ΕΛΛΗΝΙΚΗ ΔΗΜΟΚΡΑΤΙΑ
ΥΠΟΥΡΓΕΙΟ ΥΓΕΙΑΣ & ΚΟΙΝΩΝΙΚΗΣ ΑΛΛΗΛΕΓΓΥΗΣ – ΔΙΟΙΚΗΣΗ 1ης ΥΠΕ ΑΤΤΙΚΗΣ
ΓΕΝΙΚΟ ΝΟΣΟΚΟΜΕΙΟ ΑΤΤΙΚΗΣ ΣΙΣΜΑΝΟΓΛΕΙΟ - ΑΜΑΛΙΑ ΦΛΕΜΙΓΚ Ν.Π.Δ.Δ.

Ενδαγγειακή Λιθοτριψία σε Coral Reef Aorta: Μια Καινοτόμος Ενδαγγειακή Προσέγγιση στην Αντιμετώπιση μιας Πολύπλοκης Ασβεστοποιούς Νόσου

Χαραλάμπους Θ., Σουσαμλής Φ., Κατσαντούρης Γ., Κουναλάκη Δ., Αηδονά Ν., Γεράρδος Ε., Ζάννες Ν.

Μονάδα Επεμβατικής Ακτινολογίας, Γενικό Νοσοκομείο Αττικής "Σισμανόγλειο"

Εκπαιδευτικοί Στόχοι:

- Να αναγνωριστούν τα απεικονιστικά χαρακτηριστικά της *Coral Reef Aorta (CRA).*
- Να παρουσιαστεί η Ενδαγγειακή Λιθοτριψία *(IVL)* ως νεότερη θεραπευτική μέθοδος.
- Να αξιολογηθεί ο ρόλος της *IVL* ως εναλλακτικής θεραπείας (standalone treatment) σε ανατομικά δύσκολες βλάβες, όπου η τοποθέτηση ενδοπρόθεσης ή ενδομοσχεύματος δεν είναι εφικτή.

Εισαγωγή

- Η *CRA* είναι σπάνια μορφή αθηρωματικής νόσου.
- Χαρακτηρίζεται από εκτεταμένες ασβεστώσεις που προβάλλουν στον αυλό της κοιλιακής αορτής, προκαλώντας σημαντικού βαθμού στενώσεις και αποφράξεις των σπλαχνικών και περιφερικών αγγείων.

Υλικό και Μέθοδος

- Γυναίκα 76 ετών προσήλθε λόγω κοιλιάγχης και σοβαρής διαλείπουσας χωλότητας.
- Ευρήματα από αξονική αγγειογραφία **(εικόνα δεξιά):**
- Εκτεταμένες ενδοαυλικες ασβεστώσεις στην υπερνεφρική κοιλιακή αορτή (τύπου *coral reef*, **κόκκινο βέλος**) σε στεφανιαία **(A)** οβελιαία **(B)** και εγκάρσια τομή **(C, D)** Πλήρη απόφραξη της αριστερής νεφρικής αρτηρίας **(κίτρινο βέλος)**.
- Σημαντική στένωση της δεξιάς νεφρικής αρτηρίας, της άνω και σε μικρότερο βαθμό της κάτω μεσεντερίου αρτηρίας.

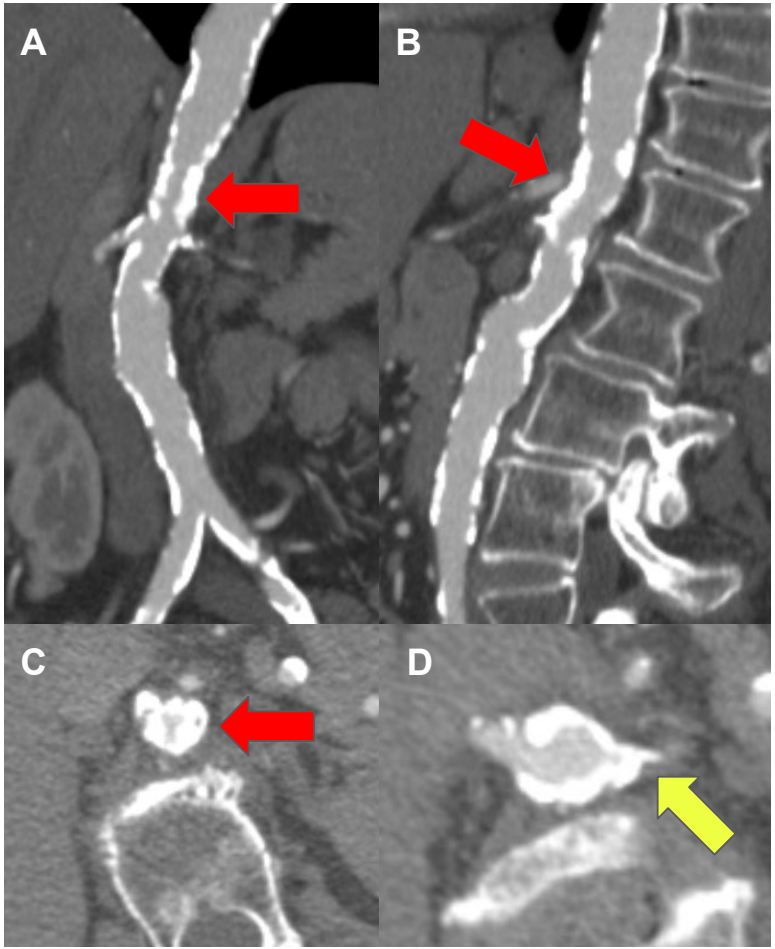

Θεραπεία με *IVL*

- Η *IVL* χρησιμοποιεί κρουστικό υπέρηχο για την τροποποίηση των ασβεστώσεων, επιτρέποντας διαστολή του αγγείου σε χαμηλές πιέσεις, μειώνοντας τον κίνδυνο διαχωρισμού ή ρήξης.
- Πραγματοποιήθηκε *IVL* με Shockwave L6 (10×30 mm, 12×30 mm, 4–6 atm) για αποκατάσταση της αιματικής ροής.
- Δεν τοποθετήθηκε ενδοπρόθεση ή ενδομόσχευμα λόγω απουσίας κατάλληλων landing zones.
- Πραγματοποιήθηκε αγγειοπλαστική της κάτω μεσεντερίου με drug-eluting balloon και ενδοπρόθεση για διατήρηση της σπλαχνικής ροής.

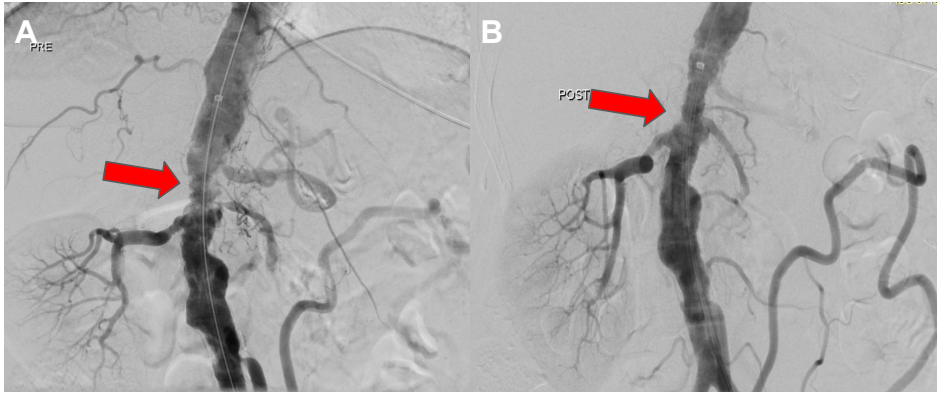

*Ψηφιακή αφαιρετική αγγειογραφία **(A)** πριν και **(B)** μετά την IVL με εμφανή διάνοιξη της υπερνεφρικής μοίρας της κοιλιακής αορτής **(κόκκινο βέλος)***

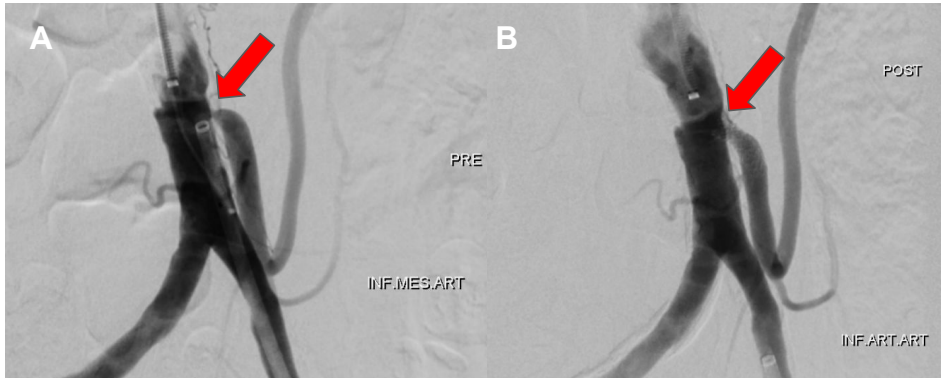

*Ψηφιακή αφαιρετική αγγειογραφία **(A)** πριν και **(B)** μετά την* εκλεκτική αγγειοπλαστική της κάτω μεσεντερίου αρτηρίας ***(κόκκινο βέλος)***

Αποτελέσματα:

- Άμεση αποκατάσταση αιματικής ροής.
- Ταχεία ύφεση συμπτωμάτων χωρίς ένδο- ή μετεπεμβατικές επιπλοκές.

Συμπεράσματα:

- Η *IVL* αποτελεί ασφαλή και αποτελεσματική επιλογή για τη θεραπεία σε εκτεταμένων ασβεστώσεων αορτής τύπου *coral reef*.
- Προσφέρει λύση σε περιπτώσεις όπου οι κλασικές ενδαγγειακές ή χειρουργικές επιλογές είναι περιορισμένες λόγω ανατομίας ή υψηλού κινδύνου.
- Μπορεί να εφαρμοστεί ως standalone θεραπεία χωρίς τοποθέτηση ενδοπρόθεσης ή ενδομοσχεύματος, όταν απουσιάζουν τα κατάλληλα landing zones.