24ο Πανελλήνιο Ακτινολογικό Συνέδριο 2025

Παρουσίαση περιστατικού: De novo τύπου Β αορτικός διαχωρισμός σε ασθενή με προηγηθείσα EVAR

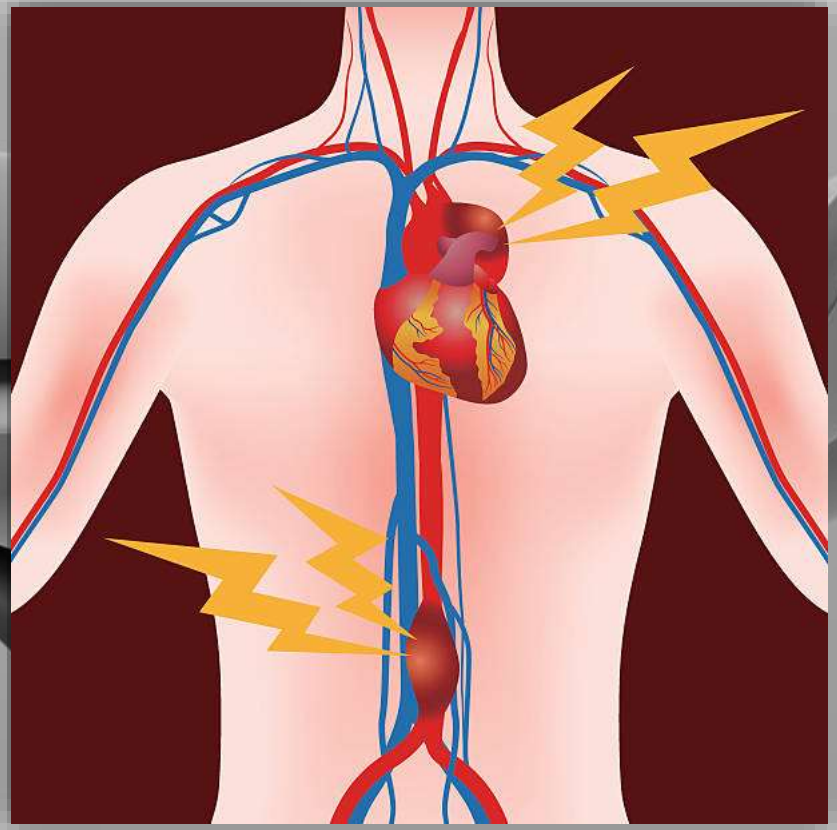

Μαραγκού Ρ.[1], Δημόπουλος Π.[1], Νικολακέα Π.[1], Τάκη Β.[1], Μυλωνάς Δ.[1], Παπαθανασίου Ζ.[1]
Τμήμα Αξονικού Τομογράφου, Πανεπιστημιακό Γενικό Νοσοκομείο Πατρών «Παναγία η Βοήθεια»

ΕΚΠΑΙΔΕΥΤΙΚΟΙ ΣΤΟΧΟΙ

- Ο αορτικός διαχωρισμός τύπου Β είναι μία σπάνια, αλλά σοβαρή επιπλοκή μετά από επέμβαση EVAR.
- Οξύς αορτικός διαχωρισμός τύπου Β μετά από EVAR μπορεί να είναι ιατρογενής, είτε από τραυματισμό της intima κατά τη διέλευση των καθετήρων, είτε από υπερδιάταση των stent.
- Οι καθυστερημένες εκδηλώσεις αορτικού διαχωρισμού μετά από EVAR είναι το πιο πιθανό de novo αρχής.
- Οι παθολογίες που περιλαμβάνει το Οξύ Αορτικό Σύνδρομο μπορεί να συνυπάρχουν και η κλινική τους εικόνα να αλληλοεπικαλύπτεται, καθιστώντας τη διάγνωση και τη διαχείριση του κάθε περιστατικού πιο σύνθετη.
- Η παρακολούθηση ασθενών μετά από EVAR δεν πρέπει να περιορίζεται μόνο στο μόσχευμα, αλλά να περιλαμβάνει όλη την έκταση του αορτικού αυλού.

Σκοπός της παρουσίασης του παρόντος περιστατικού είναι να τονιστεί η ο ρόλος της Αξονικής Αγγειογραφίας και της έγκαιρης διάγνωσης των οντοτήτων του Οξέως Αορτικού Συνδρόμου.

ΠΑΡΟΥΣΙΑΣΗ ΠΕΡΙΣΤΑΤΙΚΟΥ

Άνδρας 72 ετών με ιστορικό αρτηριακής υπέρτασης, ενεργός καπνιστής, ανευρύσμα θωρακικής αορτής (~4,5εκ.) και επέμβασης EVAR προ διετίας, προσήλθε στα ΤΕΠ με οξύ θωρακικό άλγος, δύσπνοια και διαφορά πιέσεων ανάμεσα στα άνω άκρα.
Παρουσιάζεται αιμοδυναμικά σταθερός.
Έγινε αποκλεισμός Οξέως Στεφανιαίου Συνδρόμου.
Λόγω ισχυρής κλινικής υποψίας για αορτικό διαχωρισμό διενεργήθηκε Αξονική Αγγειογραφία για αποκλεισμό οποιασδήποτε παθολογίας από την αορτή και για έλεγχο του μοσχεύματος.

Η αξονική αγγειογραφία ανέδειξε:

- Εκτεταμένο ενδοτοιχωματικό αιμάτωμα τύπου Β (IMH), εκτεινόμενο από την αριστερή υποκλείδια έως την κοιλιακή αρτηρία (λευκό βέλος).
- Διατιτραίνονται αθηρωματικά έλκη (PAUs) (κόκκινο βέλος) και ενδοτοιχωματικές αιμορραγικές εστίες (intramural blood pools) (κίτρινο βέλος).
- Αορτικό διαχωρισμό (AD) με σαφές σημείο εισόδου πέραν της κοιλιακής αρτηρίας, με σπλαχνικές αρτηρίες να εκφύονται τόσο από τον αληθή (ανιούσα μεσεντέριος αρτηρία), όσο και από τον ψευδή αυλό (AP νεφρική και κοιλιακή αρτηρία) (κεφαλή βέλους).
- Το ενδοαγγειακό μόσχευμα παρέμεινε ακέραιο, χωρίς επιπλοκές που σχετίζονται με αυτό, συγκρατώντας την περαιτέρω επέκταση του αορτικού διαχωρισμού.

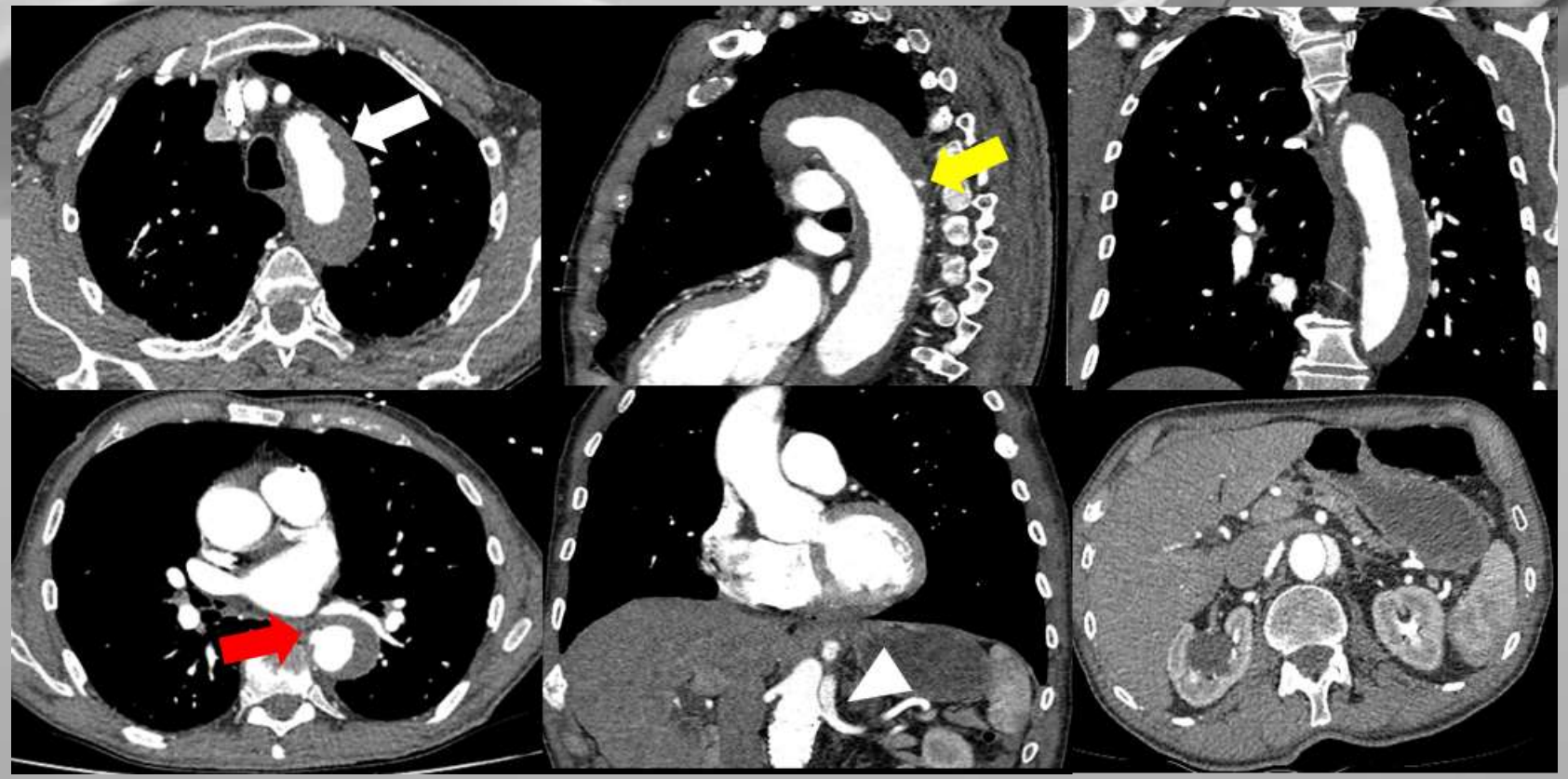

ΣΥΜΠΕΡΑΣΜΑ

Η απουσία άμεσης χρονικής σχέσης με την παρέμβαση EVAR, καθώς και η ακεραιότητα του μοσχεύματος, υποστηρίζουν de novo παθογένεση του ενδοτοιχωματικού αιματώματος και του αορτικού διαχωρισμού, πιθανώς σχετιζόμενη με την προϋπάρχουσα αθηρωματική νόσο και υπέρταση.

Το περιστατικό αυτό αναδεικνύει το φάσμα όλων των οντοτήτων του οξέως αορτικού συνδρόμου (AD, IMH, PAUs), οι οποίες μπορεί να συνυπάρχουν και τα συμπτώματά τους να αλληλοεπικαλύπτονται.

Η απεικόνιση παίζει καίριο ρόλο στην έγκαιρη διάγνωση και την ταξινόμηση του οξέος αορτικού συνδρόμου.

Επιπλέον, δεδομένης της αυξανόμενης στροφής προς την ενδαγγειακή διαχείριση, η αξονική αγγειογραφία σε περιπτώσεις με παθολογία της αορτής είναι προαπαιτούμενη, όχι μόνο για τη διάγνωση, αλλά και για τον σχεδιασμό της αντιμετώπισης.

Βιβλιογραφία:

- Koudounas G, Giannopoulos S, Volteas P, Karkos C, Virvilis D, Tassiopoulos AK. De novo acute type B aortic dissection in two patients with previous infrarenal endovascular aortic aneurysm repair with EndoAnchors. Journal of Vascular Surgery Cases, Innovations and Techniques [Internet]. 2023 Jun 1 [cited 2025 Jul 19];9(2):101120.
- Vignaraja V, Sharma S, Dindyal S. Acute Aortic Syndrome. StatPearls [Internet]. 2024 Oct 6 [cited 2025 Sep 7];
- Sica G, Rea G, Lieto R, Scaglione M, Abu-Omar A, Bocchini G, et al. CT diagnosis and destiny of acute aortic intramural hematoma. Frontiers in Radiology [Internet]. 2025 [cited 2025 Sep 15];5.