Η σκληροθεραπεία ως ελάχιστα επεμβατική θεραπεία των συμπτωματικών ηπατικών κύστεων.

- **Εισαγωγή:** Η σκληροθεραπεία αποτελεί μια ελάχιστα επεμβατική, αποτελεσματική και ασφαλή μέθοδο για τη θεραπεία των συμπτωματικών καλοηθών ηπατικών κύστεων. Χρησιμοποιείται ως εναλλακτική λύση της χειρουργικής επέμβασης, ειδικά σε ασθενείς με υψηλό χειρουργικο κίνδυνο ή με πολυκυστική νόσο του ήπατος.
- **Σκοπός:** Η παρούσα ανασκόπηση έχει ως στόχο να αξιολογήσει την αποτελεσματικότητα, την ασφάλεια και τα μακροπρόθεσμα αποτελέσματα της σκληροθεραπείας για τη θεραπεία των ηπατικών κύστεων.
- **Μέθοδος:**
- Ενημέρωση και συναίνεση: Ο ασθενής ενημερώνεται λεπτομερώς για τη διαδικασία, τους στόχους, τα οφέλη και τους πιθανούς κινδύνους/επιπλοκές (όπως αιμορραγία, λοίμωξη, πόνος, υποτροπή), και υπογράφει έντυπο συγκατάθεσης.
- Διαγνωστικός έλεγχος: Επιβεβαίωση της διάγνωσης της απλής κύστης με απεικονιστικές μεθόδους (υπέρηχος, αξονική ή μαγνητική τομογραφία) για τον αποκλεισμό άλλων τύπων κύστεων, όπως οι παρασιτικές (εχινόκοκκος), οι οποίες απαιτούν διαφορετική αντιμετώπιση.
- Νηστεία: Ο ασθενής πρέπει να παραμείνει νηστικός για συγκεκριμένο διάστημα περίπου 6 με 8 ωρών πριν τη διαδικασία.
- Αναισθησία: Η διαδικασία γίνεται συνήθως με τοπική αναισθησία, με ή χωρίς μέτρια καταστολή (sedation), ανάλογα με την προτίμηση του ιατρού και την κατάσταση του ασθενούς.

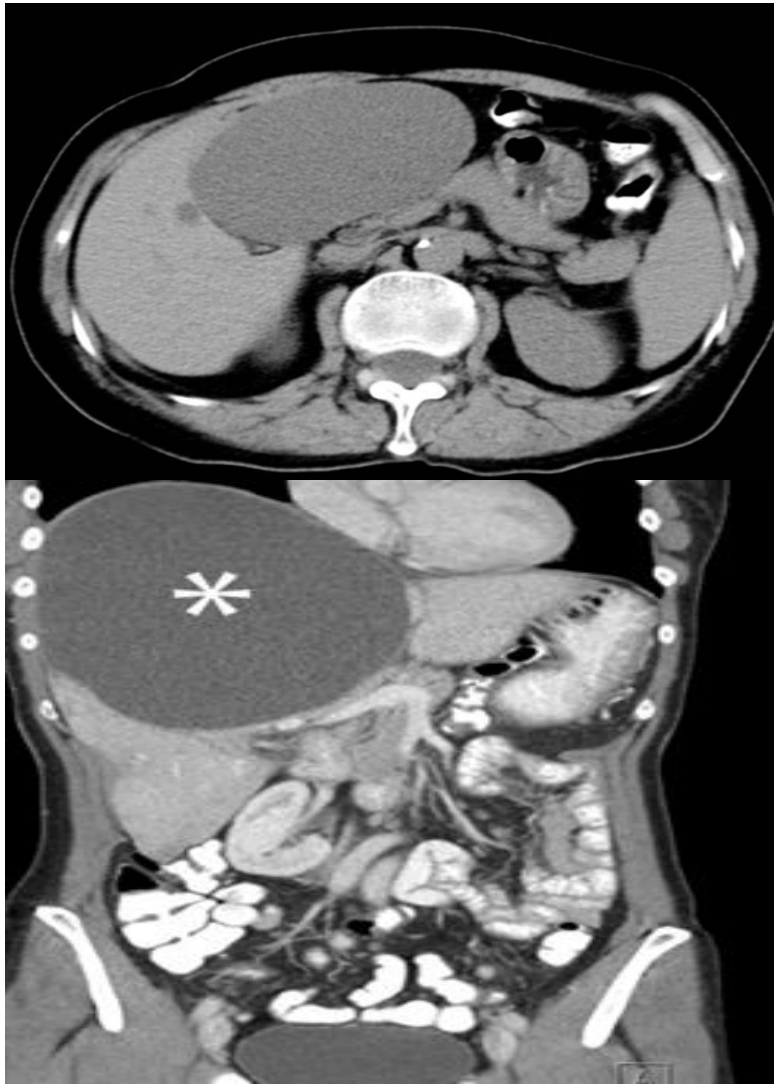

- **Τεχνική της διαδικασίας:**
- **Καθοδήγηση**: Η κύστη εντοπίζεται υπό αξονικό τομογράφο ή με χρήση υπερήχου σε πραγματικό χρόνο.
- **Παρακέντηση και αναρρόφηση**: Μια βελόνα ή ένας καθετήρας 8 Friends εισάγεται στην κύστη υπό αξονικό τομογράφο. Το υγρό περιεχόμενο της κύστης αναρροφάται (παροχέτευση).
- **Εγχυσή σκιαγραφικού και αναρρόφηση:** Έγχυση σκιαγραφικού με αραίωση 1:4 μέσω του κάθετηρα προς αποκλεισμό διαρροής σκιαγραφικής ουσίας ή επικοινωνίας της κύστης με γειτονικές δομές πχ χοληφόρα. Στη συνέχεια εφόσον ελεγχθεί και αποκλειστεί το ενδεχόμενο διαρροής, αναρροφάται η σκιαγραφική ουσία.
- **Έγχυση σκληρυντικού παράγοντα:** Αφού η κύστη αδειάσει όσο το δυνατόν περισσότερο, εγχέεται ένας σκληρυντικός παράγοντας. Ο πιο συχνά χρησιμοποιούμενος παράγοντας είναι η αιθανόλη (οινόπνευμα) 95%. Η ποσότητα και ο χρόνος παραμονής του παράγοντα καθορίζονται από το μέγεθος της κύστης.
- **Αναρρόφηση σκληρυντικού παράγοντα**: Μετά από σύντομο χρονικό διάστημα (συνήθως 15 λεπτά), και αφού ο ασθένής έχει εκτελέσει περιστροφές σε οριζόντιο άξονα ώστε ο σκληρυντικός παράγοντας να καλύψει πλήρως το τοίχωμα της κύστης, ο σκληρυντικός παράγοντας αναρροφάται.

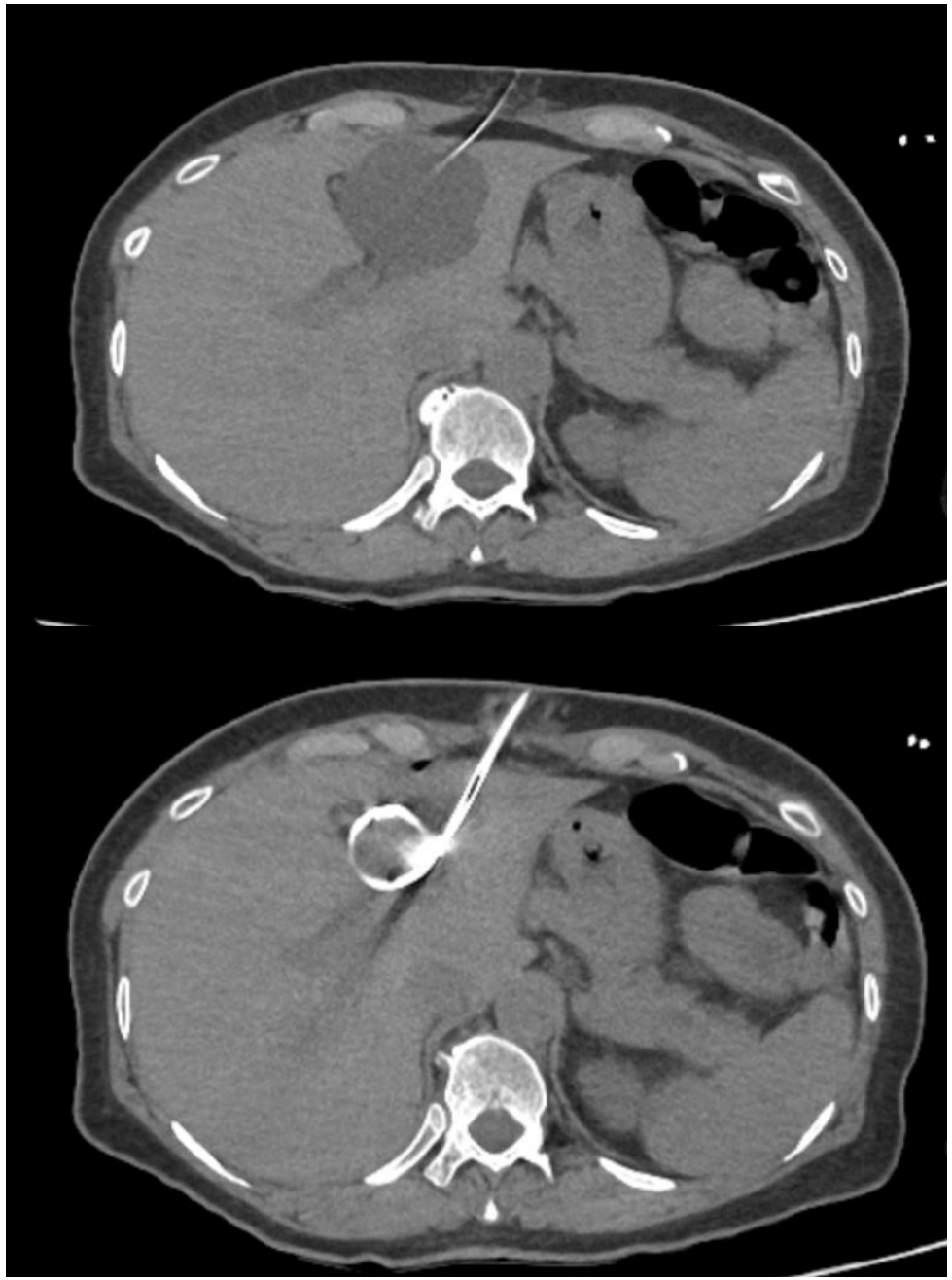

- **Μετά τη διαδικασία:**
- **Παρακολούθηση:** Ο ασθενής παρακολουθείται για σύντομο χρονικό διάστημα (συνήθως σε καθεστώς ημερήσιας νοσηλείας) για τυχόν επιπλοκές.
- **Οδηγίες**: Δίνονται οδηγίες για τη μετεγχειρητική φροντίδα και τα συμπτώματα που πρέπει να αναφερθούν.
- **Επανέλεγχος**: Προγραμματίζεται επανέλεγχος με υπέρηχο μετά από εβδομάδες ή μήνες για να αξιολογηθεί η επιτυχία της σκληροθεραπείας.
- **Αποτελέσματα:** Τα μέχρι στιγμής αποτελέσματα υπογραμμίζουν την υψηλή αποτελεσματικότητα της σκληροθεραπείας στην πρόκληση σημαντικής μείωσης του όγκου της κύστης και στην ανακούφιση των συμπτωμάτων. Αν και οι επιπλοκές δεν είναι συχνές, μπορεί να εμφανιστεί μετεπεμβατικός πόνος ή πυρετός. Το ποσοστό υποτροπής είναι σχετικά χαμηλό, ειδικά στις απλές, μεμονωμένες κύστεις.
- **Συμπέρασμα:** Η σκληροθεραπεία αποτελεί μια αξιόπιστη και καλά ανεκτή θεραπευτική επιλογή για τους ασθενείς με συμπτωματικές ηπατικές κύστεις. Η επιλογή του κατάλληλου σκληρυντικού παράγοντα και του θεραπευτικού πρωτοκόλλου εξαρτάται από τα χαρακτηριστικά της κύστης και την κλινική κατάσταση του ασθενούς.

- **Βιβλιογραφία:**

- 1.Caremani M, Vincenti A, Benci A, Sassoli S, Tacconi D. Ecographic epidemiology of non-parasitic hepatic cysts. J Clin Ultrasound. 1993;21:115–118. doi: 10.1002/jcu.1870210207. [DOI] [PubMed] [Google Scholar]
- 2.Carrim ZI, Murchison JT. The prevalence of simple renal and hepatic cysts detected by spiral computed tomography. Clin Radiol. 2003;58:626–629. doi: 10.1016/s0009-9260(03)00165-x. [DOI] [PubMed] [Google Scholar]
- 3.European Association for the Study of the Liver (EASL) EASL Clinical Practice Guidelines on the management of benign liver tumours. J Hepatol. 2016;65:386–398. doi: 10.1016/j.jhep.2016.04.001. [DOI] [PubMed] [Google Scholar]
- 4.Taylor BR, Langer B. Current surgical management of hepatic cyst disease. Adv Surg. 1997;31:127–148. [PubMed] [Google Scholar]
- 5.Cowles RA, Mulholland MW. Solitary hepatic cysts. J Am Coll Surg. 2000;191:311–321. doi: 10.1016/s1072-7515(00)00345-8. [DOI] [PubMed] [Google Scholar]
- 6.Lantinga MA, Gevers TJ, Drenth JP. Evaluation of hepatic cystic lesions. World J Gastroenterol. 2013;19:3543–3554. doi: 10.3748/wjg.v19.i23.3543. [DOI] [PMC free article] [PubMed] [Google Scholar]
- 7.Karam AR, Connolly C, Fulwadhva U, Hussain S. Alcohol sclerosis of a giant liver cyst following failed deroofings. J Radiol Case Rep. 2011;5:19–22. doi: 10.3941/jrcr.v5i2.634. [DOI] [PMC free article] [PubMed] [Google Scholar]
- 8.Nisenbaum HL, Rowling SE. Ultrasound of focal hepatic lesions. Semin Roentgenol. 1995;30:324–346. doi: 10.1016/s0037-198x(05)80021-5. [DOI] [PubMed] [Google Scholar]
- 9.Lai EC, Wong J. Symptomatic nonparasitic cysts of the liver. World J Surg. 1990;14:452–456. doi: 10.1007/BF01658666. [DOI] [PubMed] [Google Scholar]
- 10.Karavias DD, Tsamandas AC, Payatakes AH, Solomou E, Salakou S, Felekouras ES, Tepetes KN. Simple (non-parasitic) liver cysts: clinical presentation and outcome. Hepatogastroenterology. 2000;47:1439–1443. [PubMed] [Google Scholar]
- 11.Gomez A, Wisneski AD, Luu HY, Hirose K, Roberts JP, Hirose R, Freise CE, Nakakura EK, Corvera CU. Contemporary Management of Hepatic Cyst Disease: Techniques and Outcomes at a Tertiary Hepatobiliary Center. J Gastrointest Surg. 2021;25:77–84. doi: 10.1007/s11605-020-04821-1. [DOI] [PMC free article] [PubMed] [Google Scholar]
- 12.Macutkiewicz C, Plastow R, Chrispijn M, Filobbos R, Ammori BA, Sherlock DJ, Drenth JP, O'Reilly DA. Complications arising in simple and polycystic liver cysts. World J Hepatol. 2012;4:406–411. doi: 10.4254/wjh.v4.i12.406. [DOI] [PMC free article] [PubMed] [Google Scholar]
- 13.Erdogan D, van Delden OM, Rauws EA, Busch OR, Lameris JS, Gouma DJ, van Gulik TM. Results of percutaneous sclerotherapy and surgical treatment in patients with symptomatic simple liver cysts and polycystic liver disease. World J Gastroenterol. 2007;13:3095–3100. doi: 10.3748/wjg.v13.i22.3095. [DOI] [PMC free article] [PubMed] [Google Scholar]
- 14.Monteagudo M, Vidal G, Moreno M, Bella R, Díaz MJ, Colomer O, Santesmasses A. Squamous cell carcinoma and infection in a solitary hepatic cyst. Eur J Gastroenterol Hepatol. 1998;10:1051–1053. doi: 10.1097/00042737-199812000-00012. [DOI] [PubMed] [Google Scholar]