Ο ρόλος της δειγματοληψίας επινεφριδιακής φλέβας στη διάγνωση πρωτοπαθή υπεραλδοστερονισμού.

Χαματζόλας Χ.[1], Αμπελουργός Ι.[1],Νικολάου Β.[1]

[1] Ακτινοδιαγνωστικό τμήμα, Γενικό Νοσοκομείο Νίκαιας - Πειραιά

Πρωτοπαθής υπεραλδοστερονισμός (PA): κύρια αιτία δευτεροπαθούς υπέρτασης (5-10%)

Ενδείξεις προσυμπτωματικού ελέγχου για πρωτοπαθή υπεραλδοστερονισμό:

- Ανθεκτική υπέρταση
- Υπέρταση με οικογειακό ιστορικό πρωτοπαθούς υπεραλδοστρονισμού
- Υπέρταση και οικογενειακό ιστορικό για πρώιμη έναρξη υπέρτασης ή αγγειακού εγκεφαλικού σε νεαρή ηλικία (<40 ετών)
- Υπέρταση με υποκαλιαιμία
- Υπέρταση με επινεφριδιακό αδένωμα
- Υπέρταση με αποφρακτική υπνική άπνοια

Ενδείξεις δειγματοληψίας επινεφριδιακής φλέβας:

- Μέθοδος εκλογής για την ανίχνευση ετερόπλευρης ή αμφοτερόπλευρης επινεφριδιακής νόσου.
- Διάγνωση της ACTH-ανεξάρτητης υπερκορτιζολαιμίας.

Papakokkinou, E., Jakobsson, H., Sakinis, A., Muth, A., Wängberg, B., Ehn, O., Johannsson, G. and Ragnarsson, O. (2019). Adrenal venous sampling in patients with ACTH-independent hypercortisolism. Endocrine, [online] 66(2), pp.338–348. doi:https://doi.org/10.1007/s12020-019-02038-0.
Quencer, K.B. (2021). Adrenal vein sampling: technique and protocol, a systematic review. CVIR Endovascular, 4(1). doi:https://doi.org/10.1186/s42155-021-00220-y.

Ανατομία και ανατομικές παραλλαγές επινεφριδιακών φλεβών

Κάθε επινεφριδιακή φλέβα συνήθως εκβάλλει σε μία κεντρική φλέβα. Παρόλα αυτά, οι ανατομικές παραλλαγές των επινεφριδιακών φλεβών μπορεί να προκαλέσουν δειγματοληπτική αποτυχία ή εσφαλμένη ερμηνεία των δειγματοληπτικών αποτελεσμάτων

Δεξιά επινεφριδιακή φλέβα (RAV)

- Μικρό μήκος (1-15 χιλ.), μικρή διάμετρος (2-4 χιλ.)
- Εκβάλλει απευθείας στην κάτω κοίλη φλέβα στο ύψος μεταξύ 11^{ου} θωρακικού και 1^{ου} οσφυικού σπονδύλου.
- Ανατομικές παραλλαγές της RAV :
  - Εκβολή σε κάτω επικουρική ηπατική φλέβα
  - Διπλή δεξιά επινεφριδιακή φλέβα που μπορεί να εκβάλλει στην δεξιά νεφρική φλέβα
  - Τριπλή επινεφριδιακή φλέβα
- Η κάτω επικουρική ηπατική φλέβα αποτελεί ανατομικό ορόσημο της RAV

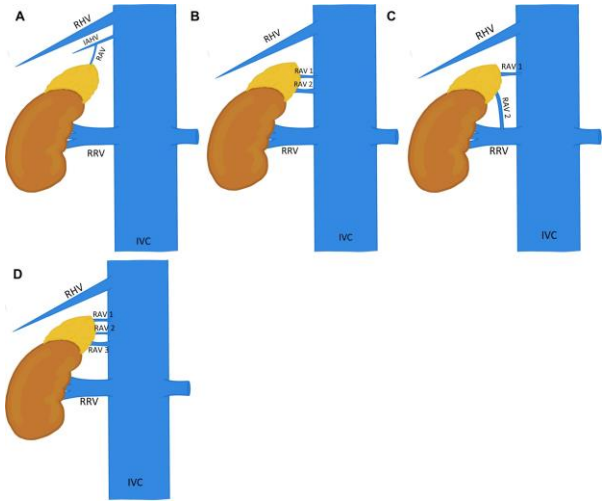

Αριστερή επινεφριδιακή φλέβα (LAV)

- Ενώνεται με την αριστερή κάτω φρενική φλέβα πριν εκβάλει στην αριστερή νεφρική φλέβα
- Ανατομικές παραλλαγές:
  - Εκβολή απευθείας στην ΚΚΦ
  - Εκβολή στην αριστερή γοναδική φλέβα
  - Δισχιδής φλέβα
  - Διπλή επινεφριδιακή φλέβα, με τη μία δυνητικά να εκβάλλει στην κάτω φρενική φλέβα

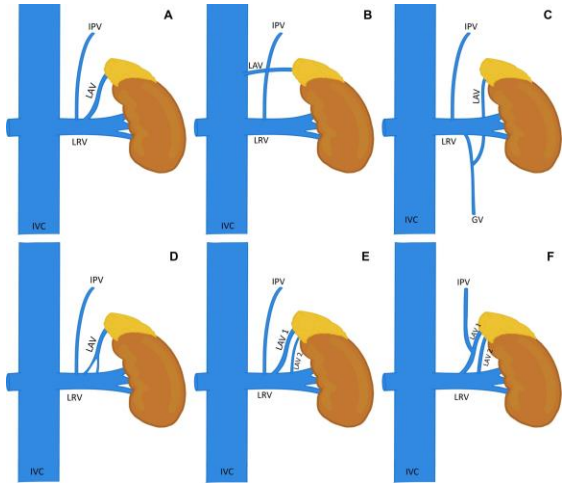

Kobayashi, K., Leen Alkukhun, Rey, E., Abhijit Salaskar and Acharya, R. (2024). Adrenal Vein Sampling: Tips and Tricks. Radiographics, 44(5). doi:https://doi.org/10.1148/rg.230115

Τεχνική δειγματοληψίας

- Πραγματοποιείται διαδοχικός καθετηριασμός των RAV και LAV.
- Στην κοινή πρακτική χορηγείται ανάλογο αδρενοκορτικοτρόπου ορμόνης, όπως η κοσντροπίνη (Cortrosyn), με συνεχή ενδοφλέβια έγχυση 50 μg/h, ξεκινώντας τουλάχιστον 30 λεπτά πριν το καθετηριασμό.
- Το περιφερικό δείγμα λαμβάνεται με ένα 5 Fr καθετήρα ή απο το θηκάρι. Τουλάχιστον 2ml αίματος αναρροφώνται και απορρίπτονται και στη συνέχεια, λαμβάνονται 4ml δείγματος αίματος.
- Η LAV καθετηριάζεται συνήθως με έναν 4 ή 5 Fr Simmons 2 ή 3 καθετήρα. Η ήπια φλεβογραφία (2-3 ml) θα επιβεβαιώσει τη θέση του καθετήρα.
- Ένας 4 Fr καθετήρας (Cordis USA) με δύο πλάγιες οπές χρησιμοποιείται για το καθετηριαμσό της RAV. Εναλλακτικά, μπορεί να χρησιμοποιηθεί ένας καθετήρας 4 Fr cobra ή Simmons 1.
- Στο καθετηριασμό της LAV και της RAV μπορεί να χρησιμοποιηθεί μικροκαθετηράς (neuro καθετήρας τύπου Hinck). Σταθεροποιείται ο καθετήρας με την προώθηση του μικροσύρματος και πραγματοποιείται δειγματοληψία. Τέλος, η φλεβογραφία επαναλαμβάνεται για την επιβεβαίωση της θέσης της δειγματοληψίας.

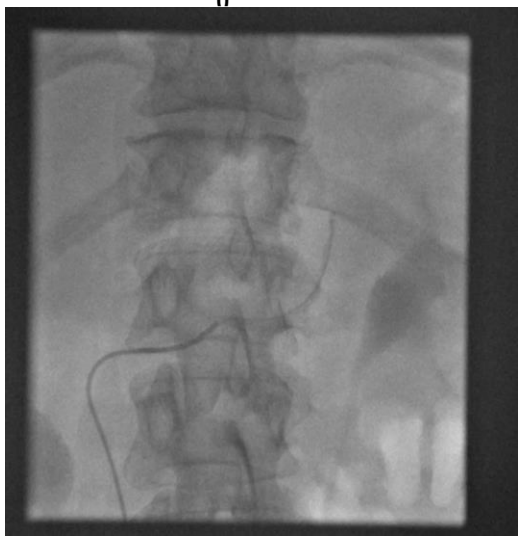

Καθετηριασμός LAV με τη χρήση μικροκαθετήρα

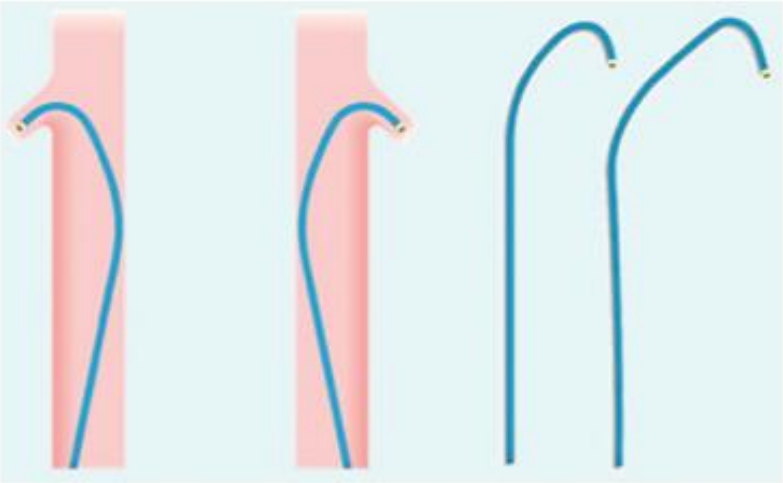

Figure 3: Four French RDC catheter (Cordis Corporation, Hialeah, Florida USA)

Καθετηριασμός RAV

Valji, K. (2019). Adrenal vein sampling: How i do it. The Arab Journal of Interventional Radiology, 3(2), p.44. doi:https://doi.org/10.4103/ajir.ajir_1_19.
Chan, C., Fung, K., Ng, J., Lee, B., Cheng, K. and Cho, D. (2024). Adrenal Venous Sampling for Recognising the Many Variants of Adrenal Veins: A Pictorial Essay. Hong Kong Journal of Radiology. doi:https://doi.org/10.12809/hkjr2317753.

ΑΠΟΤΕΛΕΣΜΑΤΑ AVS

Την τελευταία τριετία (2022-2025) πραγματοποιήθηκαν οκτώ (8) AVS στο αγγειογράφο του νοσοκομείου. Τα περιστατικά προσήλθαν με δευτεροπαθή υπέρταση. Είχε πραγματοποιηθεί προηγουμένως αξονική τομογραφία για την αναγνώριση της ανατομίας των επινεφριδιακών φλεβών. Εξ' αυτών, στους 7 ασθενείς έγινε επιτυχής καθετηριασμός των επινεφριδιακών φλεβών. Οι 3 είχαν ετερόπλευρη υπερέκκριση και οδηγήθηκαν σε χειρουργική επέμβαση και οι υπόλοιποι 5 αντιμετωπίστηκαν με συντηρητική αγωγή.

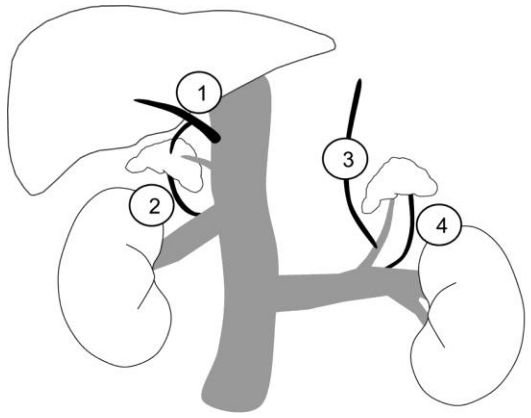

1. Accessory Hepatic Vein common trunk
2. Drainage into Renal Vein
3. Phrenic vein
4. Multiple adrenal veins

Measure	Formula	Laterality
Sensitivity Index (SI)	$\frac{\text{Cortisol}_{AV}}{\text{Cortisol}_{IVC}}$	*each side*
Lateralization Index (LI)	$\frac{\text{Aldo}_{dom.AV}/\text{Cortisol}_{dom.AV}}{\text{Aldo}_{contra.AV}/\text{Cortisol}_{contra.AV}}$	*dominant side*
Relative Aldosterone Secretion Index (RASI)	$\frac{\text{Aldo}_{AV}/\text{Cortisol}_{AV}}{\text{Aldo}_{IVC}/\text{Cortisol}_{IVC}}$	*each side*
Contralateral Suppression Index (LI)	$\frac{\text{Aldo}_{AV}/\text{Cortisol}_{AV}}{\text{Aldo}_{IVC}/\text{Cortisol}_{IVC}}$	*non-dominant side*

Jakobsson, H., Farmaki, K., Sakinis, A., Ehn, O., Johannsson, G. and Ragnarsson, O. (2018). Adrenal venous sampling: the learning curve of a single interventionalist with 282 consecutive procedures. Diagnostic and Interventional Radiology. doi:https://doi.org/10.5152/dir.2018.17397.
Luther, J.M. and Turcu, A.F. (2023). Unilaterally Successful Adrenal Vein Sampling: Use or Repeat? Hypertension, 80(10), pp.2014–2016. doi:https://doi.org/10.1161/hypertensionaha.123.21563.