24ο ΠΑΝΕΛΛΗΝΙΟ ΑΚΤΙΝΟΛΟΓΙΚΟ ΣΥΝΕΔΡΙΟ

Ακτινολογικά πρότυπα και κλινικά χαρακτηριστικά της πνευμονίτιδας απο ανοσοθεραπεία

Μαρία Μασσαρά, Αθανασία Καλογιάννη, Βασιλική Ευσταθίου, Αλέξανδρος Γεωργακόπουλος, Αθανάσιος Τζίφης, Κωνσταντίνος Στεφανίδης

Ακτινολογικό τμήμα, Αντικαρκινικό Νοσοκομείο Μεταξά, Πειραιάς

Εκπαιδευτικοί στόχοι

- Η **πνευμονίτιδα** είναι μια φλεγμονώδης πάθηση του πνευμονικού ιστού και κατηγοριοποιείται ως *λοιμώδης* και *μη λοιμώδης* [1] .
- *Η μη λοιμώδης* συχνά προκύπτει από την έκθεση σε αλλεργιογόνα, περιβαλλοντικές τοξίνες, ακτινοθεραπεία ή ορισμένες φαρμακευτικές ουσίες.

- Η ανοσοθεραπεία εμπίπτει στην κατηγορία των φαρμάκων με δυνητική πρόκληση πνευμονίτιδας ,μιας δυνητικά θανατηφόρας επιπλοκής.
- Οι πνευμονίτιδες από ανοσοθεραπεία περιλαμβάνουν ένα ευρύ φάσμα προτύπων **που μπορεί να μιμούνται λοιμώδεις και νεοπλασματικές διεργασίες ή και πνευμονική βλάβη από ακτινοβολία,** γεγονός που καθιστά την διάγνωση πιο δύσκολη **,καθιστώντας την αξονική τομογραφία απαραίτητη** [2,3].

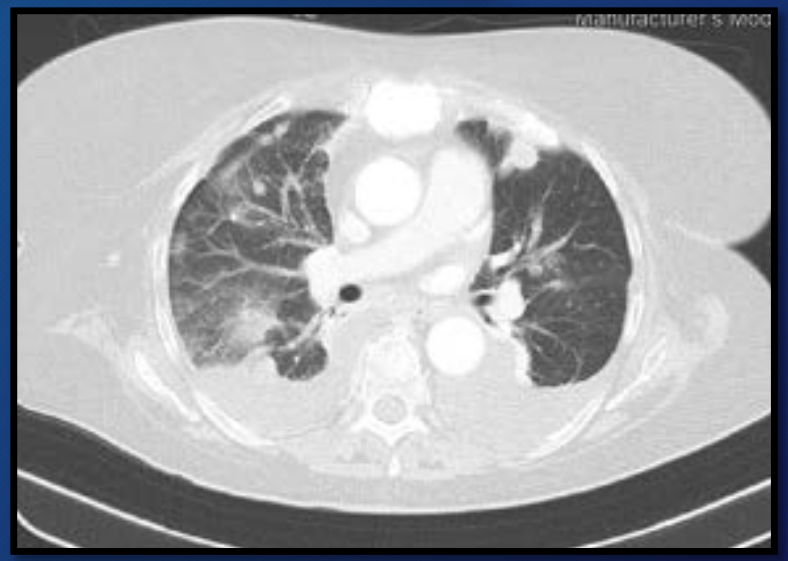

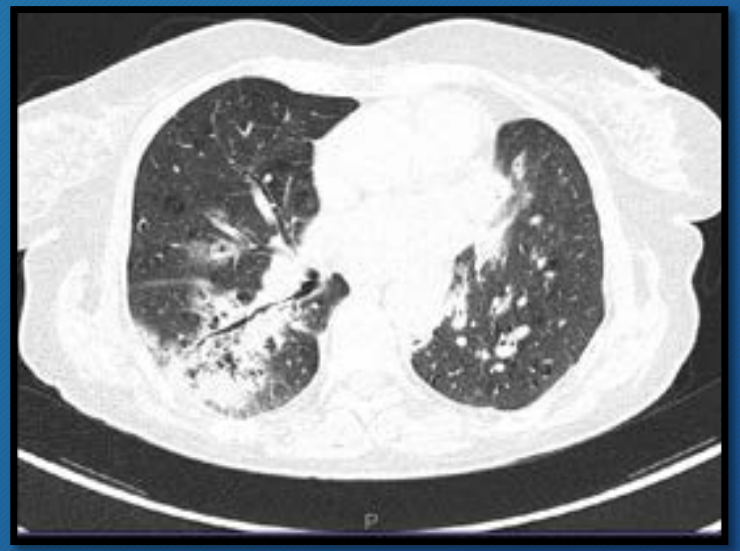

➢**Η γνώση και αναγνώριση των ακτινολογικών προτύπων παράλληλα με την κλινική συσχέτιση είναι απαραίτητες προϋποθέσεις για την έγκαιρη διάγνωση, μειώνοντας έτσι τη νοσηρότητα και τη θνησιμότητα.**

Υλικό

- Αναδρομική μελέτη δεκαπέντε ασθενών (μέση ηλικία 71±7 έτη) με κακοήθειες πνεύμονα και μαστού ελάμβαναν μακροχρόνια ανοσοθεραπεία (durvalumab, cemiplimab, denosumab, bevacizumab, trastuzumab deruxtecan, pembrolizumab, atezolizumab) με την πιο πρόσφατη να είναι κυρίως με pembrolizumab.

- Η πλειονότητα των ασθενών παρουσίασε οξεία έναρξη μη ειδικών αναπνευστικών συμπτωμάτων (δύσπνοιας ,παραγωγικός βήχας και αποκορεσμό).

- Το πιο συχνό ακτινολογικό πρότυπο πνευμονίτιδας στην αξονική τομογραφία ήταν η **οργανούμενη πνευμονία** (46,66%). Τα υπόλοιπα ακτινολογικά πρότυπα που καταγράφηκαν ήταν η **μη ειδική διάμεση πνευμονία** (40%) καθώς και η **πνευμονίτιδα υπερευαισθησίας** (13,33%).

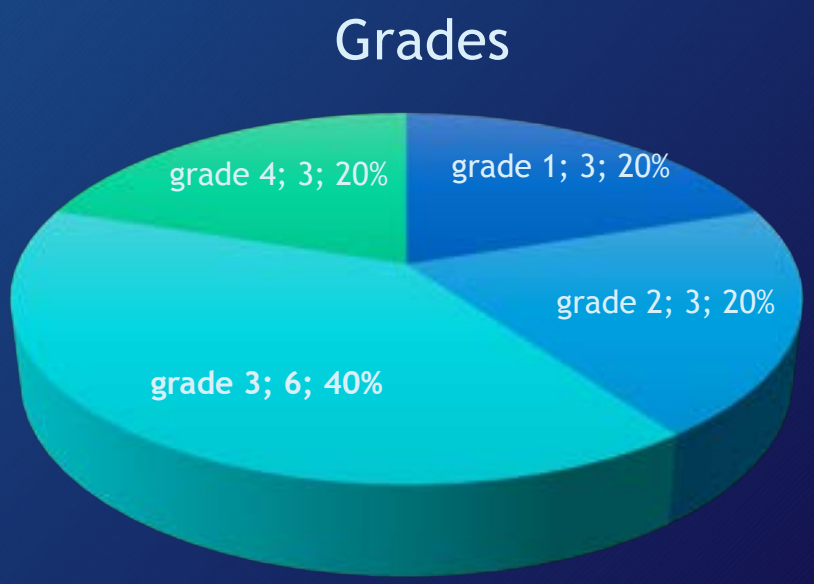

- Δώδεκα ασθενείς έλαβαν θεραπεία για την πνευμονίτιδα με κορτικοστεροειδή και σε τρεις από τους ασθενείς αποφασίστηκε μόνο η διακοπή της ανοσοθεραπείας.
- Επτά ασθενείς κατέληξαν από αναπνευστική ανεπάρκεια.

Βιβλιογραφία

1. Bankier AA, MacMahon H, Colby T, et al. Fleischner Society: Glossary of Terms for Thoracic Imaging. *Radiology*. 2024;310(2):e232558. doi:10.1148/radiol.232558
2. Kalisz KR, Ramaiya NH, Laukamp KR, Gupta A. Immune Checkpoint Inhibitor Therapy-related Pneumonitis: Patterns and Management. *Radiographics*. 2019;39(7):1923-1937. doi:10.1148/rg.2019190036
3. Wang H, Guo X, Zhou J, et al. Clinical diagnosis and treatment of immune checkpoint inhibitor-associated pneumonitis. *Thorac Cancer*. 2020;11(1):191-197. doi:10.1111/1759-7714.13240