ΑΠΕΙΚΟΝΙΣΤΙΚΑ ΕΥΡΗΜΑΤΑ ΝΕΚΡΩΤΙΚΗΣ ΠΝΕΥΜΟΝΙΑΣ ΚΑΙ ΔΙΑΦΟΡΟΔΙΑΓΝΩΣΗ.

ΠΑΠΠΑΣ ΑΝΑΣΤΑΣΙΟΣ, ΡΟΖΑΝΗ ΙΣΜΗΝΗ, ΣΤΑΪΚΟΠΟΥΛΟΣ ΓΕΩΡΓΙΟΣ, ΤΣΑΜΗΣ ΑΘΑΝΑΣΙΟΣ, ΑΜΠΖΙΑΝΙΤΖΕ ΝΑΤΑΛΙΑ, ΑΔΑΜΗ ΣΤΑΥΡΟΥΛΑ, ΠΑΠΑΝΙΚΟΛΑΟΥ ΚΩΝΣΤΑΝΤΙΝΟΣ, ΜΙΧΑΗΛΙΔΗΣ ΜΙΧΑΛΗΣ, ΜΑΡΜΑΡΑ ΕΛΕΝΗ

ΕΚΠΑΙΔΕΥΤΙΚΟΙ ΣΤΟΧΟΙ

Η νεκρωτική πνευμονία χαρακτηρίζεται από νέκρωση στην περιοχή της βλάβης, η οποία στο παρελθόν είχε ταυτιστεί με τη δημιουργία κοιλοτήτων, ωστόσο υπάρχουν μορφές της νεκρωτικής πνευμονίας στις οποίες δεν παρατηρείται κοιλοποίηση.

Παρουσίαση απεικονιστικών ευρημάτων ενός περιστατικού νεκρωτικής πνευμονίας χωρίς τη δημιουργία κοιλότητας.

ΥΛΙΚΟ

Άνδρας, άστεγος, 66 ετών, με πυρετό και παραγωγικό βήχα από 7 ημέρου.

Ατομικό ιστορικό: παλαιά λοίμωξη HBV.

Εργαστηριακός έλεγχος: λευκοκυττάρωση (14.200 WBC) με ουδετεροφιλικό τύπο (11,5 K/μL), και αυξημένη CRP (73,1).

Ακτινογραφία θώρακος: σκίαση με ασαφή όρια παρακείμενα της AP πύλης

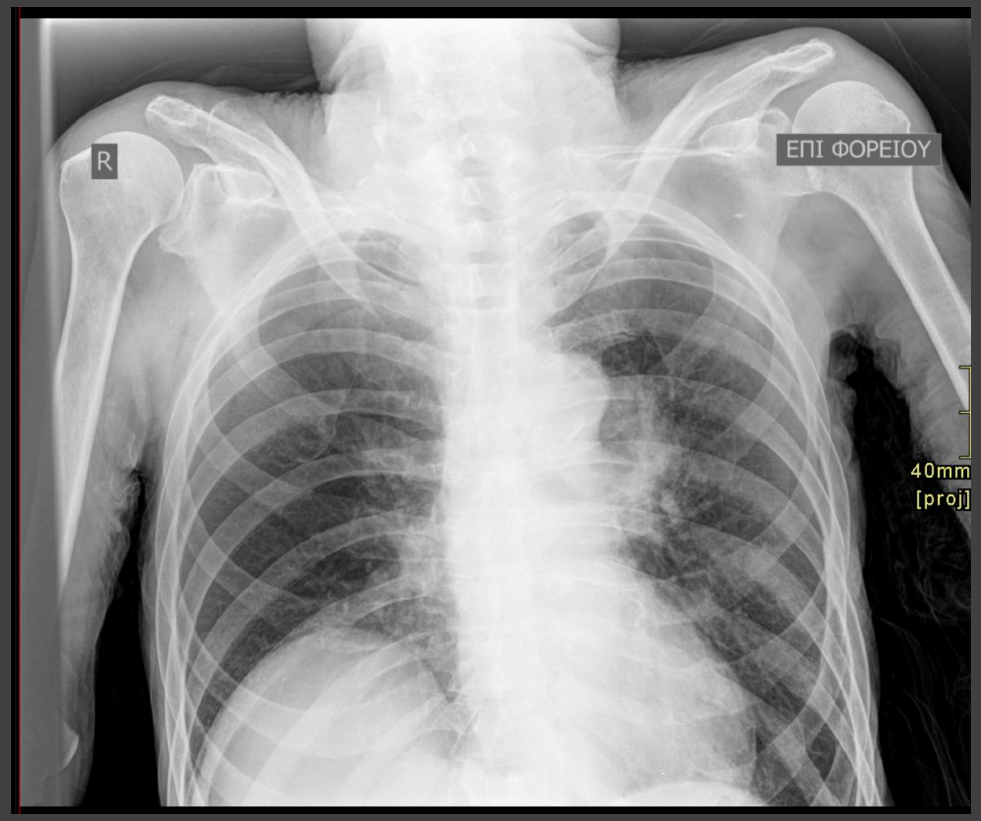

Διενεργήθηκε Υ.Τ. πριν και μετά την ενδοφλέβια λήψη σκιαγραφικού, όπου ανευρέθηκε πυκνωτική αλλοίωση στο κορυφαίο τμήμα του ΑΚΛ με εσωτερική τήξη, παρουσία φυσαλίδων αέρα εντός αυτής, με τοίχωμα που παρουσίαζε σκιαγραφική ενίσχυση, καθώς και με πιθανή παρουσία διαφραγματίων με εσωτερική αγγείωση ή/και με αγγεία που διατρέχουν εντός της εν λόγω αλλοίωσης. Επιπλέον, παρατηρήθηκε συνοδός πάχυνση του επιχώριου διάμεσου ιστού.

ΔΔ:

- πνευμονικό απόστημα
- νεκρωτική πνευμονία
- άτυπη λοίμωξη
- βρογχογενές Ca, ίδια ο πλακώδης τύπος, με νέκρωση, καθώς και με επιχώριο λεμφαγγειακό οίδημα ή/και λεμφαγγειακή διασπορά
- άτυπη λοίμωξη (ΤΒ, κ.ά.)

Ο ασθενής διακομίσθηκε στο Νοσοκομείο Γενικό Νοσοκομείο Νοσημάτων Θώρακα Αθηνών «Η ΣΩΤΗΡΙΑ» και κατόπιν τηλεφωνικής επικοινωνίας σχετικά με την πορεία του περιστατικού, μας γνωστοποιήθηκε η οριστική διάγνωση της νεκρωτικής πνευμονίας.

Στις καλλιέργειες πτυέλων που ελήφθησαν απομονώθηκαν Klebsiella pneumoniae και Achromobacter xylosoxidans.

R
40mm

R
40mm

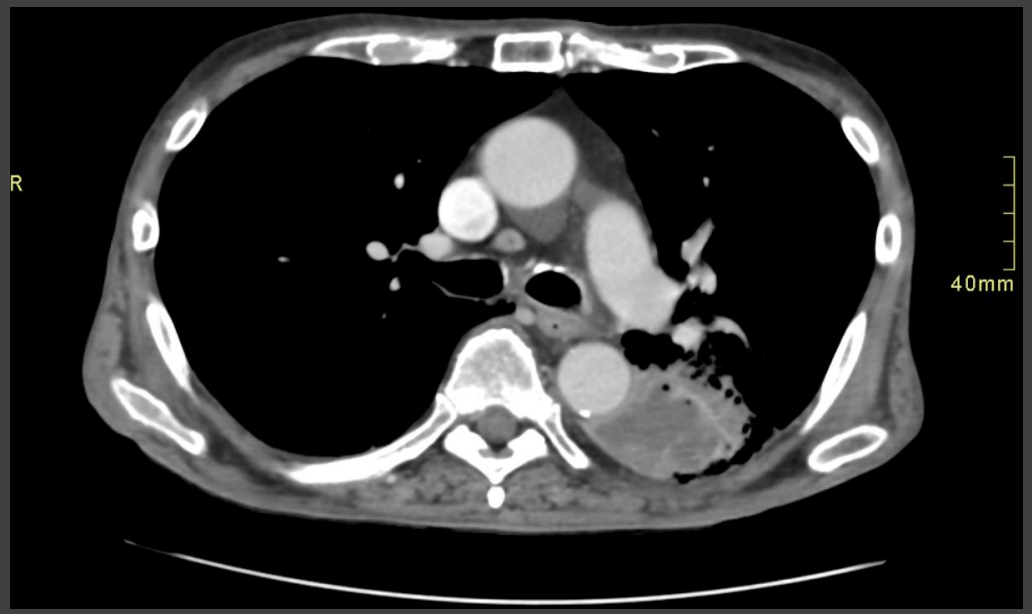
R
40mm

R
40mm

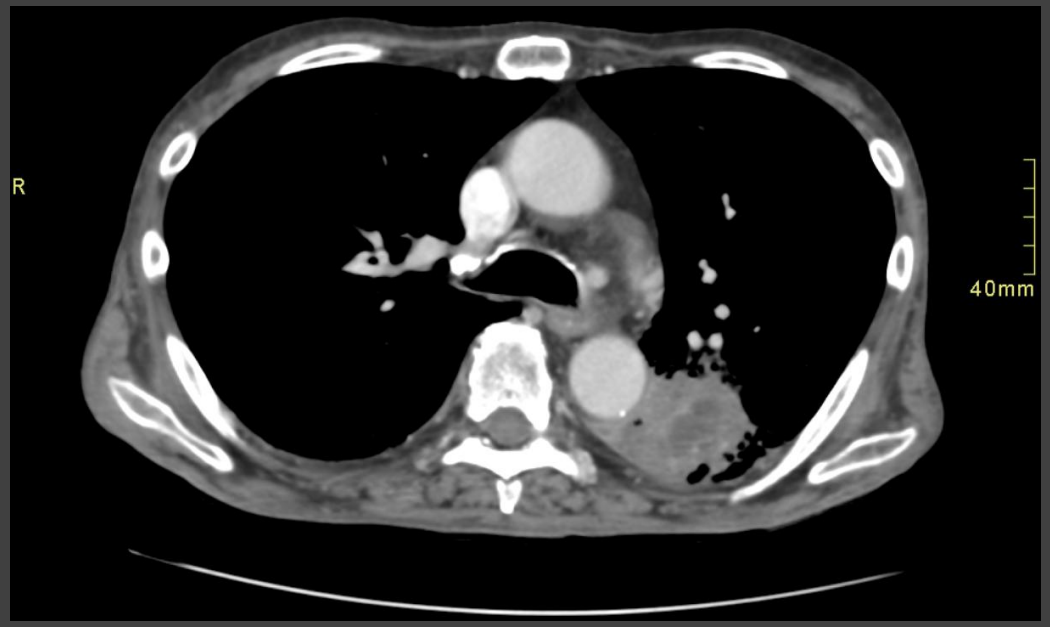
R
40mm

R
40mm

R
40mm

R
40mm