Κυστικές πνευμονικές βλάβες και υποψία κακοήθειας

ΣΥΓΓΡΑΦΕΙΣ: Βενιάδου Καλλιόπη, Τσεκέ Φωτεινή, Ζωνίτσα Σωτηρία

ΕΠΙΣΤΗΜΟΝΙΚΟ ΙΔΡΥΜΑ-ΦΟΡΕΑΣ: Ακτινολογικό Εργαστήριο, Γενικό Νοσοκομείο Αργολίδας, Οργανική Μονάδα Έδρας Άργος

Ως κυστικές πνευμονικές βλάβες ορίζονται οι αλλοιώσεις με τοίχωμα πάχους < 4 χιλιοστών και απαιτείται σαφής διάκριση από τις πνευμονικές κοιλότητες.



Κύστεις με μορφολογικά χαρακτηριστικά όπως **οζίδια στο τοίχωμα**, **εσωτερικά διαφραγμάτια**, **περιοχές θολής υάλου πέριξ της κύστης**, καθώς και **ανώμαλα όρια** θέτουν την κλινική υποψία για κακοήθεια.

Πολλαπλές καλοήθεις παθήσεις, όπως λοιμώξεις, αγγειίτιδες, ρευματοειδής αρθρίτιδα ή αμυλοείδωση, μπορεί να μιμηθούν κυστικές κακοήθεις βλάβες, καθιστώντας αναγκαία τη διαφοροδιάγνωση με βάση τα απεικονιστικά χαρακτηριστικά, το ιστορικό, τις εργαστηριακές εξετάσεις και προηγούμενες απεικονίσεις.

Τα κυστικά καρκινώματα συχνά υποδιαγιγνώσκονται, ενώ η πλειονότητα τους ανήκει στην κατηγορία των αδενοκαρκινωμάτων. Στόχος της εργασίας είναι η ανάδειξη της σημασίας που έχει η έγκαιρη αναγνώριση των ύποπτων μορφολογικών χαρακτηριστικών για την αποφυγή διαγνωστικής καθυστέρησης και βελτιστοποίηση της θεραπευτικής στρατηγικής.

Ελλείψει άλλων κατευθυντήριων οδηγιών μέχρι σήμερα, τα πρωτόκολλα παρακολούθησης για τυχαία οζίδια βασίζονται στις τρέχουσες συστάσεις της Fleischner Society, ενώ για τα περιστατικά screening βασίζονται στις οδηγίες του Lung-RADS.

Κυστικές πνευμονικές βλάβες και υποψία κακοήθειας

Άνδρας 66 ετών, καπνιστής (90 pack-years) υποβλήθηκε σε αξονική τομογραφία θώρακος σε τακτικό έλεγχο , όπου εντοπίστηκε στον δεξιό άνω λοβό κυστική αλλοίωση διαμέτρου 2,5 εκατοστών. Η βλάβη είχε λεπτό τοίχωμα με εστιακές οζώδεις παχύνσεις, καθώς και εσωτερικό διαφραγμάτιο με μικρά, συρρέοντα οζίδια. Η αλλοίωση αποδόθηκε σε εμφυσηματική κύστη, που χρήζει παρακολούθησης.

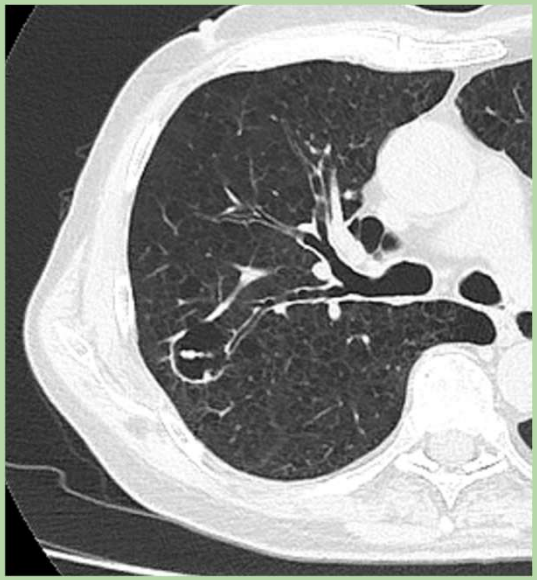

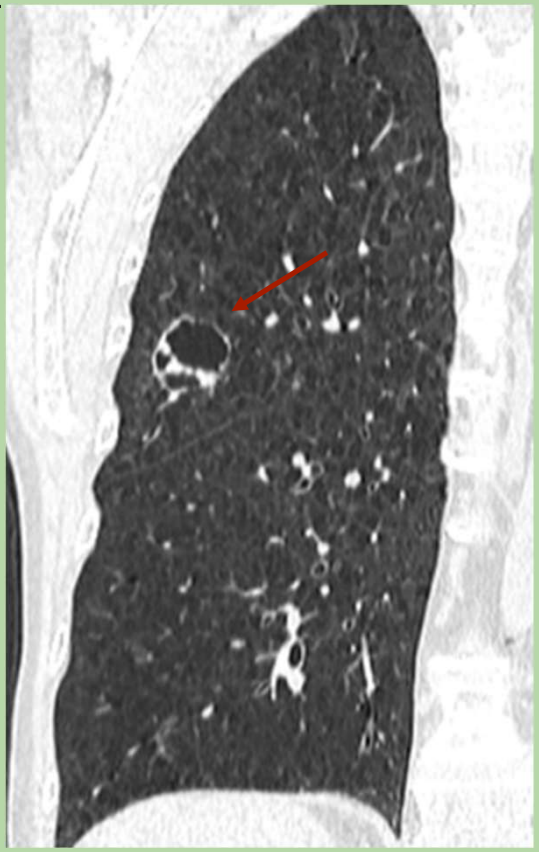

Με βάση τις οδηγίες διαχείρισης Lung-RADS 2022, κυστικές αλλοιώσεις με οζώδη πάχυνση τοιχώματος ή εσωτερικό διαφραγμάτιο κατατάσσονται στην κατηγορία 4B και συστήνεται άμεσα PET-CT ή βιοψία.

Κυστικές πνευμονικές βλάβες και υποψία κακοήθειας

Έξι μήνες μετά σε CT επανέλεγχο, η αλλοίωση μεταβλήθηκε σε συμπαγή βλάβη (solidification), με κακοήθη χαρακτηριστικά όπως ακτινωτές προσεκβολές, pleural tags, κεντρική νέκρωση, εστιακές επασβεστώσεις και σκιαγραφική ενίσχυση.
Η ιστολογική διάγνωση κατέδειξε αδενοκαρκίνωμα, το οποίο αντιμετωπίστηκε χειρουργικά.

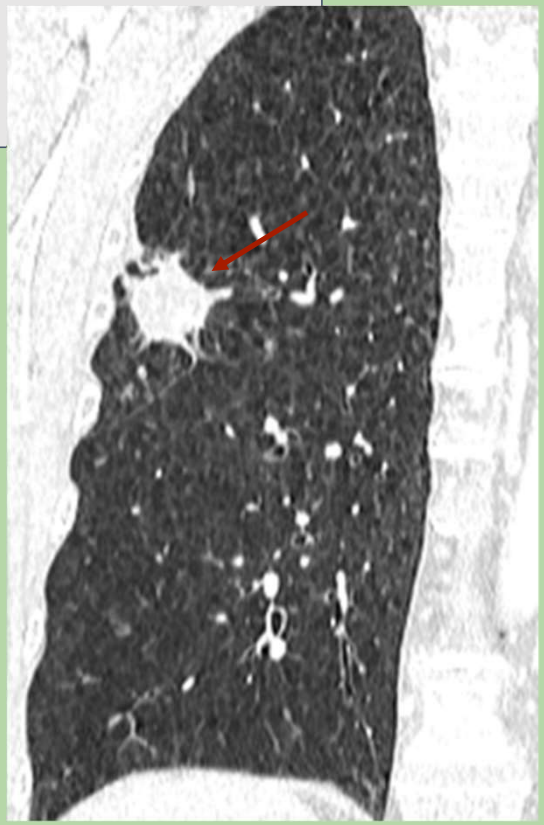

Στον τελευταίο επανέλεγχο 7 μήνες μετά τη χειρουργική εξαίρεση, δεν αναγνωρίστηκε τοπική υποτροπή, αλλά μεταστάσεις στον ετερόπλευρο πνεύμονα.

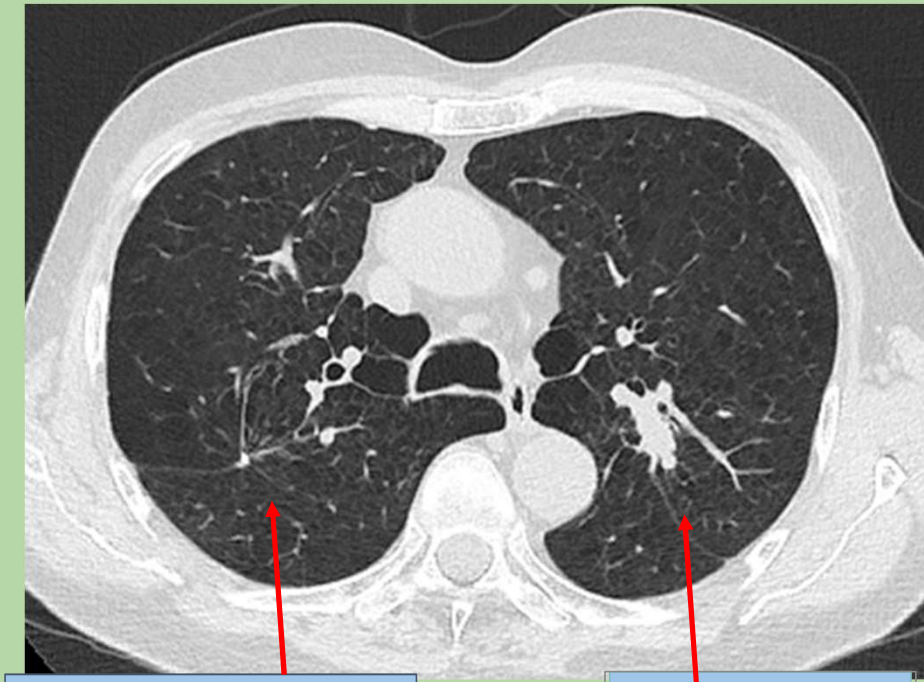

Μετεγχειρητικά ευρήματα

Μετάσταση

Κυστικές πνευμονικές βλάβες και υποψία κακοήθειας

Βιβλιογραφία:

Tan, Y., Gao, J., Wu, J., Wang, J., & Zhang, L. (2019). CT characteristics and pathologic basis of solitary cystic lung cancer. *Radiology*, *292*(3), 695–702. https://doi.org/10.1148/radiol.2019181598

Sheard, S., Moser, J., Sayer, C., Stefanidis, K., Devaraj, A., & Vlahos, I. (2018). Lung cancers associated with cystic airspaces: Underrecognized features of early disease. *RadioGraphics*, *38*(5), 1384–1399. https://doi.org/10.1148/rg.2018170099

Christensen, J., Prosper, A. E., Wu, C. C., Chung, J., Lee, E., Elicker, B., Hunsaker, A. R., Petranovic, M., Sandler, K. L., Stiles, B., Mazzone, P., Yankelevitz, D., Aberle, D., Chiles, C., & Kazerooni, E. (2022). *ACR Lung-RADS v2022: Assessment categories and management recommendations*. American College of Radiology.