Μετεγχειρητική Ατελεκτασία Δεξιού Άνω Πνευμονικού Λοβού σε Έδαφος Έκτοπου Τραχειακού Βρόγχου – μια Ανατομική Παραλλαγή με Περιεγχειρητική Σημασία

Κουρτίδης Κωνσταντίνος, Κώτελη Ελένη, Γιαταγάνας – Λημναίος Χριστόφορος, Κυνηγόπουλος Γεώργιος, Νάτος Δαμιανός, Γιαταγάνας Γεώργιος, Παπαστεργίου Χρήστος, Τσαντιρίδης Χρήστος

Τμήμα Ιατρικής Απεικόνισης, Γενικό Νοσοκομείο Θεσσαλονίκης «Παπαγεωργίου»

ΝΟΣΟΚΟΜΕΙΟ ΠΑΠΑΓΕΩΡΓΙΟΥ

Παρουσίαση περιστατικού (1)

- Άνδρας 54 ετών υποβλήθηκε σε σπονδυλοδεσία κατώτερης ΘΜΣΣ. Η προεγχειρητική ακτινογραφία θώρακος ήταν φυσιολογική. Άμεσα μετεγχειρητικά ο ασθενής εμφάνισε δύσπνοια, υποβλήθηκε σε νέα ακτινογραφία θώρακος που ανέδειξε ατελεκτασία του δεξιού άνω λοβού (ΔΑΛ).

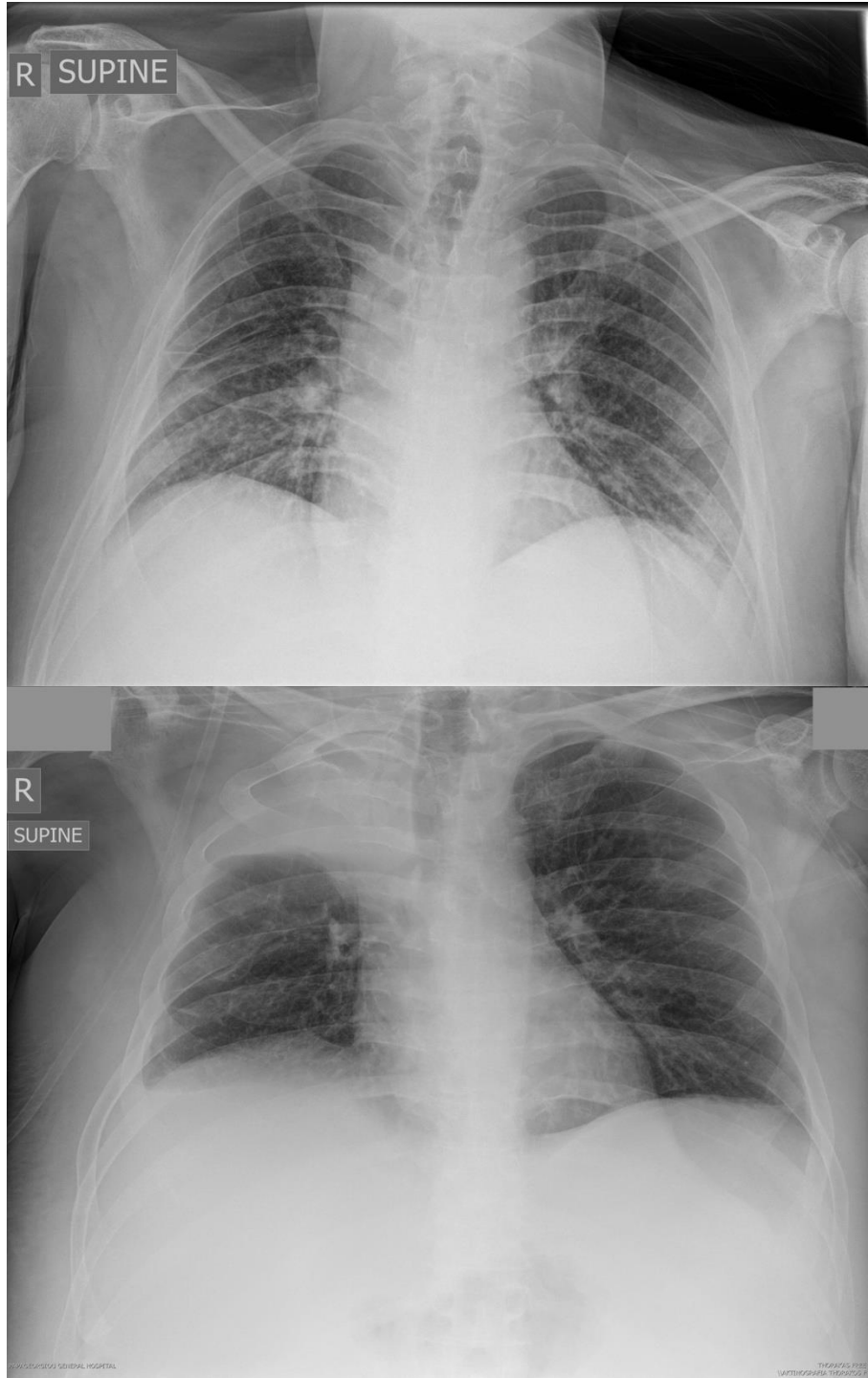

Παρουσίαση περιστατικού (2)

- Λόγω της ασυνήθιστης μετεγχειρητικής ατελεκτασίας υποβλήθηκε σε αξονική τομογραφία, η οποία ανέδειξε έκτοπο βρόγχο για το ΔΑΛ, εξορμώμενο από το οπισθοπλάγιο δεξιό τοίχωμα της τραχείας, σε απόσταση ενός εκατοστού από την τρόπιδα, ωστόσο με αρχόμενη ύφεση της ατελεκτασίας (MPR και MinIP ανασυνθέσεις).
- Ο έκτοπος βρόγχος αέριζε το κορυφαίο και το πρόσθιο τμήμα του ΔΑΛ, ενώ το οπίσθιο αεριζόταν από μικρό βρόγχο στη φυσιολογική, αναμενόμενη θέση για το ΔΑΛ.
- Εκ των υστέρων η παραλλαγή ήταν ορατή και στις απλές ακτινογραφίες.

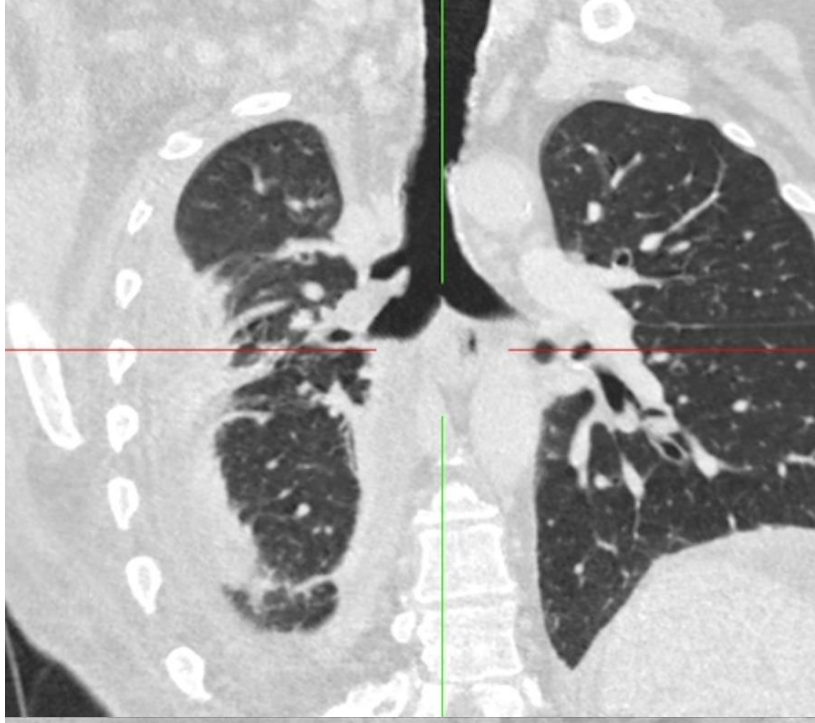

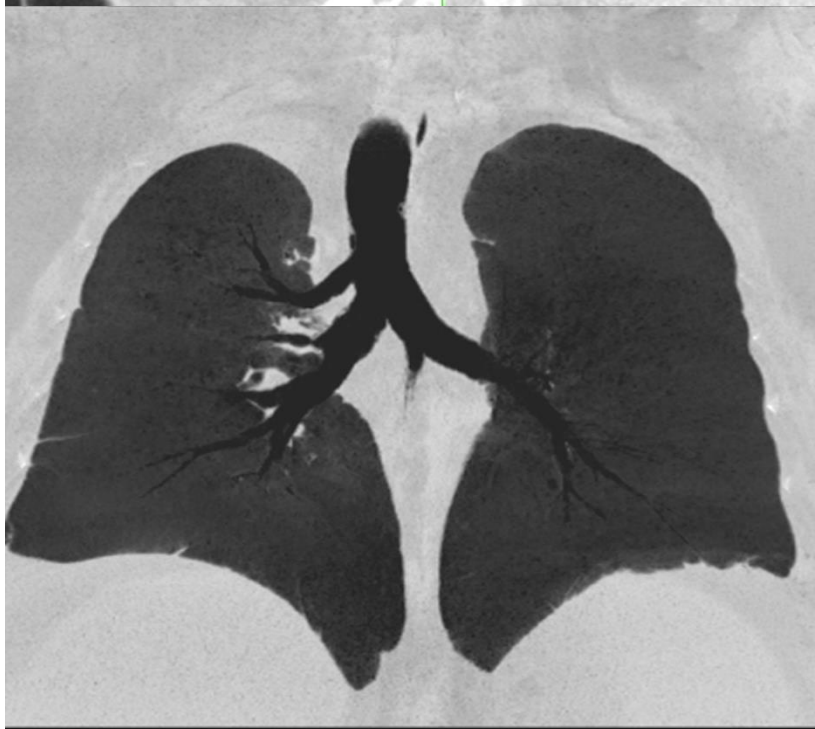

Συζήτηση

- Ο έκτοπος τραχειακός βρόγχος για το ΔΑΛ αποτελεί μία σπάνια ανατομική παραλλαγή, που υπολογίζεται σε 0,1-2% του πληθυσμού, και είναι συχνότερη μεταξύ παιδιών που υποβάλλονται σε βρογχοσκόπηση.
- Συνήθως είναι ασυμπτωματική και αποτελεί τυχαίο εύρημα σε απεικονιστικούς ελέγχους, αλλά ενίοτε σχετίζεται με υποτροπιάζουσες λοιμώξεις και ανάπτυξη βρογχεκτασιών, καθώς η δυνατότητα του βρόγχου να αποβάλλει υλικό με το βήχα θεωρείται περιορισμένη.
- Η τοποθέτηση τραχειοσωλήνα κατά τη διάρκεια της διασωλήνωσης μπορεί να αποφράξει το στόμιο του βρόγχου, οδηγώντας σε ατελεκτασία διεγχειρητικά και μετεγχειρητικά.
- Η έγκαιρη προεγχειρητική διάγνωση μπορεί να οδηγήσει σε τροποποίηση των χειρισμών του αναισθησιολόγου προς αποφυγή αυτής της επιπλοκής.

Βιβλιογραφία

- Lawrence DA, Branson B, Oliva I, Rubinowitz A. The wonderful world of the windpipe: a review of central airway anatomy and pathology. Can Assoc Radiol J. 2015 Feb;66(1):30-43. doi: 10.1016/j.carj.2014.08.003.
- Findik S. Tracheal bronchus in the adult population. J Bronchology Interv Pulmonol. 2011 Apr;18(2):149-53. doi: 10.1097/LBR.0b013e318216e30e.
- Ikeno S, Mitsuhata H, Saito K, Hirabayashi Y, Akazawa S, Kasuda H, Shimizu R. Airway management for patients with a tracheal bronchus. Br J Anaesth. 1996 Apr;76(4):573-5. doi: 10.1093/bja/76.4.573
- Kim H, Kim YT, Jou SS, Lee WH. True Tracheal Bronchus: Classification and Anatomical Relationship on Multi-Detector Computed Tomography. J Korean Soc Radiol. 2017 Apr;76(4):264-272. https://doi.org/10.3348/jksr.2017.76.4.264.