ΑΛΛΟΙΩΣΕΙΣ ΜΑΣΤΟΥ ΤΥΧΑΙΑ ΕΥΡΙΣΚΟΜΕΝΕΣ ΣΕ ΑΞΟΝΙΚΗ ΤΟΜΟΓΡΑΦΙΑ ΘΩΡΑΚΟΣ: ΤΙ ΠΡΕΠΕΙ ΝΑ ΓΝΩΡΙΖΕΙ Ο ΑΚΤΙΝΟΛΟΓΟΣ…

ΧΑΡΑΛΑΜΠΟΠΟΥΛΟΥ Χ., ΑΧΙΛΛΕΩΣ Μ., ΗΡΑΚΛΕΟΥΣ Σ., ΙΕΡΟΔΙΑΚΟΝΟΥ Ν., ΜΠΟΥΖΑΣ Ν., ΤΣΑΚΑΛΑΚΗ Α., ΜΗΚΑ Α., ΣΤΡΟΥΜΠΟΥΛΗ Ε.

ΑΚΤΙΝΟΛΟΓΙΚΟ ΤΜΗΜΑ
Γ.Ν.Α. ΙΠΠΟΚΡΑΤΕΙΟ

ΕΚΠΑΙΔΕΥΤΙΚΟΙ ΣΤΟΧΟΙ:

- Στόχος της ανακοίνωσής μας είναι να αναγνωριστεί ***η σημασία των τυχαίων (incidental) ευρημάτων στο μαστό που αναδεικνύονται σε έλεγχο Αξονικής Τομογραφίας Θώρακος*** για διερεύνηση άλλης νοσολογίας και…
- να περιγραφούν τα συχνότερα **απεικονιστικά πρότυπα καλοήθων και ύποπτων βλαβών του μαστού** που μπορεί να απεικονισθούν , ώστε να κατευθυνθεί ο/η ασθενής για πιθανό περαιτέρω έλεγχο της νεοευρεθείσας ακτινοπαθολογίας.

Είναι σημαντικό για τον Ακτινολόγο να **αναζητά, να αναγνωρίζει έγκαιρα και να χαρακτηρίζει με ακρίβεια** την οποιαδήποτε επιπρόσθετη παθολογία του μαστού, παρά το ότι η Αξονική Τομογραφία Θώρακος δεν αποτελεί ειδική εξέταση του μαστού .

Η σαφής περιγραφή των εν λόγω παθολογιών που αναδεικνύονται τυχαία σε Αξονική Τομογραφία Θώρακος *αυξάνει την αξιοπιστία τόσο της διάγνωσης όσο και του ίδιου του ακτινοδιαγνώστη*

ΥΛΙΚΟ :

- Στο διάστημα του τελευταίου ενός έτους αναδείχθηκαν
- **21 εστιακές αλλοιώσεις θήλεων μαστών**,

σε Αξονική Τομογραφία Θώρακος για διερεύνηση άλλης ενδοθωρακικής παθολογίας.

Τα ευρήματα περιελάμβαναν

- **αδρές τιτανώσεις** ,
- **οζίδια περιγεγραμμένα και μη** , αλλά και απεικονιστικά
- **ύποπτες βλάβες με ανομοιογενή ενίσχυση** και ασαφή όρια, με ή χωρίς διογκωμένους επιχώριους μασχαλιαίους λεμφαδένες.

- Το σύνολο των ευρημάτων καταγράφηκε στο πόρισμα των Αξονικών Τομογραφιών οπότε και οι ασθενείς παραπέμφθηκαν, κατά περίπτωση, για περαιτέρω εξειδικευμένο έλεγχο.



- Μετά το πέρας της ενδεικνυόμενης διερεύνησης,

από το σύνολο των απεικονιζομένων χαρακτηριστικών, αυτά που φαίνεται να παρουσιάζουν **ισχυρή υποψία κακοήθειας** είναι:

- η ακτινωτή παρυφή της βλάβης και οι
- διογκωμένοι επιχώριοι λεμφαδένες, αντίστοιχα.

- *Η παρουσίαση υπογραμμίζει ότι ο Ακτινολόγος οφείλει να αξιολογεί συστηματικά και τον μαστό σε κάθε Αξονική Τομογραφία Θώρακος, ανεξαρτήτως της αρχικής ένδειξης, καθώς η αναγνώριση τυχαίων ευρημάτων μπορεί να συμβάλει καθοριστικά στην πρώιμη διάγνωση και τη βελτίωση της πρόγνωσης των ασθενών.*

Περιστατικο 1

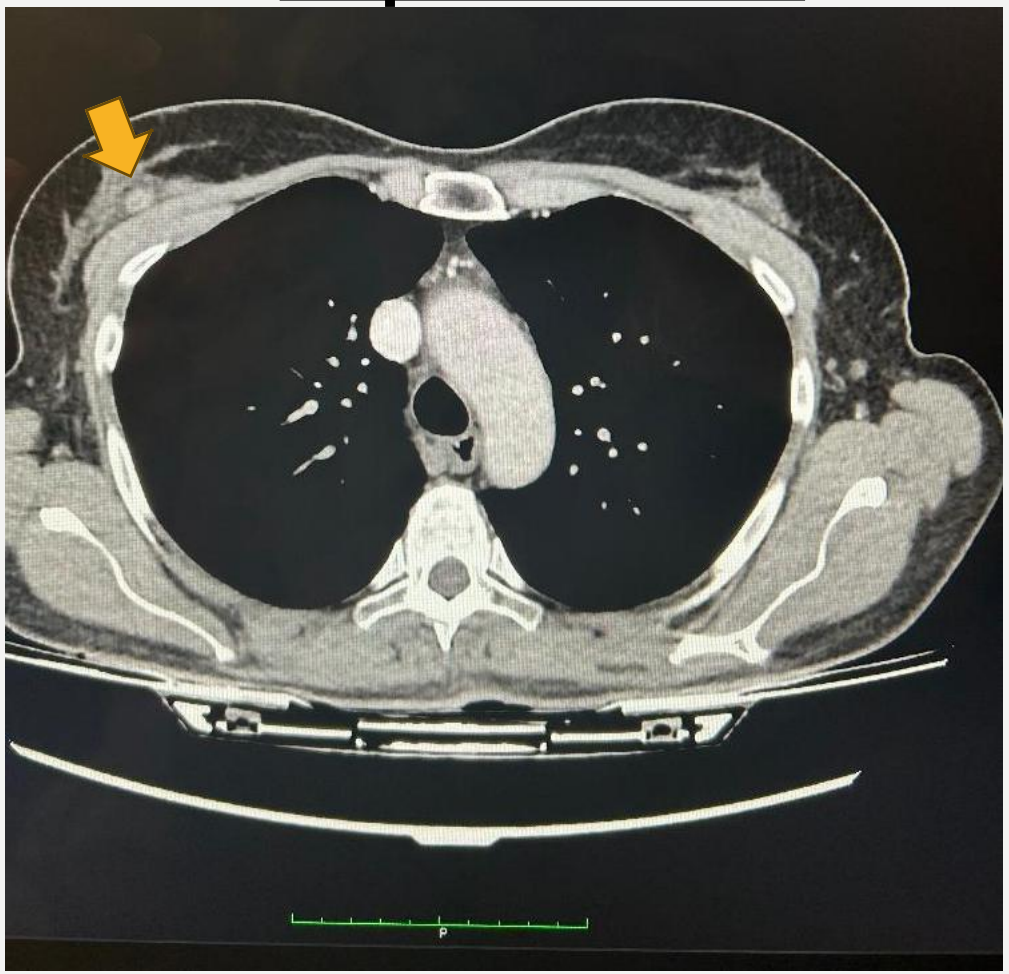

Γυναίκα 59 ετών προσερχόμενη για διερεύνηση επίμονου βήχα->
Στην ΑΞΟΝΙΚΗ ΤΟΜΟΓΡΑΦΙΑ ΘΩΡΑΚΟΣ : οζόμορφη υπεραγγειούμενη αλλοίωση δε μαστού ->
US μαστών: Ινοαδένωμα

Περιστατικό 2

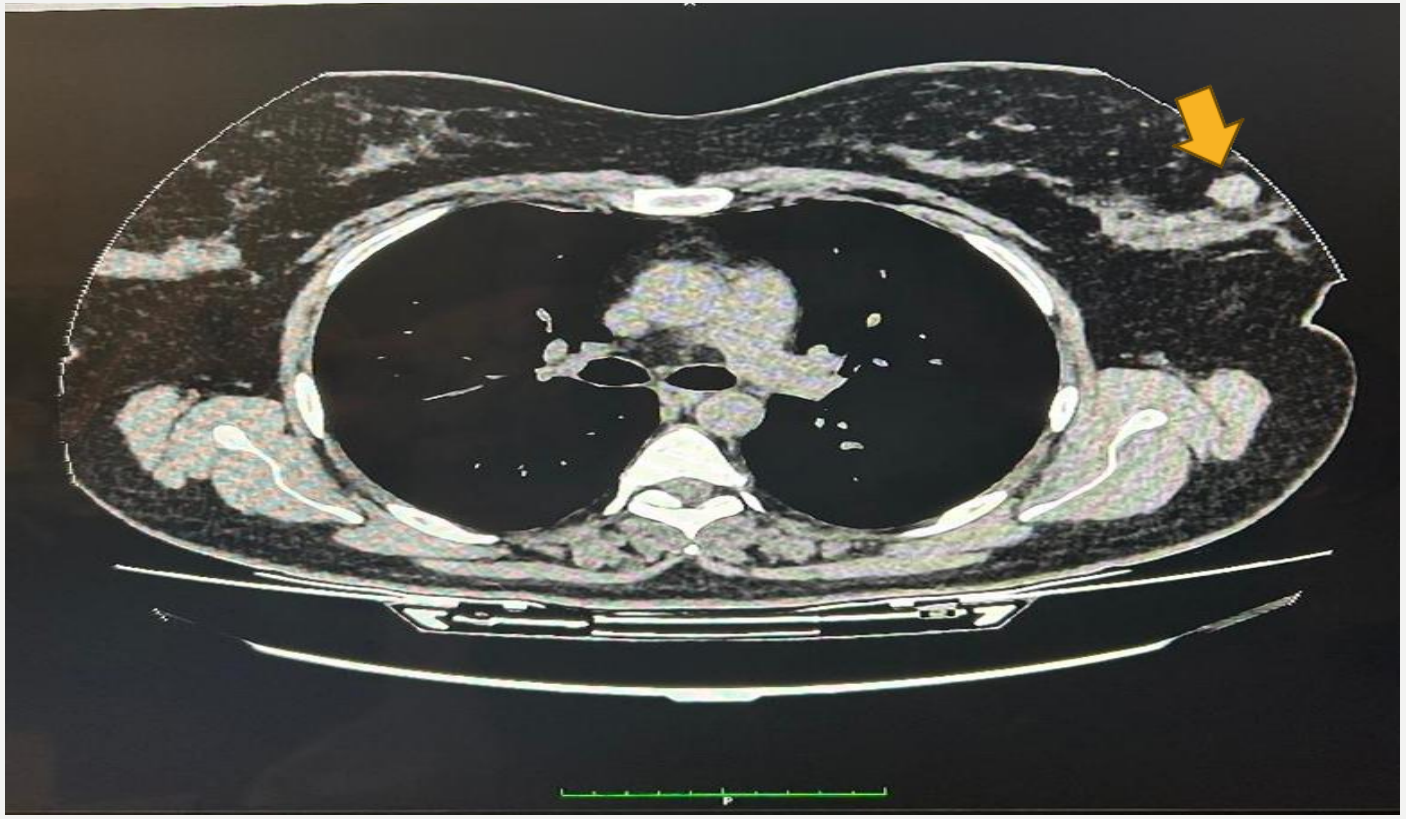

Γυναίκα 67ετών προσερχόμενη για διερεύνηση οπισθοστερνικού άλγους ->
Στην ΑΞΟΝΙΚΗ ΤΟΜΟΓΡΑΦΙΑ ΘΩΡΑΚΟΣ : λοβωτή συμπαγόμορφη υπεραγγειούμενη αλλοίωση αρ μαστού ->
Μαστογραφία : ύποπτη βλάβη προς βιοπτικό έλεγχο