24ο ΠΑΝΕΛΛΗΝΙΟ ΑΚΤΙΝΟΛΟΓΙΚΟ ΣΥΝΕΔΡΙΟ

ΝΕΚΡΩΤΙΚΗ ΠΝΕΥΜΟΝΙΑ.ΕΝΑ ΣΠΑΝΙΟ ΠΕΡΙΣΤΑΤΙΚΟ ΑΣΘΕΝΟΥΣ ΜΕ ΚΑΡΚΙΝΟ ΤΟΥ ΠΝΕΥΜΟΝΑ

ΤΣΙΜΗΤΡΗ Α., ΚΟΚΚΑΛΗ Ε., ΚΩΣΤΑΒΑΡΑ ΑΙΚ., ΤΣΙΜΗΤΡΗ Θ., ΠΑΤΡΗ Φ.

ΚΕΝΤΡΟ ΥΓΕΙΑΣ ΚΑΤΕΡΙΝΗΣ

ΑΚΤΙΝΟΛΟΓΙΚΟ ΕΡΓΑΣΤΗΡΙΟ

ΕΚΠΑΙΔΕΥΤΙΚΟΙ ΣΤΟΧΟΙ

- **ΣΚΟΠΟΣ:** Σκοπός της εργασίας είναι η ανάδειξη περιστατικού νεκρωτικής πνευμονίας σε ασθενή με γνωστό καρκίνο πνεύμονα.
- Η νεκρωτική πνευμονία αποτελεί ένα σοβαρό τύπο πνευμονίας, με θορυβώδη συμπτώματα, που προκαλεί νέκρωση του προσβεβλημένου -μολυσμένου πνευμονικού ιστού.
- **ΑΙΤΙΟΛΟΓΙΚΟΙ ΠΑΡΑΓΟΝΤΕΣ:** Υπάρχει μεγάλος αριθμός παθογόνων μικροοργανισμών που την προκαλούν, όπως για παράδειγμα ο Staphylococcus aureus, Klebsiella pneumoniae, Nocardis spp., Pseudomonas spp., Haemophilus influenzae και άλλοι, με τον πιο συχνό να θεωρείται ο Streptococcus pneumoniae.
- **Κλινικά** εμφανίζεται με υψηλό εμμένων εμπύρετο, βήχα παραγωγικό , έντονη δύσπνοια και αναπνευστική ανεπάρκεια.
- Είναι σύνηθες η νεκρωτική πνευμονία να περιορίζει την παροχή αίματος στην πληγείσα περιοχή, με αποτέλεσμα την ανεξέλεγκτη βακτηριακή ανάπτυξη και τη μειωμένη δράση των αντιβιοτικών.
- Στην παθογένειά της σημαντικό ρόλο διαδραματίζουν οι βακτηριακές τοξίνες που σχετίζονται με υψηλά ποσοστά θνητότητας.
- Η νεκρωτική πνευμονία μπορεί να οδηγήσει σε πνευμονική γάγγραινα.

ΣΥΖΗΤΗΣΗ

- Σε αντίθεση με το απόστημα του πνεύμονα, που παριστά ευμεγέθη κοιλοτική βλάβη, η νεκρωτική πνευμονία παριστά πολλαπλές μικρές κοιλοτικές βλάβες, με έντονη κλινική εικόνα και σήψη του ασθενούς.
- Συχνότερα στους κάτω λοβούς των πνευμόνων και σχετίζεται με υψηλότερα ποσοστά επιπλοκών.
- Προσβολή όλων των ηλικιακών ομάδων, με ιδιαίτερα συχνή εμφάνιση στους μικρούς ηλικιακά ασθενείς.
- Αιματολογικός έλεγχος: Λευκοκυττάρωση, και ανύψωση των δεικτών φλεγμονής.
- Απεικονιστικός έλεγχος: Η ακτινογραφία του θώρακος αποτελεί πολύτιμο διαγνωστικό εργαλείο, ενώ η αξονική τομογραφία μπορεί να θέσει τη διάγνωση. Η αξονική τομογραφία μπορεί να καταδείξει την παρουσία πύκνωσης με συνοδό πολλαπλές νεκρωτικές περιοχές με κοιλότητες, που δεν εμπλουτίζονται μετά την ενδοφλέβια έγχυση σκιαγραφικού.

ΥΛΙΚΟ

- Ασθενής 60 ετών, με πρόσφατη διάγνωση καρκίνου του πνεύμονα, από τριμήνου, προσήλθε λόγω εμπύρετου.
- Τα εργαστηριακά του κατέδειξαν μεγάλη αύξηση των λευκών αιμοσφαιρίων, με υψηλή τιμή CRP και ΤΚΕ.
- Από τον απεικονιστικό έλεγχο η αξονική τομογραφία κατέδειξε μια εκτεταμένη πύκνωση με κατά τόπους παρουσία αεροβρογχογράμματος και συνοδό κοιλοποιημένες βλάβες, που έθεσαν την εικόνα της νεκρωτικής πνευμονίας.
- Ο ασθενής παρέμεινε δέκα ημέρες με τριπλή αντιβιοτική αγωγή και εξήλθε απύρετος.

Από CT:Εκτεταμένη πύκνωση με αεροβρογχόγραμμα, στον δεξιό άνω λοβό και συνοδές κοιλοποιημένες βλάβες, τουλάχιστον τρεις, η μεγαλύτερη με υγρικό περιεχόμενο, ως επί νεκρωτικής πνευμονίας.

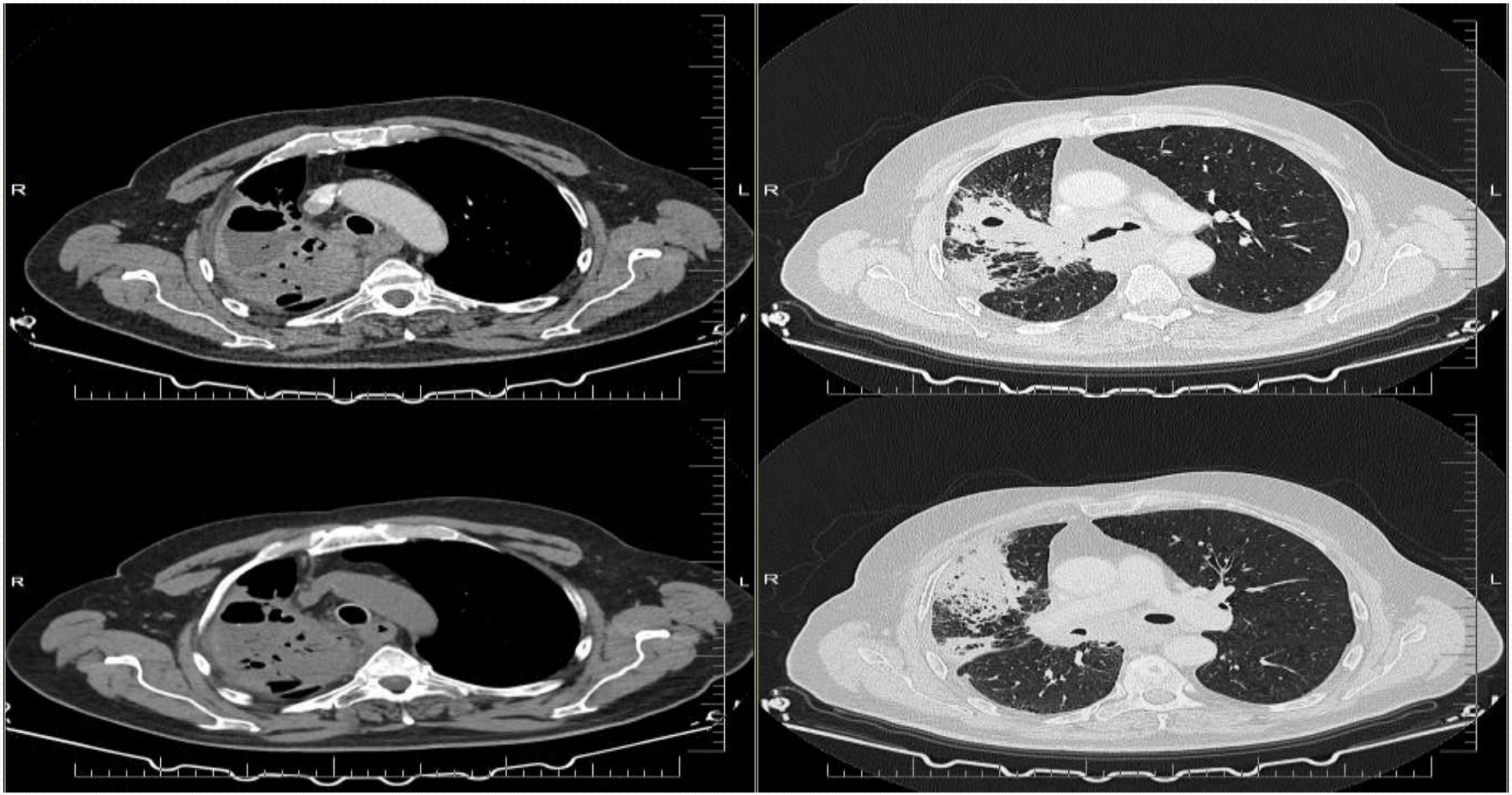

ΣΥΜΠΕΡΑΣΜΑ

Η νεκρωτική πνευμονία θεωρείται σπάνια επιπλοκή της πνευμονίας με υψηλό ποσοστό νοσηρότητας και θνητότητας. Εξέταση εκλογής για τη διάγνωσή της θεωρείται η αξονική τομογραφία.

- **ΒΙΒΛΙΟΓΡΑΦΙΑ**

- 1) Francisco Da Mesquita Faustino, Catarina Morgado, Ines Palmares, Joana Ferrao, Paulo Freitas (2024).Necrotizing pneumonia: A rare Outcome of a Rare Complication, Pub Med.
- 2) Norte A. Santos C., Gamboa F., Ferreira AJ., Marques A., Leite C., Robalo Cordeiro C. (2012). Necrotizing pneumonia, a rare complication (Portuguese). Pub Med.
- 3) Schandert L., Giannetti NS., Gomes JO. (2009). Pneumonia necrotizante, relato de caso (Spanish). Google Scholar.
- 4) Tsai YF., Ku YH. (2012). Necrotizing pneumonia: a rare complication of pneumonia requiring special consideration. Pub Med.
- 5) Tzeng DZ., Markman M. (2007). Necrotizing pneumonia and pulmonary gangrene – difficulty in diagnosis, evaluation and treatment. Pub Med.