ΔΙΑΓΝΩΣΤΙΚΗ ΠΟΡΕΙΑ ΚΟΙΛΟΤΙΚΗΣ ΠΝΕΥΜΟΝΙΚΗΣ ΒΛΑΒΗΣ: ΑΠΟ ΤΗΝ ΑΠΛΗ ΑΚΤΙΝΟΓΡΑΦΙΑ ΣΤΗΝ ΑΞΟΝΙΚΗ ΤΟΜΟΓΡΑΦΙΑ

Κ. Κατσιβέλης, Ι. Χριστοφίλης, Λ. Αδαμοπούλου, Π. Βλάχου, Χ. Χατζηκωνσταντίνου, Χ. Τριαντοπούλου

ΑΚΤΙΝΟΛΟΓΙΚΟ ΤΜΗΜΑ ΚΑΙ ΤΜΗΜΑ ΝΕΩΤΕΡΩΝ ΑΠΕΙΚΟΝΙΣΕΩΝ, ΚΩΝΣΤΑΝΤΟΠΟΥΛΕΙΟ Γ.Ν.Ν. ΙΩΝΙΑΣ

Εκπαιδευτικοί στόχοι: Παρουσίαση ενδιαφέροντος περιστατικού κοιλοτικής πνευμονικής βλάβης από επιμολυνθείσα εμφυσηματική κύστη, σε ανοσοκατεσταλμένο ασθενή με φυματίωση. Από την απλή ακτινογραφία στην αξονική τομογραφία.

- **Υλικό:**

Άνδρας 47 χρονών, καπνιστής, με αναφερόμενη προηγούμενη χρήση ενδοφλέβιων ουσιών, προσήλθε στο Τμήμα Επειγόντων Περιστατικών του νοσοκομείου μας, αιτιώμενος δεκατική πυρετική κίνηση, βήχα και κακουχία από εβδομάδος. Από τον εργαστηριακό έλεγχο διαπιστώθηκαν αυξημένοι δείκτες φλεγμονής.

Ο ασθενής υποβλήθηκε αρχικά σε ακτινογραφία θώρακος όπου αναγνωρίστηκε ωοειδής σκίαση με υδραερικό επίπεδο και σχετικά ομαλό-λεπτό τοίχωμα στο δεξιό άνω πνευμονικό πεδίο, καθώς και συνοδά συρρέοντα δικτυοζώδη στοιχεία στο δεξιό μέσο και κάτω πνευμονικό πεδίο. Με βάση το ιστορικό και τα απεικονιστικά ευρήματα, στην διαφορική διάγνωση συμπεριλήφθηκαν η ειδικού τύπου λοίμωξη με συνοδό πνευμονικό απόστημα, καθώς και η χωροκατακτητική εξεργασία πνεύμονα με νεκρωτικό περιεχόμενο.

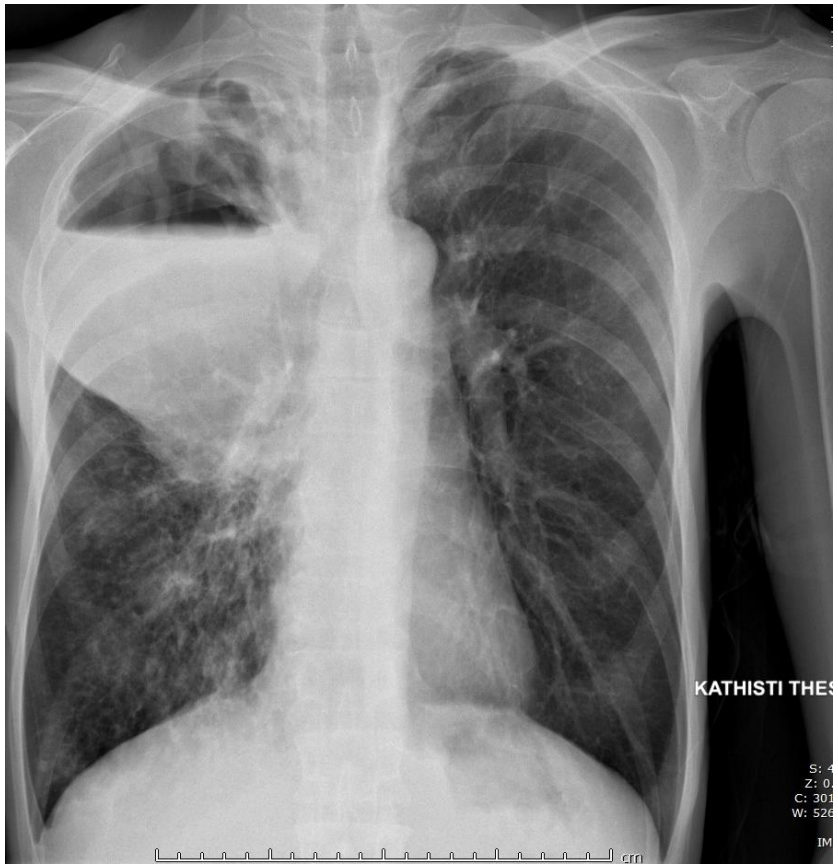

Εν συνεχεία ο ασθενής υποβλήθηκε σε αξονική τομογραφία θώρακος, όπου απεικονίστηκαν εκτεταμένες εμφυσηματικού τύπου αλλοιώσεις και στους δύο πνεύμονες και επιβεβαιώθηκε η ευμεγέθης κυστικού τύπου αλλοίωση με υδραερικό επίπεδο και πυκνότητες υψηλότερες του ύδατος, η οποία αποδόθηκε σε επιμολυνθείσα εμφυσηματική κύστη. Στον μέσο και τον δεξιό κάτω λοβό παρατηρήθηκαν πολλαπλές μικροοζώδεις και κατά τόπους tree in bud αλλοιώσεις, ενδεικτικές λοίμωξης από μυκοβακτηρίδιο.

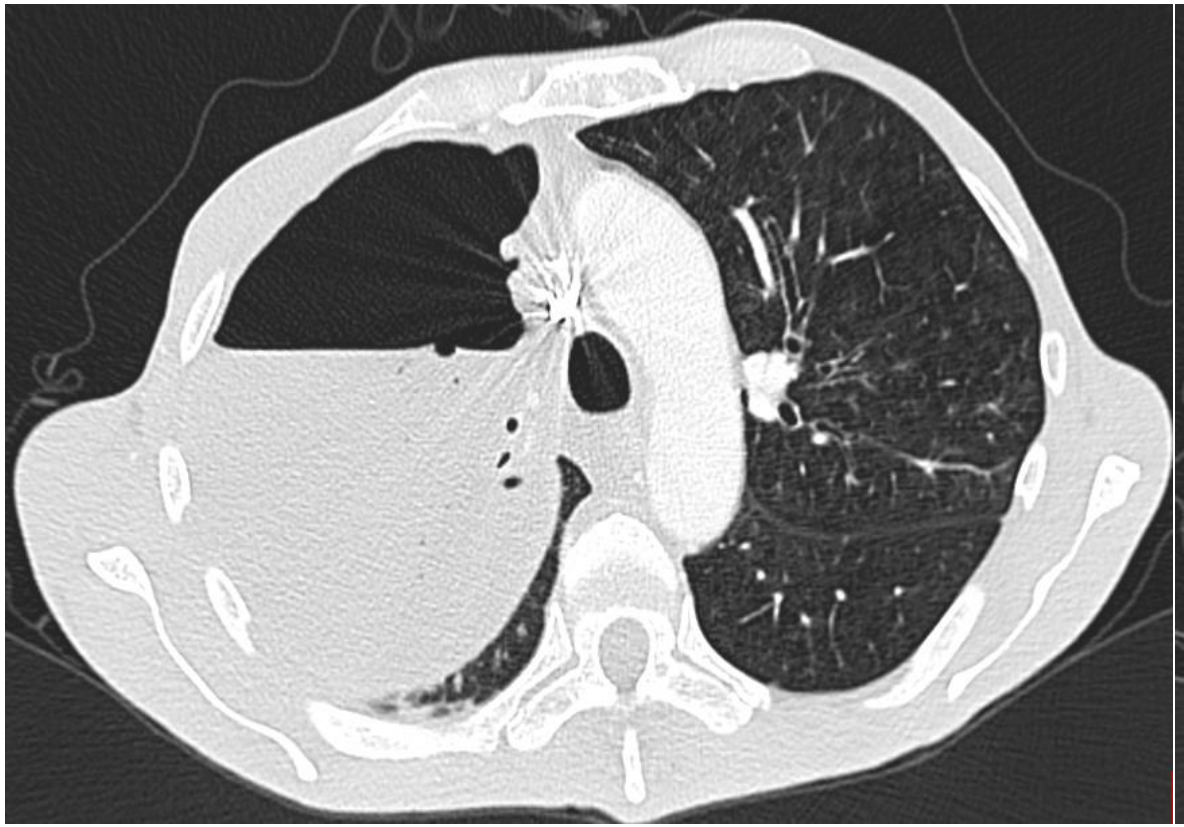

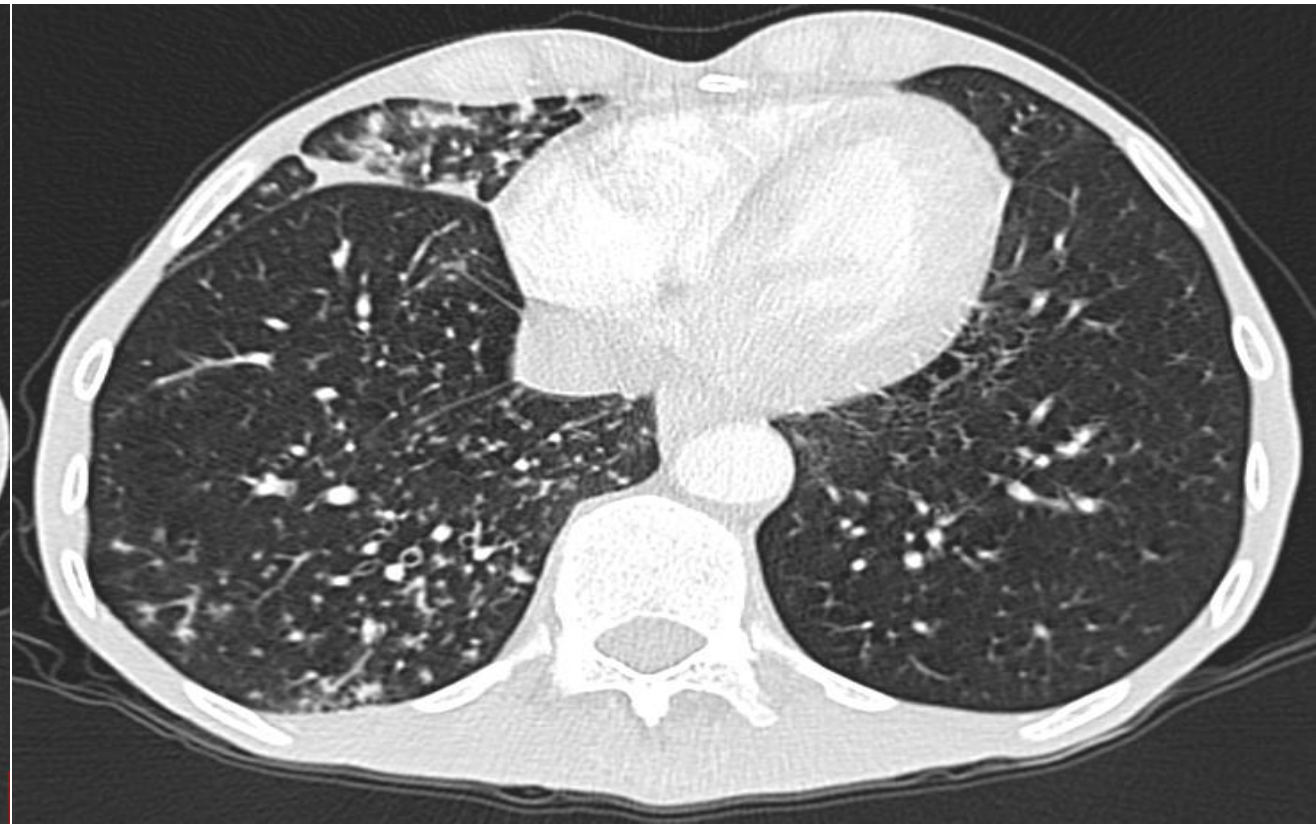

Τελικά ο ασθενής παραπέμφθηκε σε Πνευμονολογική Κλινική όπου επιβεβαιώθηκε η διάγνωση της πνευμονικής φυματίωσης.