Επιπλεγμένο πνευμονικό έμφρακτο

Σαργιαννίδης Θ., Παυλίδης Α., Γιαννακίδης Ν., Αναστασιάδου Ε., Κατσαρός Κ., Παπαδόπουλος Γ., Βουλτσινός Β., Γκούβης Π.

Ακτινολογικό Εργαστήριο Γενικού Νοσοκομείου Ημαθίας (Μονάδα Βέροιας)

ΜΑΘΗΣΙΑΚΟΙ ΣΤΟΧΟΙ

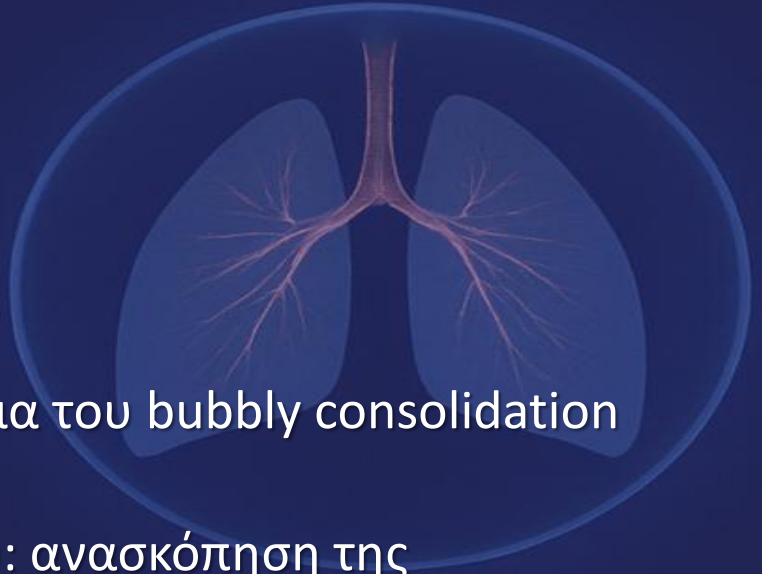

- 1. εξοικείωση με το απεικονιστικό εύρημα του bubbly consolidation στην ΑΤ.
- 2. κοιλοποίηση πνευμονικού εμφράκτου: ανασκόπηση της παθοφυσιολογίας και των απεικονιστικών ευρημάτων του εμφράκτου και των επιπλοκών του.

ΥΛΙΚΟ

- Ασθενής προσήλθε στα ΤΕΠ αιτιώμενος πλευροδυνία με συνοδό παραγωγικό βήχα και, κατά την παραμονή του στο ΤΕΠ, αιμόπτυση. Η αρχική ακτινογραφία θώρακος ανέδειξε διήθηση στον μέσο λοβό. Διενεργήθηκε CT χωρίς σκιαγραφική ενίσχυση, η οποία επιβεβαίωσε την ύπαρξη πύκνωσης, αλλά με μορφολογία που έχρηζε περαιτέρω έλεγχο (bubbly consolidation).
- Κατά τη νοσηλεία ο ασθενής εμφάνισε οξεία διόγκωση και πόνο στο αριστερό κάτω άκρο. Πραγματοποιήθηκε υπερηχογράφημα, το οποίο ανέδειξε εκτεταμένη εν τω βάθει φλεβική θρόμβωση, και πνευμονική αγγειογραφία, η οποία ανέδειξε, πέραν της εμβολής στους κλάδους της δεξιάς πνευμονικής αρτηρίας (➢), πνευμονικό έμφρακτο με αρχόμενη κοιλοποίηση.

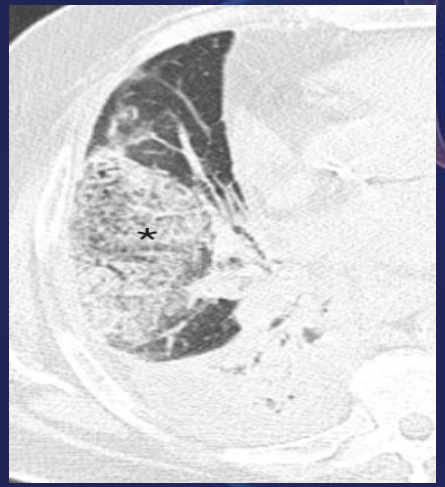

Ο όρος bubbly consolidation (*)περιγράφει μια πυκνωτική εστία με παρουσία κεντρικών διαυγαστικών στοιχείων, τα οποία αντιστοιχούν σε φυσιολογικώς αεριζόμενα λοβίδια. Με ειδικότητα που ξεπερνάει το 90%, το εύρημα αυτό στην ΑΤ είναι συμβατό με εστιακή παρεγχυματική αιμορραγία ή πνευμονικό έμφρακτο στα πλαίσια πνευμονικής εμβολής.

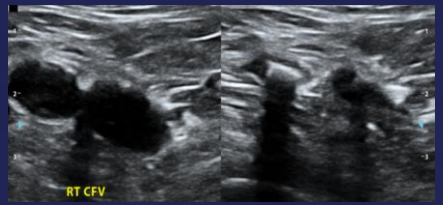

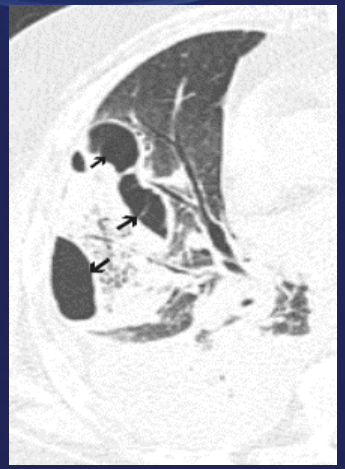

Το πνευμονικό έμφρακτο συνήθως λύεται καταλείποντας περιοχή ίνωσης. Σε ορισμένες περιπτώσεις όμως (4-5%), αντί αυτού, κοιλοποιείται(➔).

- Σε δεύτερη προσέλευση του ασθενούς λόγω πυρετού, επαναληπτική CT ανέδειξε δυο σπάνιες επιπλοκές του εμφράκτου: βρογχοϋπεζωκοτικό συρίγγιο και εμπύημα.

Ο εμμένον πυρετός σε ασθενή με γνωστό ιστορικό κοιλοποιημένου πνευμονικού εμφράκτου θα πρέπει να εγείρει την υποψία για πιθανή επιμόλυνση της κοιλότητας.

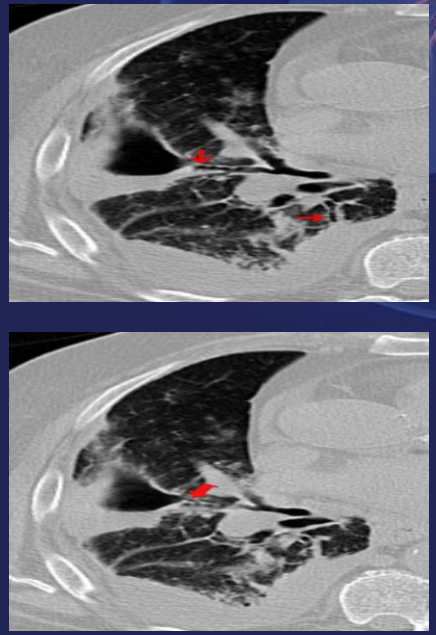

Επιπλοκές όπως το βρογχουπεζωκοτικό συρίγγιο (➔) και το εμπύημα (*) είναι συχνότερες σε επιμολυσμένα έμφρακτα.

Κοιλότητα με υγραερικό επίπεδο στον ΔΜΛ, σε επικοινωνία με υποτμηματικό βρόγχο του έσω τμήματος (➔) και με πλευριτική συλλογή στην βάση (*), με παχυμένα πέταλα υπεζωκότα. Τόσο η πλευριτική όσο και ενδοκυστική συλλογή εμπλουτίζονται περιφερικά (➔) μετά τη χορήγηση σκιαγραφικού μέσου.

TAKE HOME MESSAGES

- Η παρουσία bubbly consolidation στην ΑΤ θα πρέπει να εγείρει την υποψία για πνευμονική εμβολή. Στοιχεία υπέρ αυτού από το ιστορικό καθώς και το κλινικοεργαστηριακό προφίλ του ασθενούς, πιθανώς θα πρέπει να μας παρακινήσουν για περαιτέρω απεικονιστικό έλεγχο με CTPA.
- Η παρουσία κοιλότητας στο πνευμονικό παρέγχυμα δεν είναι παθογνωμονική για κάποια νόσο. Το κοιλοποιημένο πνευμονικό έμφρακτο, αποτελεί σημαντική αλλά υποεκτιμημένη αιτία κοιλοτικής βλάβης και θα πρέπει να συμπεριλαμβάνεται στη διαφορική διάγνωση και δη σε άτομα με γνωστό ιστορικό πνευμονικής εμβολής.

References

1. Bray, T.J.P., Mortensen, K.H. and Gopalan, D. (2014) 'Multimodality imaging of pulmonary infarction', European Journal of Radiology, 83(12), pp. 2240–2254. doi:10.1016/j.ejrad.2014.07.016.
2. Gagno, G. et al. (2022) 'Pulmonary embolism presenting with pulmonary infarction: Update and practical review of literature data', Journal of Clinical Medicine, 11(16), p. 4916. doi:10.3390/jcm11164916.
3. Kirchner, J. et al. (2015) 'Lung infarction following pulmonary embolism: A comparative study on clinical conditions and CT findings to identify predisposing factors', RöFo - Fortschritte auf dem Gebiet der Röntgenstrahlen und der bildgebenden Verfahren, 187(06), pp. 440–444. doi:10.1055/s-0034-1399006.
4. N., G. and S.C., K. (2025) 'The CT findings in different forms of pulmonary infarction and its importance in pulmonary embolism detection-radiological approach', Mitteilungen Klosterneuburg. doi:10.61586/c643v.
5. Revel, M.-P. et al. (2007) 'Is it possible to recognize pulmonary infarction on multisection CT images?', Radiology, 244(3), pp. 875–882. doi:10.1148/radiol.2443060846.