ΣΠΑΝΙΑ ΠΑΡΟΥΣΙΑΣΗ ΓΙΓΑΝΤΙΑΙΟΥ ΑΝΕΥΡΥΣΜΑΤΟΣ ΚΑΤΙΟΥΣΑΣ ΘΩΡΑΚΙΚΗΣ ΑΟΡΤΗΣ

Καλοκαιρινού Μ, Βαξεβάνη Ν, Δουλγεράκης Ι, Βέκιου Ρ

Ακτινολογικό εργαστήριο Γ.Ν Κύμης

ΕΚΠΑΙΔΕΥΤΙΚΟΙ ΣΤΟΧΟΙ

- Τα ανευρύσματα της **θωρακικής αορτής** είναι σπανιότερα σε σύγκριση με τα ανευρύσματα της κοιλιακής αορτής με επιπολασμό (**0.16%**) και συνήθως αποτελούν τυχαίο απεικονιστικά εύρημα με **θνητότητα** που κυμαίνεται έως **90%**.
- Τα ανευρύσματα της **κατιούσας** θωρακικής αορτής απαντώνται σε ποσοστό **40%** και είναι κυρίως αθηρωματικής αιτιολογίας.
- **Γιγαντιαία** ανευρύσματα χαρακτηρίζονται τα θωρακικά ανευρύσματα με διάμετρο μεγαλύτερη των **10εκατ.** τα οποία αποτελούν σπάνιο εύρημα στην βιβλιογραφία.
- Στόχος της εργασίας είναι η παρουσίαση μιας περίπτωσης **πρωτοδιαγνωσθέντος γιγαντιαίου ανευρύσματος της κατιούσας θωρακικής αορτής.**

ΥΛΙΚΟ

Ασθενής 86 ετών με γνωστό ιστορικό αρτηριακής υπέρτασης και σακχαρώδους διαβήτη προσήλθε στο τμήμα επειγόντων με πυρετό και δύσπνοια.

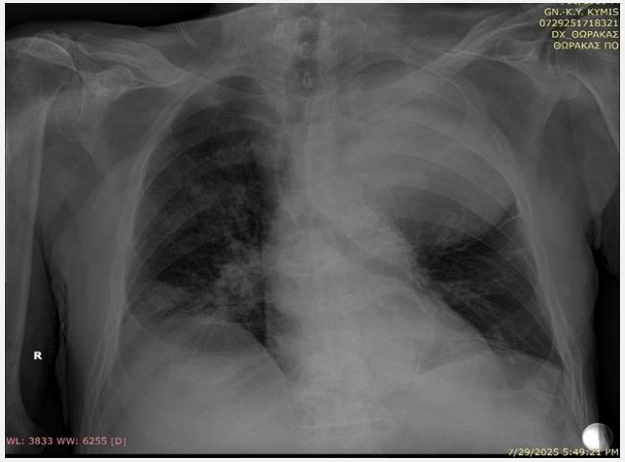

Εικόνα 1: Ακτινογραφία θώρακος σε ύπτια προβολή. Ευμεγέθης, σαφώς αφοριζόμενη μάζα στο άνω και μέσο πεδίο του αριστερού πνεύμονα

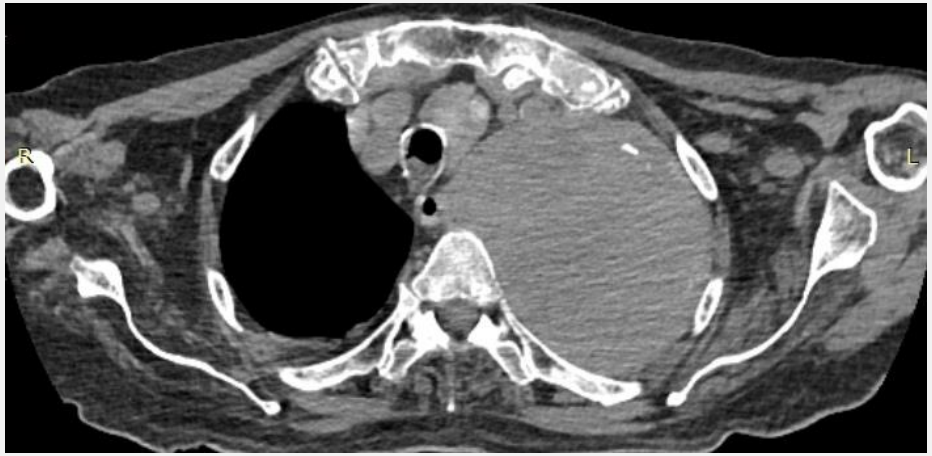

Εικόνα 2: Εγκάρσια τομή αξονικής τομογραφίας χωρίς σκιαγραφικό, σε παράθυρο μαλακών μορίων. Hyperdense crescent sign και ασβεστώσεις του τοιχώματος μετατοπισμένες εντός του αυλού του ανευρύσματος

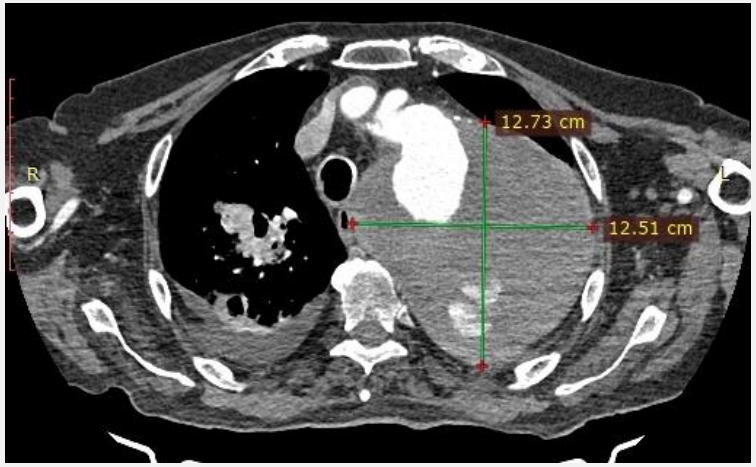

Εικόνα 3: Εγκάρσια τομή αξονικής τομογραφίας με ενδοφλέβιο σκιαγραφικό σε αρτηριακή φάση σε παράθυρο μαλακών μορίων. Γιγαντιαίο ανεύρυσμα κατιούσας θωρακικής αορτής με έκκεντρο τοιχωματικό θρόμβο

ΥΛΙΚΟ

Εικόνα 4: Οβελιαία τομή αξονικής τομογραφίας με ενδοφλέβιο σκιαγραφικό σε αρτηριακή φάση σε παράθυρο μαλακών μορίων. Το ανεύρυσμα εκτείνεται από αμέσως μετά την έκφυση της αριστερής υποκλειδίου αρτηρίας έως τη μέση μοίρα της κατιούσας θωρακικής αορτής

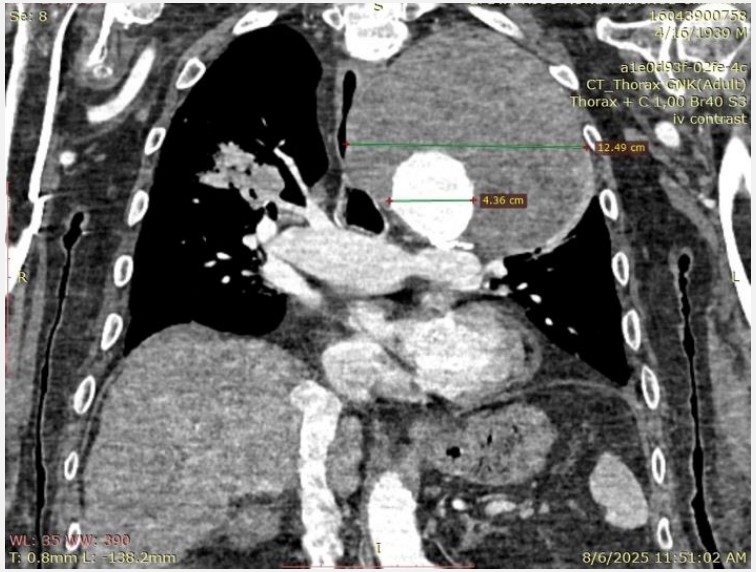

Εικόνα 5: Στεφανιαία τομή αξονικής τομογραφίας με ενδοφλέβιο σκιαγραφικό σε αρτηριακή φάση σε παράθυρο μαλακών μορίων. Ανεύρυσμα με διάμετρο 12,5 cm και ο αληθής αυλός ~ 4,4 cm. Το ανεύρυσμα προκαλεί πιεστικά φαινόμενα και μετατόπιση της τραχείας

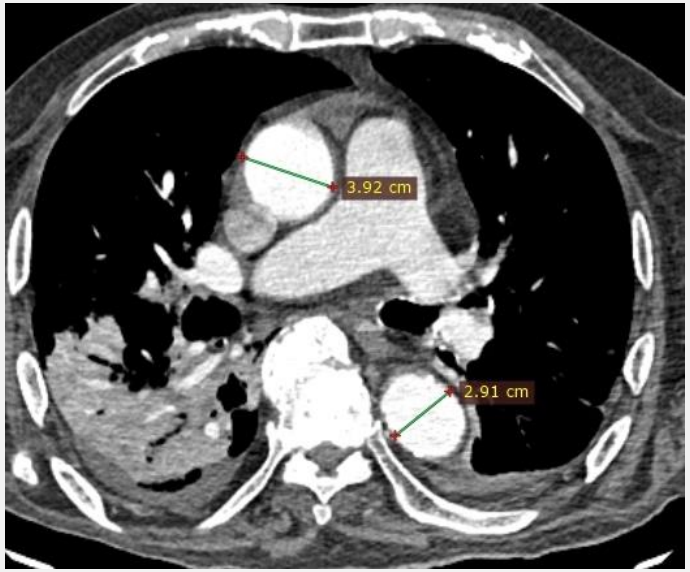

Εικόνα 6: Εγκάρσια τομή αξονικής τομογραφίας με ενδοφλέβιο σκιαγραφικό σε αρτηριακή φάση σε παράθυρο μαλακών μορίων. Απουσία ανευρύσματος στην υπόλοιπη θωρακική αορτή. Πύκνωση με αεροβρογχόγραμμα στον δεξιό κάτω λοβό με συνοδή μικρή υπεζωκοτική συλλογή

ΣΥΜΠΕΡΑΣΜΑΤΑ

Τα γιγαντιαία ανευρύσματα της κατιούσας θωρακικής αορτής είναι εξαιρετικά σπάνια, με μόλις λίγες δημοσιευμένες περιπτώσεις στη βιβλιογραφία, επομένως η έγκαιρη αναγνώριση και παραπομπή για χειρουργική αντιμετώπιση είναι καθοριστικής σημασίας. Η γνώση της παθοφυσιολογίας, της αιτιολογίας, των συμπτωμάτων, των απεικονιστικών χαρακτηριστικών, αλλά και των σημείων ρήξης είναι ζωτικής σημασίας για την ακριβή διάγνωση και τον κατάλληλο σχεδιασμό της θεραπείας. Από ακτινολογικής πλευράς, η αξονική αγγειογραφία (CTA) αποτελεί την πλέον ακριβή μέθοδο για την αναγνώριση των ανευρυσμάτων της αορτής, καθώς παρέχει πληροφορίες σχετικά με τον τύπο, το μέγεθος, τη θέση, αλλά και τους κλάδους που εμπλέκονται ή απαιτείται να καλυφθούν. Οι παράμετροι αυτοί είναι καθοριστικοί για την επιλογή μεταξύ ανοικτής χειρουργικής αποκατάστασης και ενδαγγειακής προσέγγισης (TEVAR).

ΒΙΒΛΙΟΓΡΑΦΙΑ

1) González-Urquijo M, Dominguez-Porras VA, Tellez-Martinez LG, Lozano-Balderas G, Flores-Villalba E, Fabiani MA. A case report of successful endovascular repair of a giant 15 cm diameter asymptomatic thoracic aortic aneurysm. International Journal of Surgery Case Reports [Internet]. 2018 Jan 1;51:344–8.
2) Mitsali T, Dewi DK. Giant ascending aortic aneurysm: A rare case report. Radiology Case Reports [Internet]. 2025 Mar 18;20(6):2797–801.
3) Sharples L, Sastry P, Freeman C, Bicknell C, Chiu YD, Vallabhaneni SR, et al. Aneurysm growth, survival, and quality of life in untreated thoracic aortic aneurysms: the effective treatments for thoracic aortic aneurysms study. European Heart Journal. 2021 Nov 29