Η ΣΥΜΒΟΛΗ ΤΟΥ DOPPLER ΥΠΕΡΗΧΟΓΡΑΦΙΚΟΥ ΕΛΕΓΧΟΥ ΚΡΟΤΑΦΙΚΩΝ ΑΡΤΗΡΙΩΝ ΣΤΗ ΔΙΑΓΝΩΣΗ ΠΕΡΙΣΤΑΤΙΚΟΥ ΓΙΓΑΝΤΟΚΥΤΤΑΡΙΚΗΣ ΑΡΤΗΡΙΤΙΔΑΣ ΚΑΙ ΣΤΗΝ ΑΞΙΟΛΟΓΗΣΗ ΤΗΣ ΑΝΤΑΠΟΚΡΙΣΗΣ ΣΤΗ ΘΕΡΑΠΕΙΑ ΜΕ ΚΟΡΤΙΚΟΣΤΕΡΟΕΙΔΗ (case report)

Γ.Μάργαρης, L.Shider, Δ.Βλάχος, Χ.Βράνου, Ι.Γαβριηλίδης, Μ.Νικολέλη, Β.Παπαδάκη, Χ.Πλαστήρα
Γ.Ν.Ασκληπιείο Βούλας

Γιγαντοκυτταρική αρτηρίτιδα (GCA)

- *Συχνότερη μορφή αγγειίτιδας (>30% περιστατικών αγγειίτιδας) .*
- *Ηλικίες > 50 ετών.*
- *Μεσαίου και μεγάλου μεγέθους αρτηρίες (αορτή και κύριους κλάδους, κροταφικές αρτηρίες).*

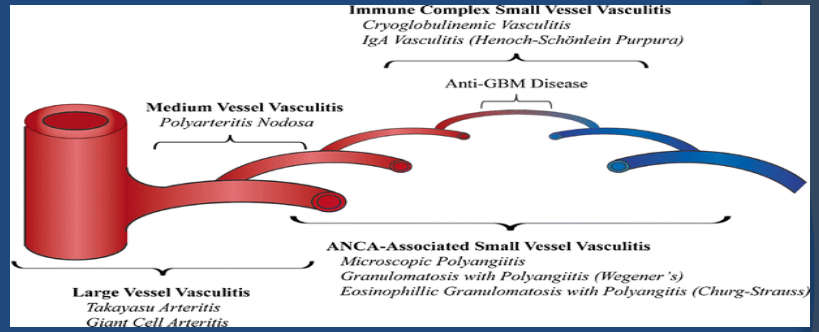

Διάγνωση:

1.U/S Doppler Κροταφικών Αρτηριών 2.Βιοψία και ιστολογική ανάλυση 3.FDG-PET-CT

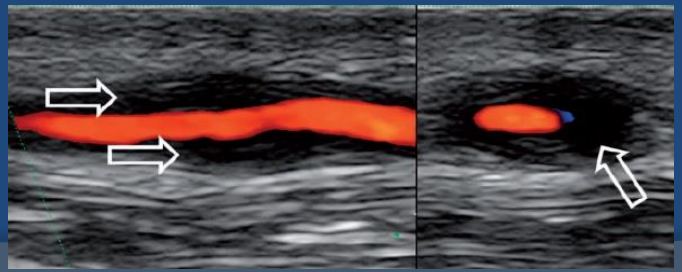

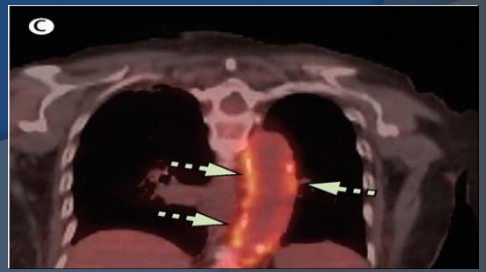

Κριτήρια διάγνωσης Κροταφικής Αρτηρίτιδας

Προδιαθεσικοί παράγοντες:

-Ηλικία >50 ετών.
Προοδευτική αύξηση ποσοστού εμφάνισης με αύξηση της ηλικίας (>95% των περιπτώσεων σε άνω των 60 ετών, peak στα άνω των 80 έτη)
- Γυναικείο φύλο (65-75%)
- Προηγηθείσα λοίμωξη: Εκλυτικός παράγοντας (trigger) για πολλές αυτοάνοσες καταστάσεις.
- Κάπνισμα
- Γενετικοί παράγοντες: στενή σχέση με γονίδια λευκοκυτταρικών αντιγόνων (HLA)

Συμπτώματα:

- Κεφαλαλγία
- Εμπύρετο
- Προβλήματα όρασης (θολή όραση ετερόπλευρα ή αμφοτερόπλευρα, διπλωπία, μέχρι και απώλεια όρασης σε σοβαρότερες περιπτώσεις)
- Διαλείπουσα χωλότητα κάτω γνάθου (κυρίως κατά τη μάσηση ή την ομιλία)
- Κόπωση, κακουχία, απώλεια βάρους
- Συχνά μπορεί να εμφανιστεί παράλληλα με ρευματική πολυμυαλγία

Εργαστηριακά ευρήματα:

-Αναιμία χρονίας νόσου:
↓ Hb, RBC, Hct, Fe
-Αύξηση δεικτών φλεγμονής:
↑ CRP, TKE

Απεικονιστικές εξετάσεις:

Έγχρωμο Υπερηχογράφημα (Color Ultrasound Doppler)

-Σημείο υποηχογενούς άλω (halo sign): Το σημαντικότερο απεικονιστικό σημείο (ευαισθησία 87%, ειδικότητα 96%). Δημιουργείται όταν υπάρχει πάχυνση του τοιχώματος της επιπολής κροταφικής αρτηρίας > 0,4 mm
-Μείωση PSV περιφερικότερα του halo sign (σε περίπτωση που δεν συνυπάρχει πάχυνση)
- Στένωση αυλού και μεταστενωτική αύξηση PSV με στροβιλώδη ροή (aliasing).
- Οφιοειδής μορφή πάσχοντος στελέχους

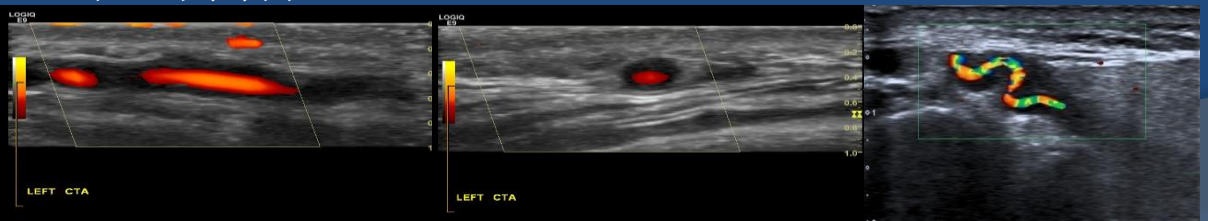

18-FDG PET/CT

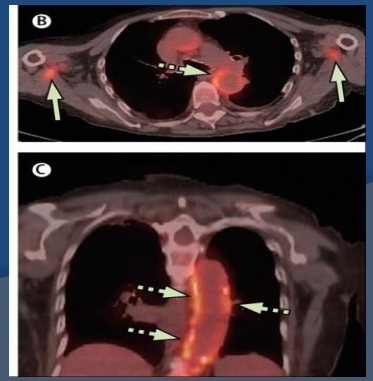

Παθολογική πρόσληψη του Ραδιοφαρμάκου από τα πάσχοντα αρτηριακά στελέχη.
Πιο συχνά ευρήματα σε: Υποκλείδιες (75%), θωρακική και κοιλιακή αορτή (50%), μασχαλιαίες-καρωτίδες (40%), μηριαίες και λαγόνιες (35%)

Παρουσίαση περιστατικού:

•Γυναίκα 60 ετών.

•Συμπτώματα:

- Κεφαλαλγία, εμπύρετο, θολή όραση, ευαισθησία σε αμφότερες τις κροταφικές περιοχές από μηνός.
- Η έναρξη των συμπτωμάτων οριοθετείται μία εβδομάδα μετά την ολοκλήρωση της θεραπείας για ερπητική οφθαλμική λοίμωξη.

•Εργαστηριακά:

Ευρήματα αναιμίας και αυξημένων δεικτών φλεγμονής.

↓Hb (10.9), ↓ Hct (33%), ↓RBC (3.92) ↑↑T.K.E. (90), ↑↑ CRP (52.6)

Υλικό και μέθοδοι:

Διενεργήθηκε Doppler έλεγχος κροταφικών αρτηριών κατά την αρχική διάγνωση, μία εβδομάδα μετά την έναρξη θεραπείας με κορτικοστεροειδή, ένα μήνα έπειτα. Κατόπιν η ασθενής τέθηκε σε θεραπεία με μονοκλωνικό παράγοντα (tocilizumab). Ο τελευταίος έλεγχος διενεργήθηκε περίπου 2 μήνες έπειτα.

Έλεγχος με U/S Doppler κροταφικών αρτηριών

- **1ος U/S έλεγχος (ένα μήνα μετά την έναρξη των συμπτωμάτων)**

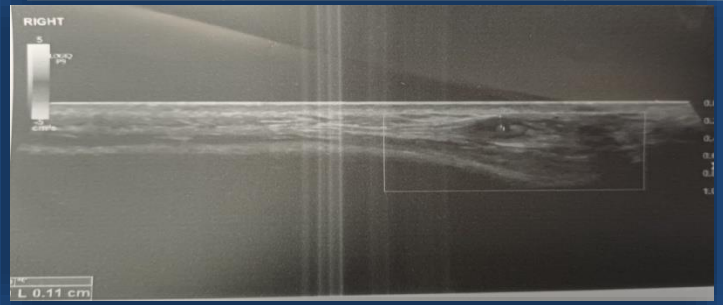

Υποηχογενής πάχυνση (halo sign) του τοιχώματος της ΔΕ επιπολής κροταφικής αρτηρίας της τάξεως 1,1 mm

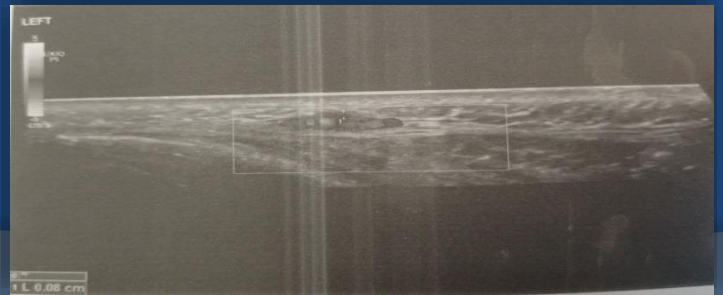

Υποηχογενής πάχυνση(halo sign) του τοιχώματος της ΑΡ επιπολής κροταφικής αρτηρίας της τάξεως 0,8 mm

18-FDG PET-CT

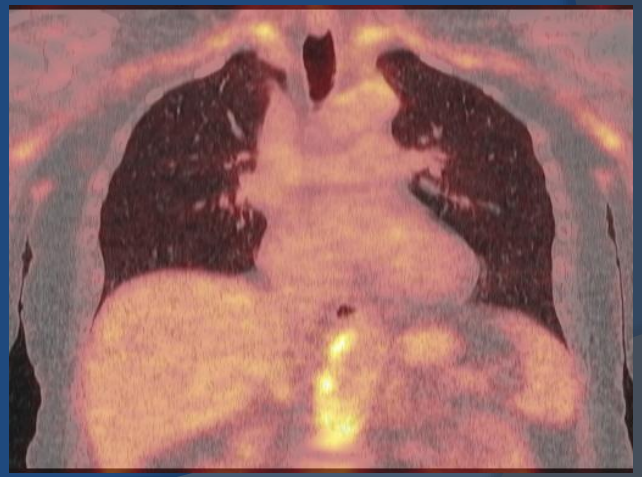

Ευρήματα ανομοιογενώς αυξημένης υπερμεταβολικής δραστηριότητας σε κοιλιακή- θωρακική αορτή και στις υποκλείδιες αρτήρίες, φλεγμονώδους αιτιολογίας.

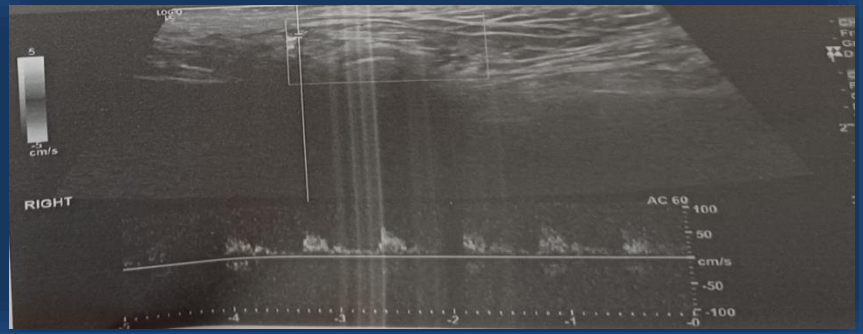

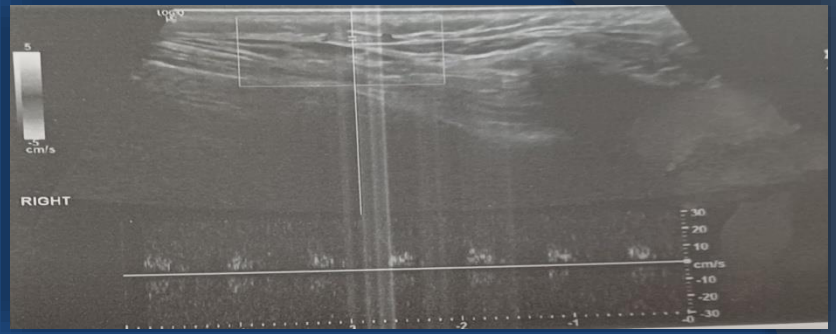

Από τον δυναμικό Doppler έλεγχο, παρατηρείται μειωμένη PSV (~10 cm/s)στο τμήμα περιφερικότερα (distal) του halo sign, σε σχέση με το κεντρικότερο τμήμα (central) της ΔΕ επιπολής κροταφικής αρτηρίας (~50 cm/s)

- ***<u>2ος U/S έλεγχος (μια εβδομάδα μετά τον πρώτο έλεγχο- διάγνωση και την έναρξη θεραπείας με κορτικοστεροειδή).</u>***

Εργαστηριακά: Hb (10,6), Hct (32,5), RBC (3,98), ↓↓ΤΚΕ (6), ↑ CRP (69,2). Η πτώση της ΤΚΕ και η άνοδος της CRP υποδηλώνουν εν εξελίξει φλεγμονώδη διεργασία.

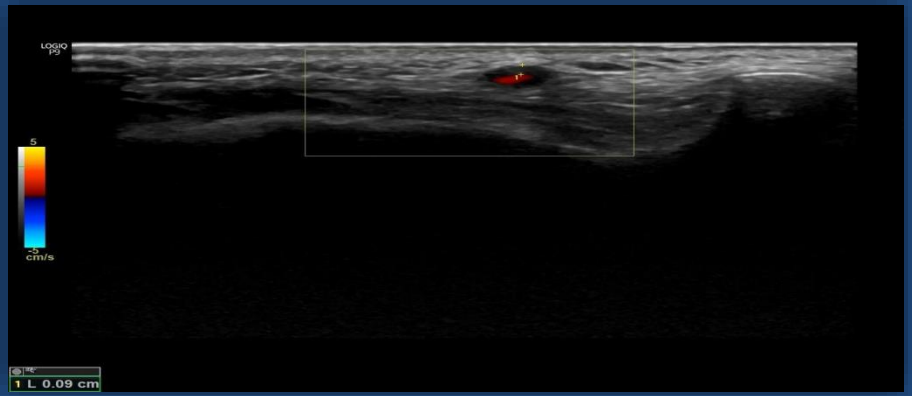

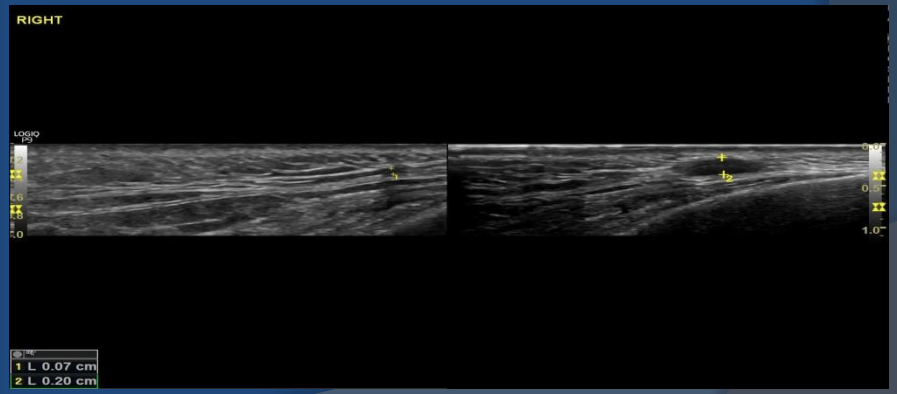

Ελέγχθηκε μικρή μείωση της πάχυνσης του τοιχώματος (ΔΕ 0,9 mm αντί 1,1 mm- ΑΡ 0,5 mm αντί 0,9 mm). Ενδεικτικά παρατίθενται οι εικόνες της ΔΕ επιπολής κροταφικής αρτηρίας. Σημειούται στη δεξιά εικόνα μεγάλη διαφορά στο πάχος διατομής του αγγείου στην πάσχουσα περιοχή (2 mm) σε σχέση με το περιφερικό υγιές τμήμα (0,7 mm). Δεν παρατηρήθηκαν παθολογικές κυματομορφές από τον δυναμικό Doppler έλεγχο.

- ***3ος U/S έλεγχος (ένα μήνα μετά τον δεύτερο έλεγχο)***

Εργαστηριακά: Hb (11,8), Hct (36,7), RBC (4,04), ΤΚΕ (3), CRP (7,3). Σημειούται βελτίωση των δεικτών αναιμίας (σε οριακά χαμηλές τιμές) και των δεικτών φλεγμονής (CRP ελάχιστα άνω του ορίου), με παράλληλη πλήρη υποχώρηση των συμπτωμάτων. Σε συνδυασμό με την βελτιωμένη απεικονιστική εικόνα, η ασθενής τέθηκε σε θεραπεία με μονοκλωνικό παράγοντα (tocilizumab).

4ος U/S έλεγχος (δύο μήνες μετά την έναρξη tocilizumab)

Εργαστηριακά: Hb (13,3), Hct (38,1), RBC (4,27), ΤΚΕ(3), CRP (4,3). Πλήρης υποχώρηση των δεικτών αναιμίας και φλεγμονής, παράλληλα με εξάλειψη της πάχυνσης του τοιχώματος (<0,3 mm) στον υπερηχογραφικό έλεγχο. Ασυμπτωματική ασθενής.

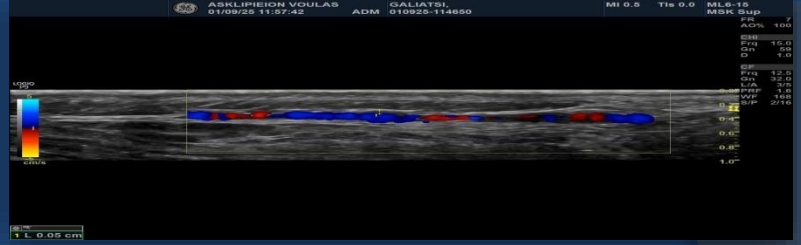

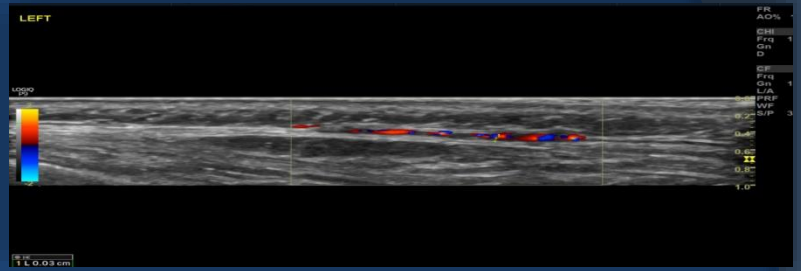

Συμπέρασμα

Η παρούσα αναφορά του περιστατικού γιγαντοκυτταρικής αρτηρίτιδας καταδεικνύει τη συμβολή του έγχρωμου υπερηχογραφικού ελέγχου κροταφικών αρτηριών στην αρχική διάγνωση της νόσου. Παρόλο που σε πολλές μελέτες έχει εδώ και καιρό τονιστεί η αξία του συνδυασμού των απεικονιστικών ευρημάτων με θετικό αποτέλεσμα βιοψίας κροταφικών αρτηριών, ωστόσο λόγω ψευδώς αρνητικών αποτελεσμάτων (κυρίως λόγω λήψης από υγιές σημείο- skip lesion, όπως και στο δικό μας περιστατικό) , πολλές φορές επαρκεί η συσχέτιση των υπερηχογραφικών ευρημάτων με τις εργαστηριακές εξετάσεις και τα θετικά ευρήματα στον έλεγχο 18-FDG PET-CT, για να τεθεί η διάγνωση της GCA. Τέλος, με βάση το συγκεκριμένο περιστατικό τονίζεται η αξία του υπερηχογραφικού ελέγχου στην παρακολούθηση της πορείας της νόσου και της θεραπείας, καθώς αναδείχθηκε πλήρης συσχέτιση μεταξύ της ύφεσης των συμπτωμάτων και της πτώσης των παθολογικών εργαστηριακών δεικτών με τη βελτίωση των υπερηχογραφικών ευρημάτων. Στο πλαίσιο αυτό, συνιστάται περαιτέρω διερεύνηση και διεξαγωγή κλινικών μελετών προς επιβεβαίωση των ανωτέρω θέσεων.

Βιβλιογραφία- Παραπομπές:

Temporal Artery Ultrasound to Diagnose Giant Cell Arteritis: A Practical Guide Steve Raoul Noumegni [1], Clément Hoffmann [2],, Simon Gestin [2], Luc Bressollette [2], Sandrine Jousse Joulin [3]Diagnostic value of color Doppler ultrasonography of temporal arteries and large vessels in giant cell arteritis: a consecutive case series

Andreas P Diamantopoulos[1] Glenn Haugeberg, Helene Hetland, Dag M Soldal, Rolf Bie Dejaco C, Ramiro S, Duftner C, Besson FL, Bley TA, Blockmans D et al (2018) EULAR recommendations for the use of imaging in large vessel vasculitis in clinical practice. Ann Rheum Dis 77(5):636–43. Available from: https://doi.org/10.1136/annrheumdis-2017-212649Wa C, Seifert A, Gromnica-Ihle E (2008) Ultrasound of proximal upper extremity arteries to increase the diagnostic yield in large-vessel giant cell arteritis. Rheumatology 47:96–101 - IMuratore F, Kermani TA, Crowson CS, Green AB, Salvarani C, Matteson EL et al (2015) Large-vessel giant cell arteritis: a cohort study. Rheumatology (Oxford) 54(3):463–70. Available from: https://doi.org/10.1093/rheumatology/keu329Brack A, Martinez-Taboada V, Stanson A, Goronzy JJ, Weyand CM (1999) Disease pattern in cranial and large-vessel giant cell arteritis. Arthritis Rheum 42(2):311–7. Available from: https://doi.org/10.1002/1529-0131(199902)42:2<311::AID-ANR14>3.0.C...Ta K, Sreih AG (2019) Arterial lesions in giant cell arteritis: a longitudinal study. Semin Arthritis Rheum 48:707–713 - DODiamantopoulos AP, Haugeberg G, Hetland H, Soldal DM, Bie R, Myklebust G (2014) Diagnostic value of color Doppler ultrasonography of temporal arteries and large vessels in giant cell arteritis: a consecutive case series: US in GCA. Arthritis Care Res (Hoboken) 66(1):113–9. Available from: https://doi.org/10.1002/acr.22178Karassa FB, Matsagas MI, Schmidt WA, Ioannidis JPA (2005) Meta-analysis: test performance of ultrasonography for giant-cell arteritis. Ann Intern Med 142(5):359–69. Available from: https://doi.org/10.7326/0003-4819-142-5-200503010-00011Luqmani R, Lee E, Singh S, Gillett M, Schmidt WA, Bradburn M et al (2016) The Role of Ultrasound Compared to Biopsy of Temporal Arteries in the Diagnosis and Treatment of Giant Cell Arteritis (TABUL): a diagnostic accuracy and cost-effectiveness study. Health Technol Assess 20(90):1–238. Available from: https://doi.org/10.3310/hta20900Arida A, Kyprianou M, Kanakis M, Sfikakis PP (2010) The diagnostic value of ultrasonography-derived edema of the temporal artery wall in giant cell arteritis: a second meta-analysis. BMC Musculoskelet Disord 11(1):44. Available from: https://doi.org/10.1186/1471-2474-11-44EL Ball, SR Walsh, Tang TY, Gohil RC (2010) Role