ΕΛΛΗΝΙΚΗ ΔΗΜΟΚΡΑΤΙΑ
2η Υ.ΠΕ. ΠΕΙΡΑΙΩΣ ΚΑΙ ΑΙΓΑΙΟΥ
ΓΕΝΙΚΟ ΝΟΣΟΚΟΜΕΙΟ ΧΙΟΥ
«ΣΚΥΛΙΤΣΕΙΟ»

Απεικονιστική ανάλυση ανευρυσμάτων ιγνυακής αρτηρίας με CT αγγειογραφία σε δείγμα ασθενών του Σκυλίτσειου Γενικού Νοσοκομείου Χίου

Λ. Μπουμπάρης[1], Μ. Παντούλα[1], Α. Λαζαρίδου[2], Α. Ντούλη[4], Δ. Σίσκος[3], Γ. Παναγή[1]

[1] Τμήμα Ακτινολογίας, Γενικό Νοσοκομείο Χίου «Σκυλίτσειο»
[2] Τμήμα Ακτινολογίας, Αρεταίειο Νοσοκομείο Αθηνών
[3] Τμήμα Αγγειοχειρουργικής, Γενικό Νοσοκομείο Χίου «Σκυλίτσειο»
[4] Ιατρική Σχολή, Πανεπιστήμιο Κρήτης

Εισαγωγή

- Τα ανευρύσματα ιγνυακής αρτηρίας (AIA) είναι τα συχνότερα αληθή περιφερικά ανευρύσματα
- Συχνότερα σε άνδρες (αναλογία ~7:1)
- Παράγοντες κινδύνου: κάπνισμα, υπέρταση, ηλικία
- 40% των ασθενών με AIA έχουν επίσης ανεύρυσμα κοιλιακής αορτής (σε αμφοτερόπλευρα AIA: 50–70%, σε μονόπλευρα 25–40%)
- Συχνότερες επιπλοκές: οξεία/χρόνια ισχαιμία, θρόμβωση, περιφερική εμβολή
- 60–74% των ασθενών θα εμφανίσουν συμπτώματα με την πάροδο του χρόνου
- Η παρουσία τοιχωματικού θρόμβου αυξάνει τον κίνδυνο ισχαιμίας και αποτελεί ένδειξη για αποκατάσταση
- Αντιμετώπιση: 1. Επείγουσα αντιμετώπιση σε οξεία ισχαιμία και σε AIA με διάμετρο ≥20 mm
  2. Παρακολούθηση σε ασθενείς με μικρότερα ανευρύσματα (6–12 μήνες)
- Η ενδαγγειακή αποκατάσταση προτιμάται σε ασθενείς με κατάλληλη ανατομία (αρκετό μήκος υγιούς αγγείου κεντρικά και περιφερικά για επαρκή πρόσφυση stent graft, απουσία ελίκωσης αγγείου, ικανοποιητική αιμάτωση των 3 αγγείων του κνημοποδικού άξονα, ενώ η ανοικτή χειρουργική επέμβαση επιλέγεται σε οξεία ισχαιμία, σε νεότερους ασθενείς όπου απαιτείται καλύτερη μακροχρόνια βατότητα και όταν δεν πληρούνται οι παραπάνω προϋποθέσεις

Εκπαιδευτικοί Στόχοι

- Παρουσίαση των απεικονιστικών χαρακτηριστικών των ανευρυσμάτων ιγνυακής αρτηρίας με CT Αγγειογραφία (CTA) κάτω άκρων
- Έμφαση στη μορφολογία και στην αναγνώριση ευρημάτων όπως το σημείο “dog-leg” και η αρτηριακή ελίκωση
- Αξιολόγηση της συμβολής της CTA στη διάγνωση, την προεγχειρητική εκτίμηση και τη μετεγχειρητική παρακολούθηση

Υλικά και Μέθοδοι

- Αναδρομική ανάλυση runoff CTA κάτω άκρων σε 81 ασθενείς (2018–2025) στο «Σκυλίτσειο» Γ.Ν. Χίου
- Καταγραφή απεικονιστικών ευρημάτων, όπως το σημείο “dog-leg”, την αρτηριακή ελίκωση και τη θρόμβωση
- Αξιολόγηση χειρουργικών και ενδοαγγειακών παρεμβάσεων

Αποτελέσματα (Ι)

- Μετρήσεις διαστάσεων 16×13mm έως 57×53mm
- Ανεύρεση ΑΙΑ σε 13 ασθενείς (12 ατρακτοειδή, 1 σακκοειδές)
- Αρτηριακή ελίκωση: 4 περιπτώσεις
- “Dog-leg” σημείο: 3 περιπτώσεις

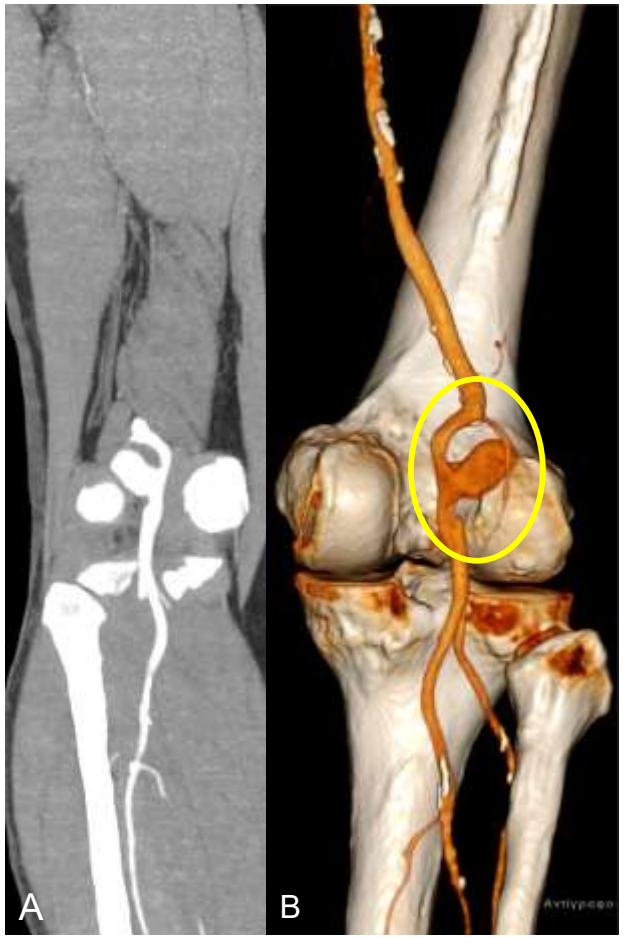

Εικ.2: Σακκοειδές ανεύρυσμα ιγνυακής αρτηρίας (κίτρινος κύκλος), (Α) Στεφανιαία ανασύνθεση, (Β) 3D ανασύνθεση εικόνας.

Εικ.3: Ανευρυσματική διάταση δεξιάς ιγνυακής αρτηρίας (κίτρινος κύκλος).

Εικ.1: Αμφοτερόπλευρα ΑΙΑ σε εγκάρσια (Α), οβελιαία (Β) και στεφανιαία προβολή (Γ). Αρτηριακή ελίκωση (κίτρινος κύκλος).

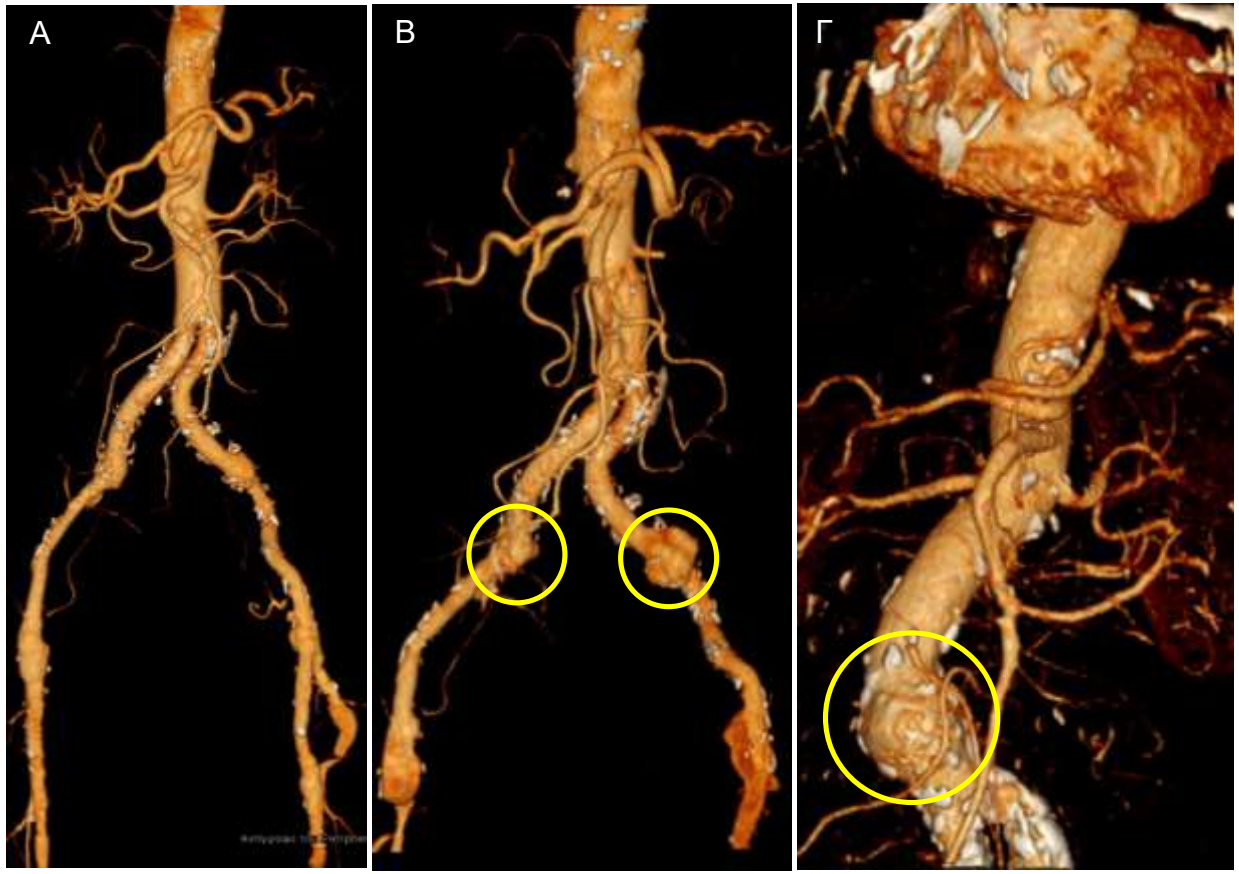

Εικ.4: 3D ανασυνθέσεις σε περιπτώσεις συνύπαρξης ανευρυσμάτων ιγνυακής αρτηρίας με ανευρύσματα λαγόνιων, μηριαίων αρτηριών (κίτρινοι κύκλοι) (Α,Β) και αρτηριακή ελίκωση (Γ).

Αποτελέσματα (ΙΙ)

- Θρόμβωση: 8/13 ασθενείς (συχνότερη επιπλοκή)
- Τοποθέτηση ενδοαγγειακών stents σε 4 ασθενείς:
  - 2 παρουσίασαν θρόμβωση μετεγχειρητικά
  - 2 διατηρήθηκαν βατά χωρίς επιπλοκές
- Μηροϊγνυακό bypass σε 3 ασθενείς
- 1 περίπτωση κρίσιμης ισχαιμίας → ακρωτηριασμός

Εικ. 5: θρομβωθέν ΑΙΑ (οβελιαία προβολή)

Εικ.6: θρόμβωση μηροιγνυακού bypass μετά από θρόμβωση ΑΙΑ (3D ανασύνθεση)

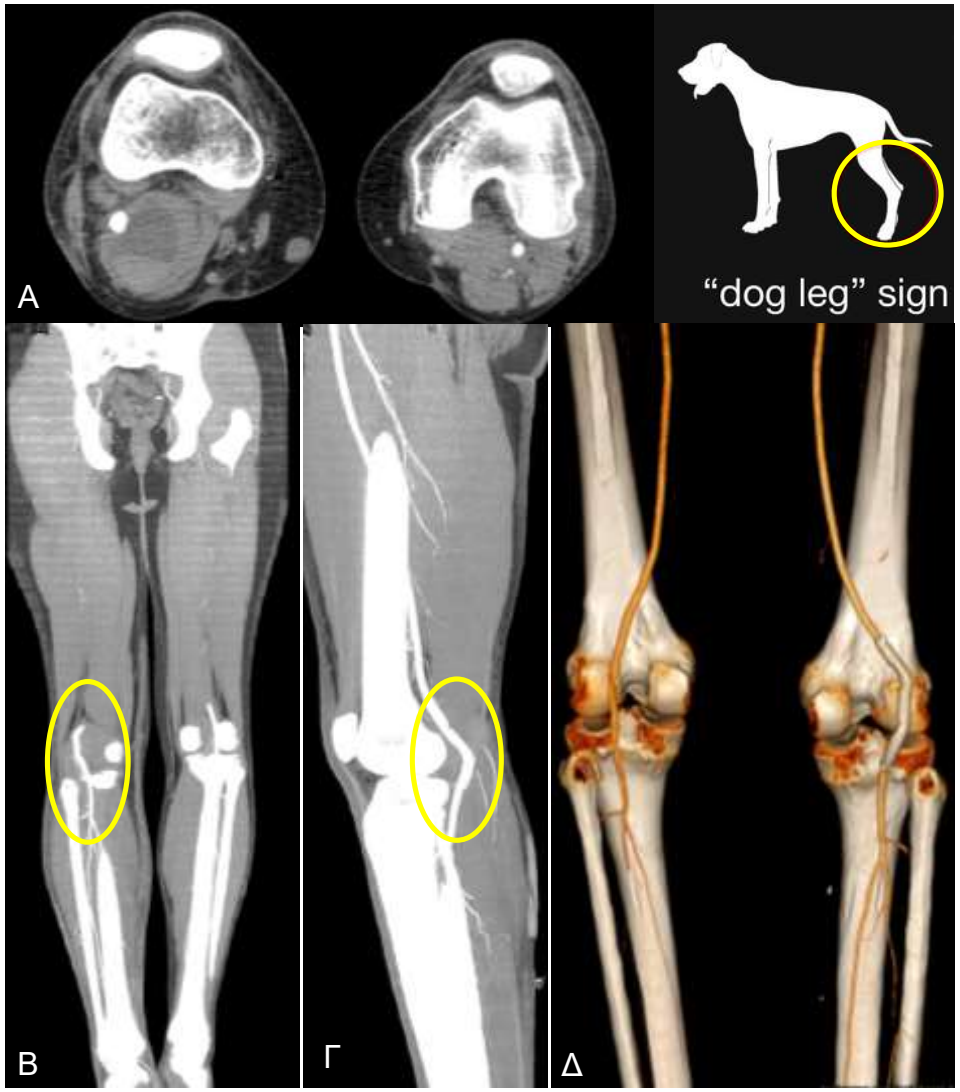

Εικ.7: Σημείο "dog-leg" σε ΑΙΑ με stent graft:εγκάρσια (Α), στεφανιαία (Β) οβελιαία (Γ) προβολή , 3D ανασύνθεση (Δ)

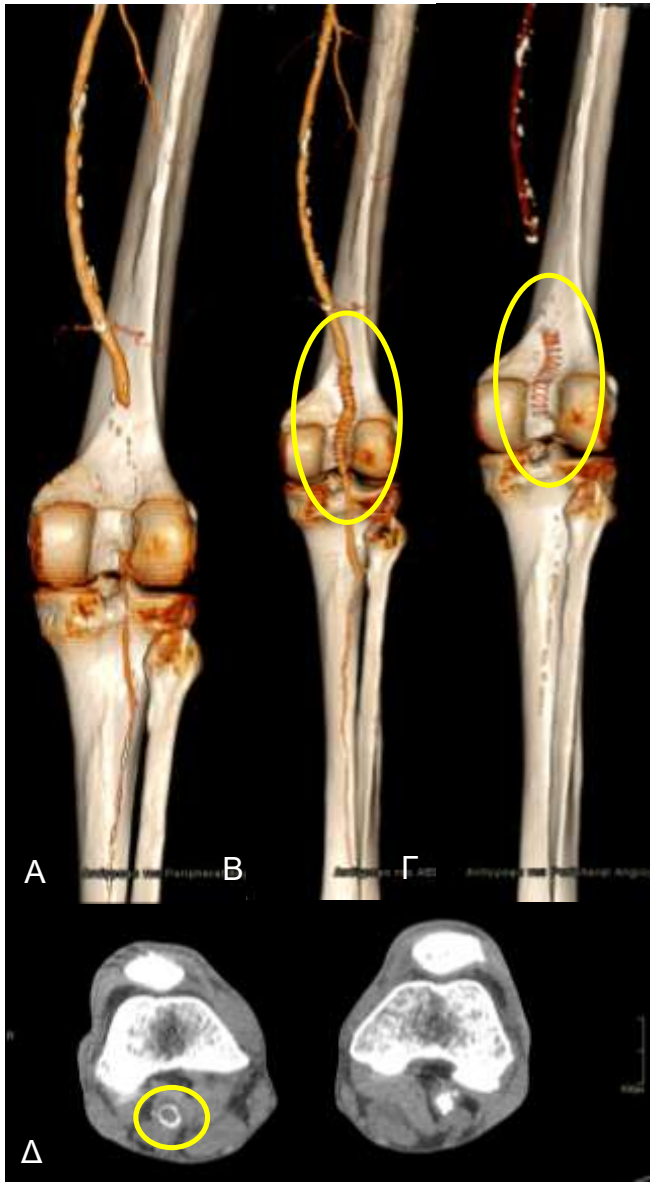

Εικ.8: ΑΙΑ με θρόμβωση (Α), αντιμετώπιση με stent graft (κίτρινοι κύκλοι), (Β), μετεγχειρητική θρόμβωση (Γ), (Δ)

Συμπεράσματα

- Η CTA αποτελεί την εξέταση εκλογής για τη μελέτη ανευρυσμάτων ιγνυακής αρτηρίας παρέχοντας ολοκληρωμένη απεικόνιση της μορφολογίας και των επιπλοκών
- Συμβάλλει καθοριστικά στον προεγχειρητικό σχεδιασμό και στη μετεγχειρητική παρακολούθηση

Βιβλιογραφία

- Cervin, A., Wanhainen, A., & Björck, M. (2015). Popliteal artery aneurysms: A 10-year prospective study of management and outcome. European Journal of Vascular and Endovascular Surgery, 50(5), 667–674.
- https://doi.org/10.1016/j.ejvs.2015.08.013
- Lowell, R. C., Gloviczki, P., Hallett, J. W., Naessens, J. M., Maus, T. P., & Cherry, K. J. (1994). Popliteal artery aneurysms: The risk of nonoperative management. Annals of Vascular Surgery, 8(1), 14–23.
- https://doi.org/10.1007/BF02015284
- Diwan, A., Sarkar, R., Stanley, J. C., Zelenock, G. B., & Wakefield, T. W. (2000). Incidence of femoral and popliteal artery aneurysms in patients with abdominal aortic aneurysms. Journal of Vascular Surgery, 31(5), 863–869.
- https://doi.org/10.1067/mva.2000.105036