ΣΥΝΥΠΑΡΞΗ ΔΥΟ ΟΝΤΟΤΗΤΩΝ ΤΟΥ ΟΞΕΩΣ ΑΟΡΤΙΚΟΥ ΣΥΝΔΡΟΜΟΥ

ΠΑΠΠΑΣ ΑΝΑΣΤΑΣΙΟΣ, ΡΟΖΑΝΗ ΙΣΜΗΝΗ, ΤΣΑΜΗΣ ΑΘΑΝΑΣΙΟΣ, ΣΤΑΪΚΟΠΟΥΛΟΣ ΓΕΩΡΓΙΟΣ, ΑΜΠΖΙΑΝΙΤΖΕ ΝΑΤΑΛΙΑ, ΑΔΑΜΗ ΣΤΑΥΡΟΥΛΑ, ΜΙΧΑΗΛΙΔΗΣ ΜΙΧΑΛΗΣ, ΠΑΠΑΝΙΚΟΛΑΟΥ ΚΩΝΣΤΑΝΤΙΝΟΣ, ΜΑΡΜΑΡΑ ΕΛΕΝΗ

ΕΚΠΑΙΔΕΥΤΙΚΟΙ ΣΤΟΧΟΙ

Οι οντότητες που απαρτίζουν το οξύ αορτικό αορτικό σύνδρομο είναι το ενδοτοιχωματικό αιμάτωμα, διατιτραίνον τοιχωματικό έλκος και ο αορτικός διαχωρισμός. Παρουσιάζουμε περιστατικό με συνύπαρξη δύο οντοτήτων του οξέος αορτικού συνδρόμου: ενδοτοιχωματικό αιμάτωμα και διατιτραίνον αθηρωματικό έλκος.

ΥΛΙΚΟ

Άνδρας, 78 ετών, με οπισθοστερνικό άλγος με αντανάκλαση στη ράχη και επιγαστραλγία.

Ατομικό ιστορικό: επέμβαση CABG, υπέρταση και σακχαρώδης διαβήτης.

Ακτινογραφία θώρακος: προπέτεια του αορτικού τόξου

Εργαστηριακός έλεγχος: προέκυψαν αυξημένα D-Dimers (9,77, με όριο 0,5) και CRP (213,3), καθώς και κρεατινίνη (1,36) και ουρία (58).

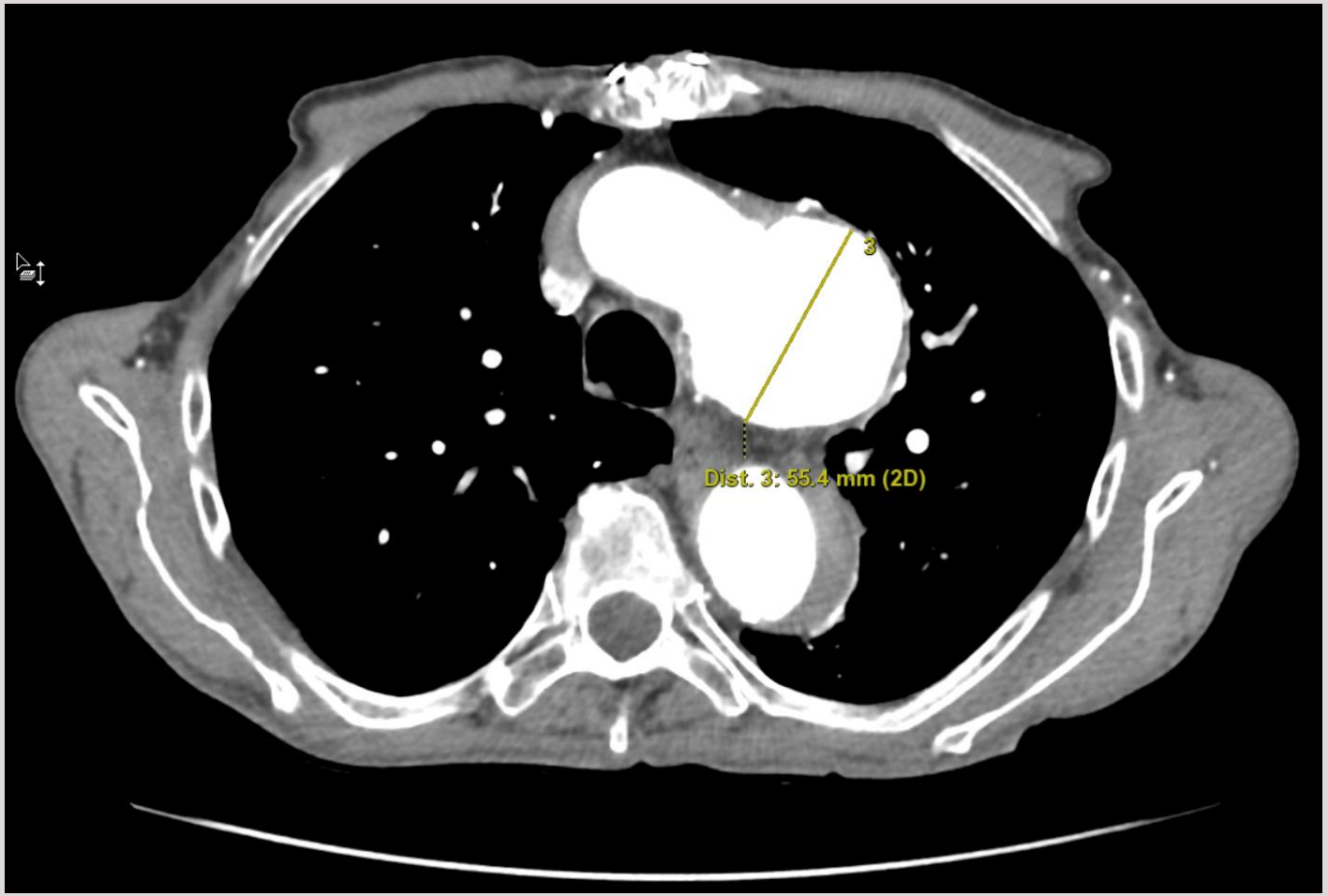

Υ.Τ. αορτογραφία πριν και μετά την ενδοφλέβια λήψη σκιαγραφικού

- ανεύρυσμα αορτικού τόξου με διάμετρο 5,5 εκ.
- ενδοτοιχωματικό αιμάτωμα κατιούσας αορτής
- και διατιτραίνον τοιχωματικό έλκος μέσα στα όρια του ενδοτοιχωματικού αιματώματος στο αορτικό τόξο.

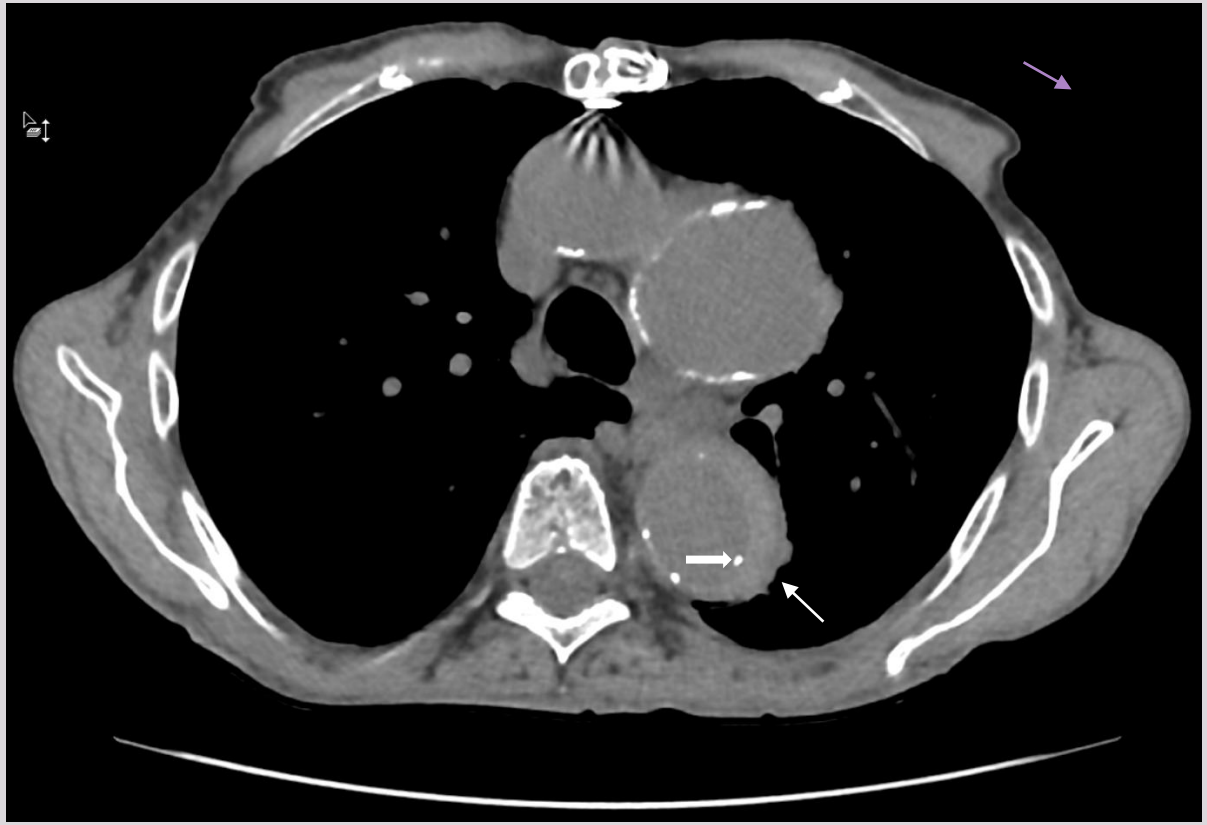

Εικόνα ενδοτοιχωματικού αιματώματος το οποίο παρουσιάζει υπέρπυκνα μηνοειδή στοιχεία (λεπτό βέλος) και μετατόπιση των τοιχωματικών αποτιτανώσεων επί τα εντός προς τον αυλό (παχύ βέλος) και φαίνεται να εκκινεί από το πλάγιο τοίχωμα του αορτικού τόξου, επεκτείνεται στην κατιούσα θωρακική αορτή έως το ύψος του Θ11-Θ12 σπονδύλου (ενδοτοτοιχωματικό αιμάτωμα τύπου Β κατά Stanford).

Η συνύπαρξη του διατιτραίνοντος αθηρωματικού έλκους (βέλος) με το ενδοτοιχωματικό αιμάτωμα είναι αρκετά συχνή, δεν δύναται να διακριθεί κλινικά και δυσχεραίνει την πρόγνωση, επομένως πρέπει να υπάρχει υψηλή υποψία από την πλευρά του ακτινολόγου για τον εντοπισμό και των δύο οντοτήτων.