ΔΥΟ ΕΠΕΙΣΟΔΙΑ ΤΡΑΥΜΑΤΙΚΗΣ ΡΗΞΗΣ ΚΛΑΔΩΝ ΤΗΣ ΕΣΩ ΛΑΓΟΝΙΟΥ ΑΡΤΗΡΙΑΣ ΣΕ ΗΛΙΚΙΩΜΕΝΗ ΜΕ ΠΤΩΣΕΙΣ ΧΑΜΗΛΗΣ ΕΝΕΡΓΕΙΑΣ

ΣΥΓΓΡΑΦΕΙΣ: Βενιάδου Καλλιόπη[1], Τσεκέ Φωτεινή[1], Ζαρόκωστας Θεόδωρος[2], Τζουβάρα Σοφία[2], Ζωνίτσα Σωτηρία[1]
ΕΠΙΣΤΗΜΟΝΙΚΟ ΙΔΡΥΜΑ-ΦΟΡΕΑΣ: 1)Ακτινολογικό Εργαστήριο, Γενικό Νοσοκομείο Αργολίδας, Οργανική Μονάδα Έδρας Άργος
2)Χειρουργική κλινική, Γενικό Νοσοκομείο Αργολίδας, Οργανική Μονάδα Έδρας Άργος.

Θήλυ ασθενής 75 ετών, παχύσαρκη, με καρδιολογικό ιστορικό και λήψη διπλής αντιαιμοπεταλιακής αγωγής προσήλθε δύο φορές στα επείγοντα εντός διαστήματος λίγων μηνών, μετά από πτώσεις εξ ιδίου ύψους.

- **1η προσέλευση**: Αρχικά αιμοδυναμικά σταθερή με GCS 15/15 και αρνητικό FAST υπερηχογράφημα. Στη συνέχεια εμφάνισε κοιλιακό άλγος και πτώση αιματοκρίτη. Η CT αγγειογραφία ανέδειξε εκτεταμένο οπισθοπεριτοναϊκό αιμάτωμα με ενεργή εξαγγείωση από την AP πλάγια ιερή αρτηρία και συνοδό κάταγμα Ο5 σπονδύλου. Η εξαγγείωση αντιμετωπίστηκε με εμβολισμό σε δύο φάσεις. Η νοσηλεία επιπλέχθηκε από οξύ πνευμονικό οίδημα και αναπνευστική ανεπάρκεια, διασωλήνωση και νοσηλεία στην ΜΕΘ, ενώ τελικά η ασθενής εξήλθε αιμοδυναμικά σταθερή μετά από 1,5 μήνα.

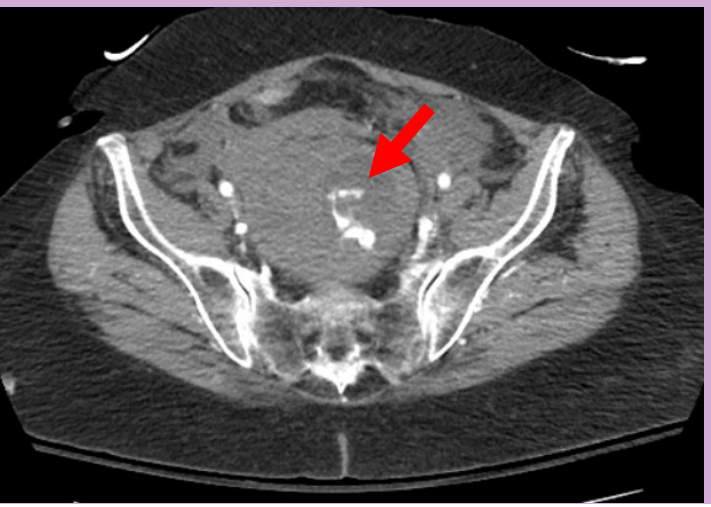

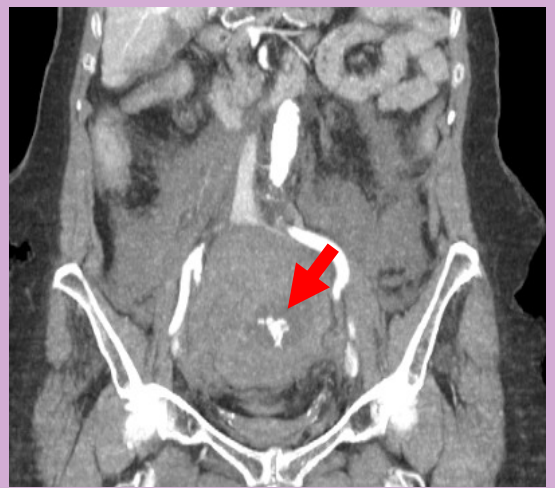

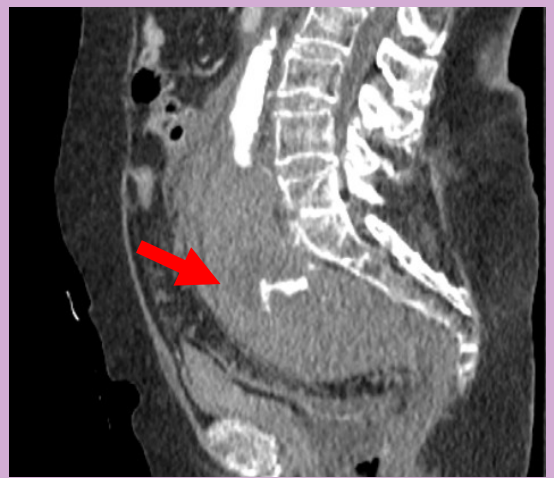

ΔΥΟ ΕΠΕΙΣΟΔΙΑ ΤΡΑΥΜΑΤΙΚΗΣ ΡΗΞΗΣ ΚΛΑΔΩΝ ΤΗΣ ΕΣΩ ΛΑΓΟΝΙΟΥ ΑΡΤΗΡΙΑΣ ΣΕ ΗΛΙΚΙΩΜΕΝΗ ΜΕ ΠΤΩΣΕΙΣ ΧΑΜΗΛΗΣ ΕΝΕΡΓΕΙΑΣ

μετά από χρονικό διάστημα 10 μηνών

- **2η προσέλευση**: λόγω του ιστορικού της υποβλήθηκε άμεσα σε CT αγγειογραφία, όπου διαπιστώθηκε κάταγμα στον δεξιό ηβικό κλάδο πλησίον της ηβικής σύμφυσης, με εξωπεριτοναϊκό αιμάτωμα στον προκυστικό χώρο και ενεργό εξαγγείωση, πιθανώς από κλάδο της θυροειδούς αρτηρίας. Η ασθενής αντιμετωπίστηκε συντηρητικά.

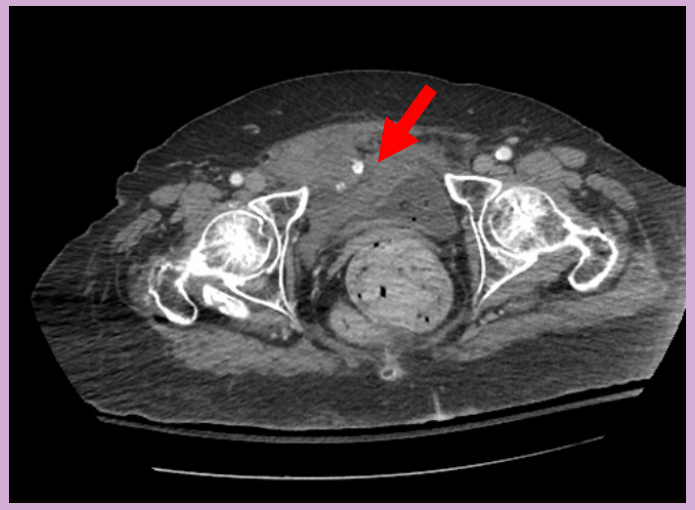

Ενεργή εξαγγείωση

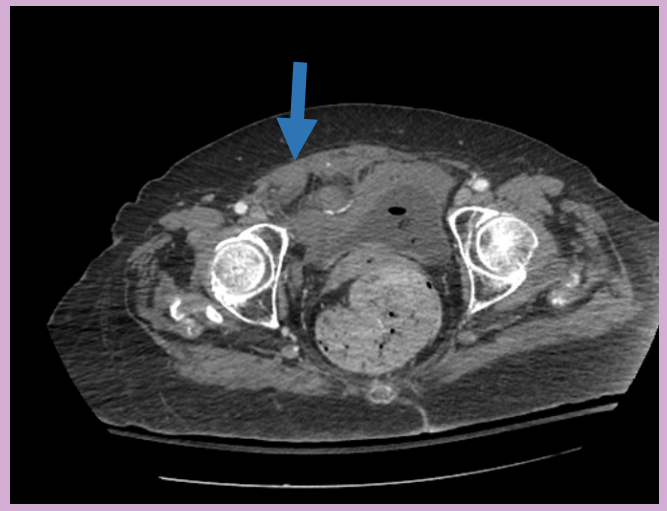

Εξωπεριτοναϊκό αιμάτωμα στον προκυστικό χώρο

ΔΥΟ ΕΠΕΙΣΟΔΙΑ ΤΡΑΥΜΑΤΙΚΗΣ ΡΗΞΗΣ ΚΛΑΔΩΝ ΤΗΣ ΕΣΩ ΛΑΓΟΝΙΟΥ ΑΡΤΗΡΙΑΣ ΣΕ ΗΛΙΚΙΩΜΕΝΗ ΜΕ ΠΤΩΣΕΙΣ ΧΑΜΗΛΗΣ ΕΝΕΡΓΕΙΑΣ

- Η *πλάγια ιερή αρτηρία* αποτελεί κλάδο της *έσω λαγόνιας αρτηρίας* και πορεύεται προς τα ιερά τρήματα, αιματώνοντας τα ιερά νεύρα και παρακείμενους μύες.
- Η *θυρεοειδής αρτηρία* της πυέλου αποτελεί επίσης κλάδο της *έσω λαγόνιας*, με πορεία προς τον προκυστικό χώρο, συμμετέχοντας στην αγγείωση του ηβικού οστού.

Η τραυματική ρήξη των παραπάνω αγγείων είναι εξαιρετικά σπάνια και συνήθως σχετίζεται με κατάγματα πυέλου, ωστόσο έχει επίσης περιγραφεί μετά από πτώσεις χαμηλής ενέργειας, επεμβάσεις στην πύελο ή το ιερό, καθώς και σε ανευρύσματα ή ψευδοανευρύσματα. Η διάγνωση στηρίζεται στην **αξονική αγγειογραφία**, ενώ η θεραπεία περιλαμβάνει **ενδοαγγειακό εμβολισμό.**

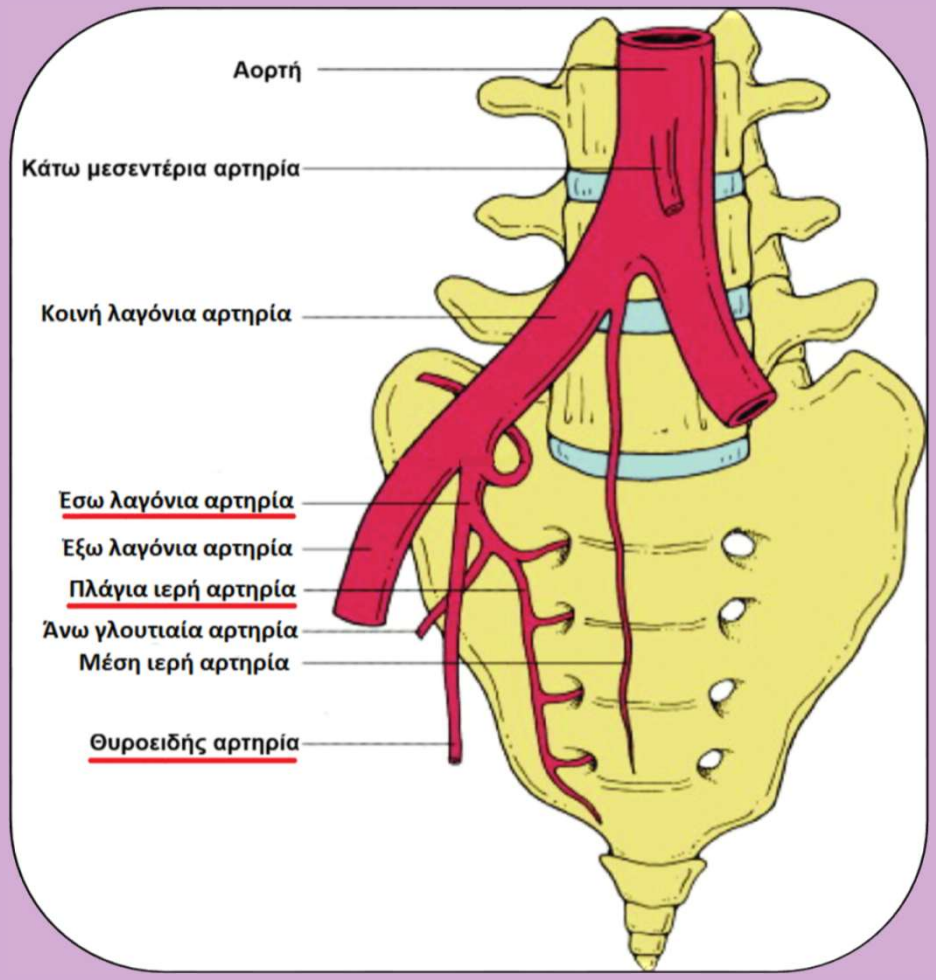

Βιβλιογραφία:
1)Hussami M., Brun N., Thorpe S., Staub L., & Ledoux D. (2017).Severe pelvic injury: vascular lesions detected by ante- and post-mortem contrast-enhanced CT and associations with pelvic fractures.
2)Wijffels D. J., Verbeek D. O., Ponsen K. J., Goslings J. C., & van Delden O. M. (2019).Imaging and endovascular treatment of bleeding pelvic fractures: A review.
3) Yoon W., Kim J. K., Jeong Y. Y., Seo J. J., Park J. G., & Kang H. K. (2004).Pelvic arterial hemorrhage in patients with pelvic fractures