ΓΕΝΙΚΟ ΝΟΣΟΚΟΜΕΙΟ ΛΑΡΙΣΑΣ

Απεικονιστική διάγνωση θρόμβωσης πνευμονικών φλεβών σε γυναίκα με κακοήθεια

Τασούδη Άννα[1], Εξάρχου Μαρία-Ειρήνη[1], Λάκογλου Παντελεήμων[1], Νινίκα Αναστασία[1], Ψωμά Φωτεινή[1],

Φλώρος Θεόδωρος[2], Σγάντζου Ιωάννα[2], Αλεξίου Ευάγγελος[3]

1. Ειδικευόμενος Ιατρός, Ακτινοδιαγνωστικό τμήμα, Γενικό Νοσοκομείο Λάρισας
2. Ακτινολόγος, Ακτινοδιαγνωστικό τμήμα, Γενικό Νοσοκομείο Λάρισας
3. Διευθυντής – Συντονιστής, Ακτινοδιαγνωστικό Τμήμα, Γενικό Νοσοκομείο Λάρισας

Εισαγωγή

Η θρόμβωση των πνευμονικών φλεβών αποτελεί μια σπάνια οντότητα, η οποία εκδηλώνεται με μη ειδική συμπτωματολογία, όπως ο βήχας, η δύσπνοια και η θωρακαλγία. Οι Daniel Sykora et al διεξήγαγαν μια αναδρομική μελέτη παρατήρησης για το χρονικό διάστημα 2001-2023 από την οποία προέκυψε ότι η συχνότητα εμφάνισης του νοσήματος είναι 3.1 περιστατικά ανά έτος. Επιπρόσθετα, ανευρέθη ότι κύριες αιτίες εμφάνισης του νοσήματος αποτελούν η κακοήθεια του πνεύμονα, το προηγηθέν χειρουργείο και οι διαταραχές πηκτικότητας, ενώ την κύρια μέθοδο διάγνωσης αποτελεί η Αξονική Τομογραφία (1,3).

Σκοπός

Παρουσίαση της απεικονιστικής διάγνωσης της θρόμβωσης πνευμονικών φλεβών.

Παρουσίαση περιστατικού

Γυναίκα 65 ετών με ιστορικό ΣΔ και υπέρτασης προσήλθε στο τμήμα επειγόντων περιστατικών με αναφερόμενη αδυναμία από εβδομάδος. Από τον κλινικοεργαστηριακό έλεγχο ανεδείχθη υποξυγοναιμία, ταχυκαρδία, αυξημένα δ-διμερή και μείωση του αναπνευστικού ψιθυρίσματος στο αριστερό ημιθωράκιο.
Διενεργήθηκε αξονική τομογραφία θώρακα με πρωτόκολλο πνευμονικών αρτηριών και φλεβών, που ανέδειξε:

- θρόμβωση της δεξιάς άνω πνευμονικής φλέβας,
- εμβολή της δεξιάς έσω βασικής αρτηρίας,
- πυκνοατελεκτασία της γλωσσίδας και του αριστερού κάτω λοβού και
- μεγάλου βαθμού πλευριτική συλλογή σύστοιχα.

Από τις διαθέσιμες τομές της κοιλίας αναδείχθησαν δευτεροπαθείς εντοπίσεις ήπατος-επινεφριδίων, περιτοναϊκές εμφυτεύσεις, ασκίτη και λεμφαδενοπάθεια υπέρ-, ύπο- διαφραγματικά.

Ευρήματα αξονικής τομογραφίας

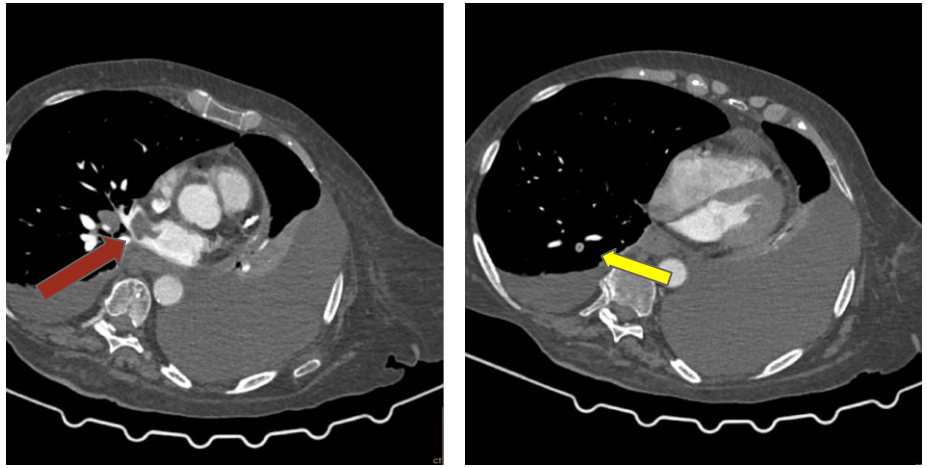

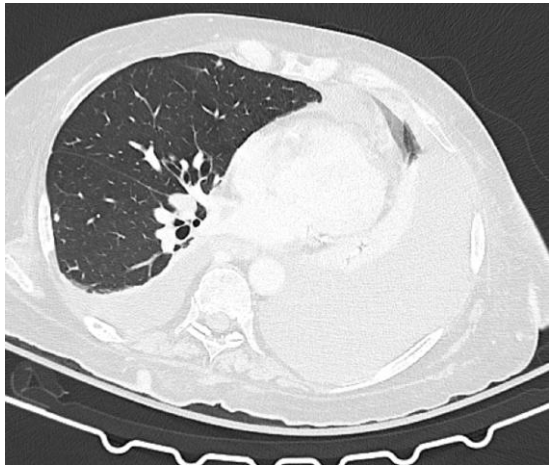

Εικόνα 1 & 2 - CT αγγειογραφία σε εγκάρσιο επίπεδο. Θρόμβωση της άνω πνευμονικής φλέβας ΔΕ (κόκκινο βέλος) και εμβολή της δεξιάς έσω πνευμονικής αρτηρίας (κίτρινο βέλος)

Εικόνα 3 - CT αγγειογραφία σε εγκάρσιο επίπεδο - πνευμονικό παράθυρο. Ανάδειξη αμφοτερόπλευρων υπεζωκοτικών συλλογών

Συζήτηση

Η θρόμβωση των πνευμονικών φλεβών αποτελεί μια σπάνια αλλά σημαντική κλινική οντότητα λόγω των σοβαρών επιπλοκών που επιφέρει, όπως τα πνευμονικά έμφρακτα, το πνευμονικό οίδημα, τη δεξιά καρδιακή ανεπάρκεια, το αγγειακό εγκεφαλικό επεισόδιο και τα νεφρικά έμφρακτα. Λόγω των ανωτέρω επιπλοκών είναι σημαντικό να τίθεται στη διαφορική διάγνωση σε ασθενείς υψηλού κινδύνου όπως είναι οι ασθενείς με ιστορικό κακοήθειας, με πρόσφατη χειρουργική επέμβαση, καθώς και με σύνδρομα υπερπηκτικότητας. Η αξονική τομογραφία παραμένει η μέθοδος εκλογής διότι επιτρέπει την άμεση απεικόνιση του θρόμβου, την εκτίμηση της έκτασης αυτού και των συνοδών παρεγχυματικών αλλοιώσεων. Η έγκαιρη διάγνωση συμβάλλει καθοριστικά στην αποφυγή των επιπλοκών, τη σωστή θεραπευτική προσέγγιση, τη σταθεροποίηση του ασθενούς και στη βελτίωση της πρόγνωσης, ειδικά στους ογκολογικούς ασθενείς που μπορεί να αποτελεί ένδειξη υποτροπής ή εξέλιξη της νόσου.(1-4)

Βιβλιογραφία

1. Chaaya G, Vishnubhotla P. Pulmonary Vein Thrombosis: A Recent Systematic Review. Cureus. 2017 Jan 23;9(1):e993.
2. Kashoub MS, Al Rawahi B, Al Mubaihsi S. Understanding Pulmonary Vein Thrombosis: Etiology, Risk Factors, and Management. Oman Med J. 2024 Nov 30;39(6):e688.
3. Sykora D, Churchill RA, Hodge DO, Callori S, Houghton DE, McBane RD, Wysokinski WE. Pulmonary vein thrombosis: Clinical presentation and outcomes. Thromb Res. 2024 Jul;239:109028.
4. Porres DV, Morenza OP, Pallisa E, Roque A, Andreu J, Martínez M. Learning from the pulmonary veins. Radiographics. 2013 Jul-Aug;33(4):999-1022.