ΑΧΕΠΑ
ΠΑΝΕΠΙΣΤΗΜΙΑΚΟ ΓΕΝΙΚΟ ΝΟΣΟΚΟΜΕΙΟ ΘΕΣΣΑΛΟΝΙΚΗΣ

24ο ΠΑΝΕΛΛΗΝΙΟ ΑΚΤΙΝΟΛΟΓΙΚΟ ΣΥΝΕΔΡΙΟ

Στένωση Νεφρικών Αρτηριών: Μια Υπερηχογραφική Διάγνωση

24ο Πανελλήνιο Ακτινολογικό Συνέδριο

Κλινική Ακτινολογίας ΑΠΘ, Νοσοκομείο ΑΧΕΠΑ Θεσσαλονίκης

Συγγραφείς: Ζυγούρη Β., Κουρδάκης Δ., Καρασακαλίδου Μ., Σαραφόπουλος Α., Πρασόπουλος Π.

ΣΚΟΠΟΣ

η παρουσίαση 5 ασθενών με ανθεκτική υπέρταση στους οποίους τέθηκε η διάγνωση της στένωσης νεφρικής αρτηρίας(RAS) μόνο με τη χρήση έγχρωμης υπερηχογραφίας Doppler (CDUS)

ΕΙΣΑΓΩΓΗ

- Η νεφραγγειακή υπέρταση αποτελεί ένα κλινικό σύνδρομο που προκαλείται λόγω της μειωμένης νεφρικής αρτηριακής ροής.
- Αφορά το 1-5% υπερτασικών ασθενών αλλά το 10-45% ασθενών με σοβαρή ή ανθεκτική υπέρταση.
- Η RAS λόγω αθηροσκλήρωσης, αποτελεί τη συχνότερη αιτία (~90%) σε άτομα >65 ετών.
- Το CDUS είναι μια μη επεμβατική και οικονομική διαγνωστική μέθοδος, η οποία μπορεί να αξιολογήσει με ακρίβεια τη νεφραγγειακή νόσο.
- Τα κριτήρια που χρησιμοποιήθηκαν για τη διάγνωση είναι :
    1. στένωση ορατή σε BMODE,
    2. στροβιλώδης ροή με aliasing,
    3. μέγιστη συστολική ταχύτητα (PSV)
    4. λόγος ταχυτήτων νεφρικής/ αορτής (RAR),
    5. tardus- parvus κυματομορφή περιφερικά,
    6. διαφορά δείκτη αντίστασης (ΔRI)

ΠΑΡΟΥΣΙΑΣΗ ΠΕΡΙΣΤΑΤΙΚΩΝ

Παρακάτω παρουσιάζονται 5 περιστατικά με ανθεκτική υπέρταση στους οποίους τέθηκε η διάγνωση RAS μόνο με τη χρήση έγχρωμης υπερηχογραφίας Doppler (CDUS)

1ο περιστατικό

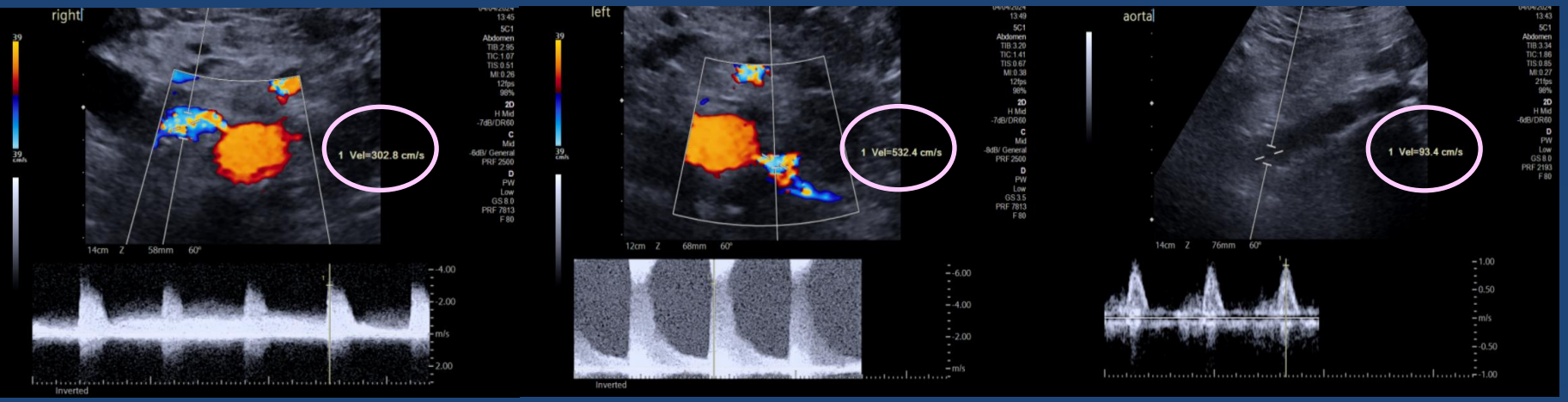

PSV RRA = 332 cm/s

PSV LRA = 532 cm/s
RAR L = 5,7

Στένωση νεφρικών αρτηριών άμφω > 60%

2ο περιστατικό

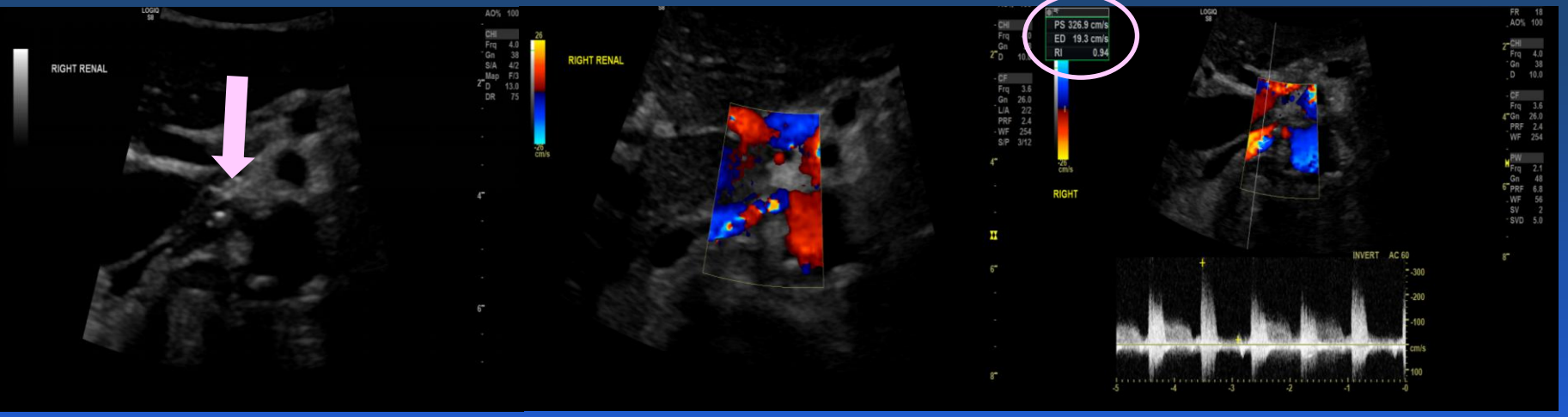

Ανατομική στένωση με παρουσία επασβεστωμένης αθηρωματικής πλάκας.

Στροβιλώδης ροή σε color Doppler

PSV >200 cm/sec.

3ο περιστατικό

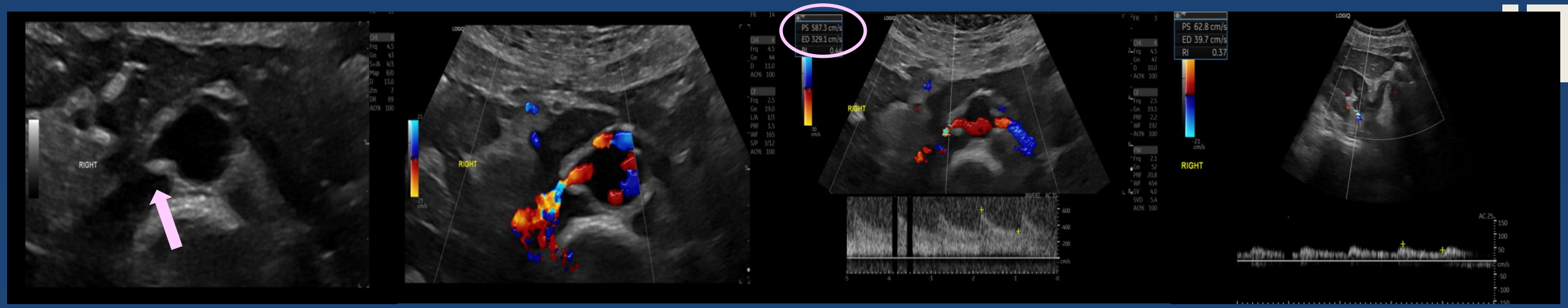

Ανατομικά σημαντική στένωση στροβιλώδης ροή PSV >200cm/sec tardus- parvus μεταστενωτικά

4ο περιστατικό

5ο περιστατικό

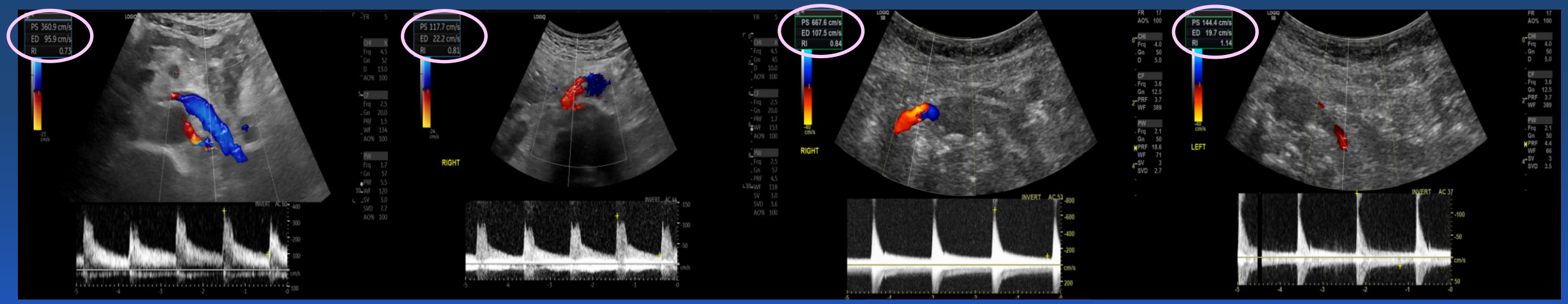

ΔRI = 0,9 ΔRI =0,7

ΣΥΜΠΕΡΑΣΜΑΤΑ

- Ειδικότερα από τη μελέτη των παραπάνω ασθενών βρέθηκε ότι ευρήματα όπως PSV >180-200 cm/sec, RAR >3, ΔRI>0.05, αναδεικνύουν βαθμό στένωσης >60% σύμφωνα με τη διεθνή βιβλιογραφία.
- Η έγκαιρη διάγνωση αποτελεί σημαντικό κομμάτι για της επιλογή της κατάλληλης θεραπευτικής αντιμετώπισης καθώς η νεφραγγειακή νόσος σχετίζεται με έκπτωση νεφρικής αιμάτωσης, υπέρταση, ισχαιμική νεφροπάθεια-ατροφία και τελικά νεφρική ανεπάρκεια. Η θεραπευτική αντιμετώπιση μπορεί να περιλαμβάνει ενδεδειγμένη φαρμακευτική αγωγή καθώς και ενδαγγειακή αντιμετώπιση.

ΒΙΒΛΙΟΓΡΑΦΙΑ

- Schäberle W, Leyerer L, Schierling W, Pfister K. Ultrasound diagnostics of renal artery stenosis: Stenosis criteria, CEUS and recurrent in-stent stenosis. Gefasschirurgie. 2016;21:4-13. doi: 10.1007/s00772-015-0060-3. Epub 2015 Aug 28. PMID: 27034579; PMCID: PMC4767855
- Zhu R, Xu Z, Qi Z, Ye W, Wang J, Kong J, Jin J, Li J. How to diagnose renal artery stenosis correctly using ultrasound? Evaluation of results of renal arteries duplex ultrasonography examinations. Med Ultrason. 2018 Aug 30;20(3):298-305. doi: 10.11152/mu-1341. PMID: 30167582.
- Shivgulam ME, Liu H, Kivell MJ, MacLeod JR, O'Brien MW. Effectiveness of contrast-enhanced duplex ultrasound for detecting renal artery stenosis: A systematic review. J Clin Ultrasound. 2024 Jul-Aug;52(6):763-772. doi: 10.1002/jcu.23684. Epub 2024 Apr 25. PMID: 38660883.
- Granata A, Fiorini F, Andrulli S, Logias F, Gallieni M, Romano G, Sicurezza E, Fiore CE. Doppler ultrasound and renal artery stenosis: An overview. J Ultrasound. 2009 Dec;12(4):133-43. doi: 10.1016/j.jus.2009.09.006. Epub 2009 Oct 12. PMID: 23397022; PMCID: PMC3567456.