ΑΝΩΜΑΛΗ ΕΚΦΥΣΗ ΤΗΣ ΔΕΞΙΑΣ ΥΠΟΚΛΕΙΔΙΟΥ ΑΡΤΗΡΙΑΣ Η ΚΛΙΝΙΚΗ ΤΗΣ ΣΗΜΑΣΙΑ

Πρίφτης Δ., Τσατσαρέλη Β., Ουρουμίδου Χ., Παπαδημητρίου Α.
ΑΚΤΙΝΟΛΟΓΙΚΟ ΤΜΗΜΑ Γ.Ν.Θ. «Γ. ΓΕΝΝΗΜΑΤΑΣ»

ΕΚΠΑΙΔΕΥΤΙΚΟΙ ΣΤΟΧΟΙ

- Οι υποκλείδιες αρτηρίες είναι δύο, δεξιά και αριστερή, και εντοπίζονται κάτω από τις κλείδες.
- Η δεξιά υποκλείδια αρτηρία εκφύεται από την ανώνυμη αρτηρία και αποτελεί τον πρώτο κλάδο αυτής, ενώ η αριστερή υποκλείδια αρτηρία από την αορτή και αιματώνουν τα άνω άκρα καθώς και τον εγκέφαλο μέσω των σπονδυλικών αρτηριών που είναι κλάδοι τους.
- Η έκτοπη δεξιά υποκλείδια αρτηρία (arteria lusoria) εκφύεται ως αυτόνομο αγγείο από το κατιόν τμήμα του αορτικού τόξου και πορεύεται δεξιά και σε ποσοστό:
  - 80% πίσω τον οισοφάγο
  - 15% ανάμεσα σε τραχεία και οισοφάγο
  - 5% μπροστά από την τραχεία
- Η επίπτωση αυτής της ανατομικής ανωμαλίας είναι 0,4-2%.
- Οι περισσότεροι ασθενείς είναι ασυμπτωματικοί αλλά σε ποσοστό 10% εμφανίζονται συμπτώματα λόγω πιεστικών φαινομένων στις παρακείμενες ανατομικές δομές: δυσφαγία (συχνότερα), δύσπνοια, οπισθοστερνικό άλγος, βήχας.
- Στόχος της μελέτης είναι η ανάδειξη των απεικονιστικών ευρημάτων της παραλλαγής αυτής αλλά και η επισήμανση της αναγκαιότητας της καταγραφής της από τον ακτινολόγο.

ΥΛΙΚΟ

- Γυναίκα 64 ετών υποβλήθηκε σε CECT θώρακος στο τμήμα μας λόγω εμμένοντος βήχα.
- Ως τυχαίο εύρημα παρατηρήθηκε άνωμαλη έκφυση της δεξιάς υποκλείδιας αρτηρίας από το κατιόν τμήμα του αορτικού τόξου, η οποία στη συνέχεια πορεύεται προς τα δεξιά και πίσω από την τραχεία και τον οισοφάγο και παρουσιάζει ικανοποιητική σκιαγράφηση χωρίς εικόνα στένωσης.
- Επίσης παρατηρείται κοινή έκφυση της δεξιάς και αριστερής κοινής καρωτίδας αρτηρίας από τον αορτικό τόξο, ως δεύτερη ανατομική παραλλαγή.

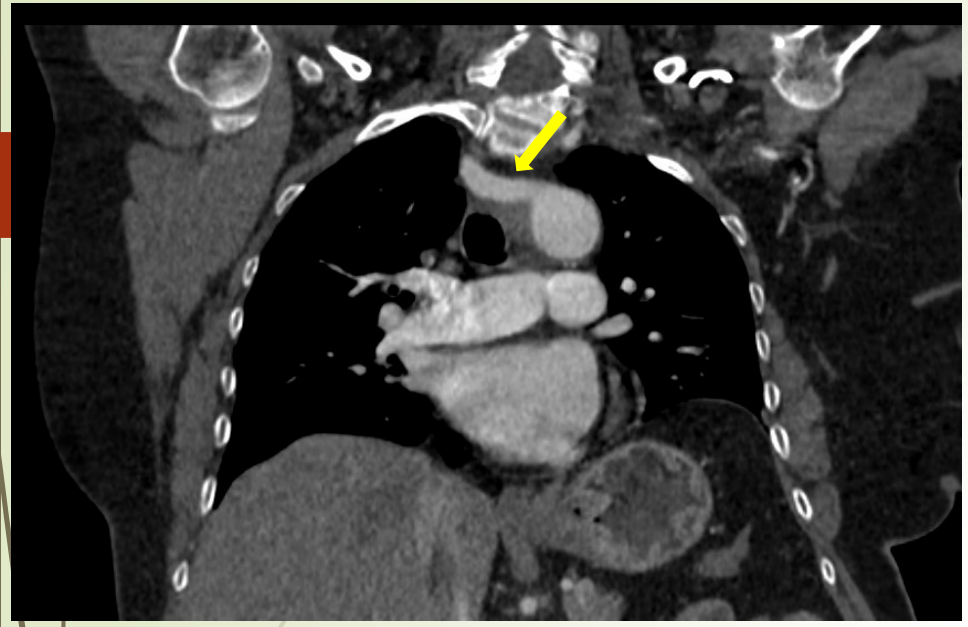

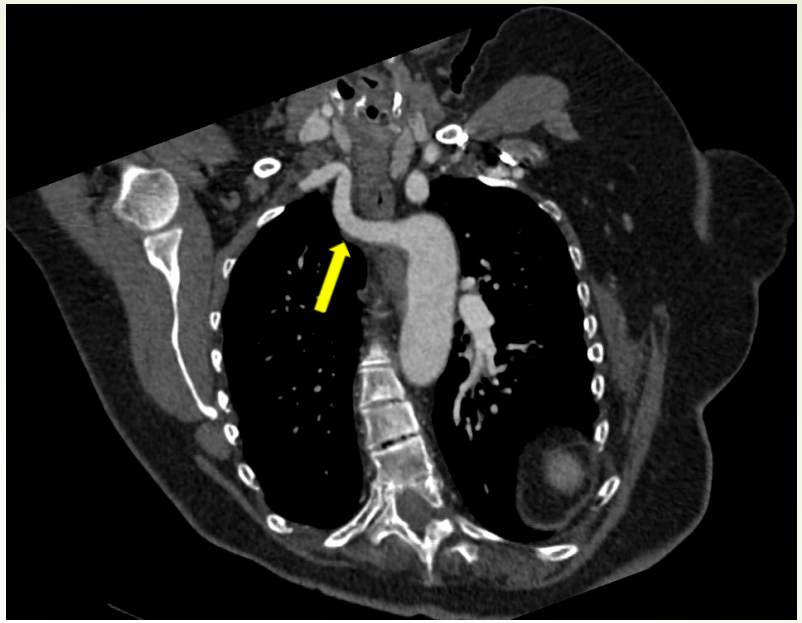

Στις πάνω εικόνες και στην κάτω αριστερή εικόνα (CECT θώρακος και 3D ανασυνθέσεις): Διακρίνεται η έκτοπη έκφυση της δεξιάς υποκλειδίου αρτηρίας ακολουθώντας οπισθοοισοφαγική πορεία προς το δεξί άνω άκρο.

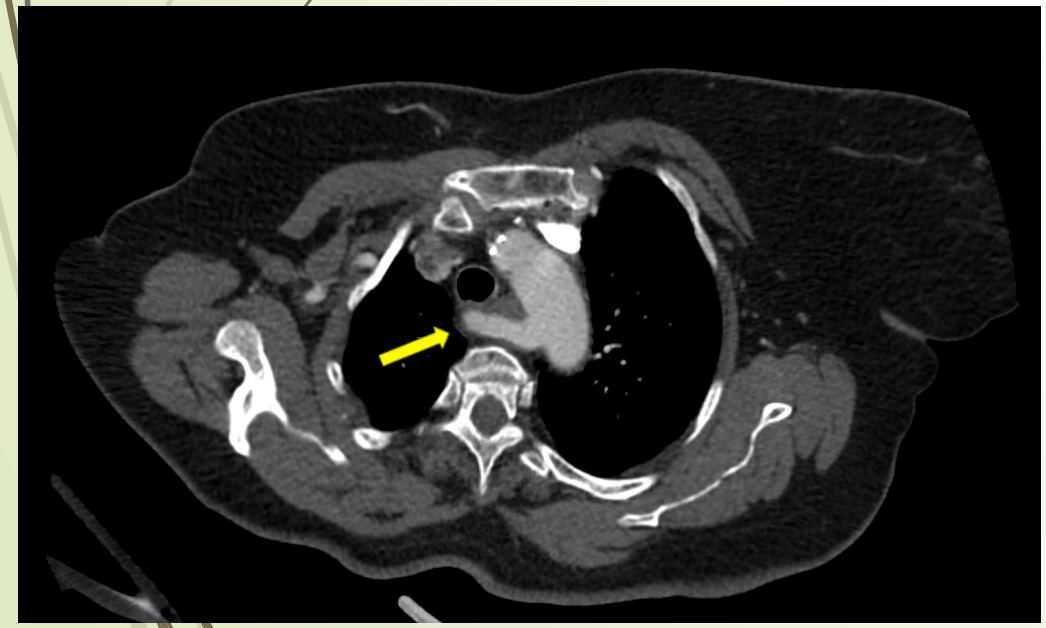

Στην κάτω δεξιά εικόνα (3D ανασυνθέσεις CECT θώρακος): Διακρίνεται, εκτός από την έκτοπη έκφυση της δεξιάς υποκλειδίου αρτηρίας, κοινή έκφυση της δεξιάς και αριστερής κοινής καρωτίδας αρτηρίας από τον αορτικό τόξο, ως δεύτερη ανατομική παραλλαγή.

ΣΥΖΗΤΗΣΗ – ΣΥΜΠΕΡΑΣΜΑΤΑ

- Η ανατομική αυτή παραλλαγή συχνά αποτελεί τυχαίο εύρημα, ωστόσο είναι σημαντική η καταγραφή της από τον ακτινολόγο, για την αποφυγή σοβαρών επιπλοκών σε μελλοντικές χειρουργικές επεμβάσεις θώρακα (κίνδυνος αιμορραγίας σε οισοφαγεκτομή) καθώς και σε επεμβατικές πράξεις (π.χ στεφανιογραφία με δεξιά κερκιδική προσπέλαση).
- Μπορεί να συνυπάρχει και με άλλες αγγειακές ανωμαλίες όπως:
  - truncus bicaroticus (19.2%)
  - το εκκόλπωμα Kommerel (14%) (ανευρυσματική διάταση του εγγύς τμήματός της)
  - ανεύρυσμα της ίδιας της αρτηρίας (12%)
  - δεξιό αορτικό τόξο (9,2%)
- Επιπρόσθετα, στην παραλλαγή αυτή το παλίνδρομο λαρυγγικό νεύρο δεν ακολουθεί την κλασική του πορεία, μια γνώση απαραίτητη στις χειρουργικές πράξεις θυρεοειδούς και παραθυρεοειδών.

Krupiński M, Irzyk M, Moczulski Z, Banyś R, Dwojak I, Urbańczyk-Zawadzka M. CT evaluation of aberrant right subclavian artery: anatomy and clinical implications. Cardiol Young. 2019 Feb;29(2):128-132.
González-Sánchez M, Pardal-Refoyo JL, Martín-Sánchez A. The aberrant right subclavian artery and dysphagia lusoria. Acta Otorrinolaringol Esp. 2013 May-Jun;64(3):244-5. Polednak AP. Prevalence of the aberrant right subclavian artery reported in a published systematic review of cadaveric studies: The impact of an outlier. Clin Anat. 2017 Nov;30(8):1024-1028.