ΨΕΥΔΟΑΠΟΦΡΑΞΗ ΤΟΥ ΤΡΑΧΗΛΙΚΟΥ ΤΜΗΜΑΤΟΣ ΤΗΣ ΕΣΩ ΚΑΡΩΤΙΔΑΣ ΛΟΓΩ ΕΝΔΟΚΡΑΝΙΑΣ ΑΠΟΦΡΑΞΗΣ: ΑΠΕΙΚΟΝΙΣΤΙΚΗ ΠΑΓΙΔΑ ΜΕ ΚΛΙΝΙΚΗ ΣΗΜΑΣΙΑ.

Ουρανός Β., Σκιαδάς Χ., Δεττοράκης Ε., Σέργια Λ. Βουδάσκη Α. Γιαννάκη Μ., Πετειναράκης Ι.

Εργαστήριο Ιατρικής Απεικόνισης - Μονάδα Επεμβατικής Ακτινολογίας Π.Α.Γ.Ν.Η

ΨΕΥΔΟΑΠΟΦΡΑΞΗ ΤΟΥ ΤΡΑΧΗΛΙΚΟΥ ΤΜΗΜΑΤΟΣ ΤΗΣ ΕΣΩ ΚΑΡΩΤΙΔΑΣ ΛΟΓΩ ΕΝΔΟΚΡΑΝΙΑΣ ΑΠΟΦΡΑΞΗΣ: ΑΠΕΙΚΟΝΙΣΤΙΚΗ ΠΑΓΙΔΑ ΜΕ ΚΛΙΝΙΚΗ ΣΗΜΑΣΙΑ.

ΕΙΣΑΓΩΓΗ

- Η απόφραξη της έσω καρωτίδας αρτηρίας (Internal Carotid Artery Occlusion – ICAO) δύναται να εντοπιστεί σε εκτεταμένο ανατομικό εύρος, από το τραχηλικό τμήμα της ICA έως το διχασμό της, παρουσιάζοντας ευρύ απεικονιστικό φάσμα που καθορίζεται τόσο από την έκταση του ενδαγγειακού θρόμβου όσο και από την αιτιοπαθογένεια του αποφρακτικού μηχανισμού. Η αξονική αγγειογραφία (Computed Tomography Angiography – CTA) έχει καθιερωθεί ως μία ευρέως χρησιμοποιούμενη, υψηλής αξιοπιστίας, μη επεμβατική απεικονιστική τεχνική για την πρωτογενή διάγνωση της ICAO. Εντούτοις, η CTA δεν αποδίδει πάντοτε πιστά το πραγματικό σημείο αγγειακής απόφραξης, ιδίως σε περιπτώσεις όπου η απεικονιζόμενη μη πλήρωση της εξωκρανιακής ICA και η απουσία σκιαγραφικής ενίσχυσης, δεν συνεπάγεται κατ' ανάγκη αληθή αρτηριακή απόφραξη.

ΕΚΠΑΙΔΕΥΤΙΚΟΙ ΣΤΟΧΟΙ

- Η κατανόηση της ψευδοαπόφραξης του τραχηλικού τμήματος της έσω καρωτίδας (ICA) ως δευτερογενούς φαινομένου σε ενδοκράνια απόφραξη, καθώς και η αναγνώριση των χαρακτηριστικών απεικονιστικών σημείων που τη διαφοροποιούν από τη γνήσια ολική/υφολική τραχηλική απόφραξη, το διαχωρισμό ή tandem βλάβες.

ΨΕΥΔΟΑΠΟΦΡΑΞΗ ΤΟΥ ΤΡΑΧΗΛΙΚΟΥ ΤΜΗΜΑΤΟΣ ΤΗΣ ΕΣΩ ΚΑΡΩΤΙΔΑΣ ΛΟΓΩ ΕΝΔΟΚΡΑΝΙΑΣ ΑΠΟΦΡΑΞΗΣ: ΑΠΕΙΚΟΝΙΣΤΙΚΗ ΠΑΓΙΔΑ ΜΕ ΚΛΙΝΙΚΗ ΣΗΜΑΣΙΑ.

ΥΛΙΚΟ ΚΑΙ ΜΕΘΟΔΟΣ

- Άνδρας 69 ετών με ιστορικό ενεργού καπνίσματος, αρτηριακής υπέρτασης, δυσλιπιδαιμίας και παροξυσμικής κολπικής μαρμαρυγής, για την οποία ελάμβανε αντιπηκτική αγωγή, παρουσιάσε σταδιακά μειωμένο επίπεδο επικοινωνίας και μυϊκή αδυναμία στα δεξιά άκρα, και μεταφέρθηκε στο τμήμα επειγόντων περιστατικών. Η νευρολογική εξέταση ανέδειξε μικτή αφασία με κυρίως κινητικά χαρακτηριστικά και ημιπάρεση δεξιάς εντόπισης Η κλινική βαρύτητα αποτυπώθηκε μέτρια σε βαθμολογία 9 στην κλίμακα NIHSS. Ακολούθησε ενδελεχής απεικονιστικός έλεγχος με triplex αγγείων καθώς και επείγουσα αξονική αγγειογραφία εγκεφάλου και τραχήλου (CTA) σε αξονικό τομογράφο 128 τομών με ανασυνθέσεις σε στεφανιαίο και οβελιαίο επίπεδο και εικόνες μέγιστης έντασης προβολής (MIP).

ΨΕΥΔΟΑΠΟΦΡΑΞΗ ΤΟΥ ΤΡΑΧΗΛΙΚΟΥ ΤΜΗΜΑΤΟΣ ΤΗΣ ΕΣΩ ΚΑΡΩΤΙΔΑΣ ΛΟΓΩ ΕΝΔΟΚΡΑΝΙΑΣ ΑΠΟΦΡΑΞΗΣ: ΑΠΕΙΚΟΝΙΣΤΙΚΗ ΠΑΓΙΔΑ ΜΕ ΚΛΙΝΙΚΗ ΣΗΜΑΣΙΑ.

ΑΠΟΤΕΛΕΣΜΑΤΑ CTA

- Τα ευρήματα στη CTA, ανέδειξαν απότομη διακοπή της σκιαγράφησης του εγγύς τμήματος της αριστερής έσω καρωτίδας λίγο μετά την έκφυση της (εικ 1), με κατά τόπους νηματοειδή σκιαγράφηση περιφερικότερα στην αυχενική μοίρα της έσω καρωτίδας (εικ 2,3), προσομοιάζοντας με ολική/υφολική απόφραξη ή διαχωρισμό .

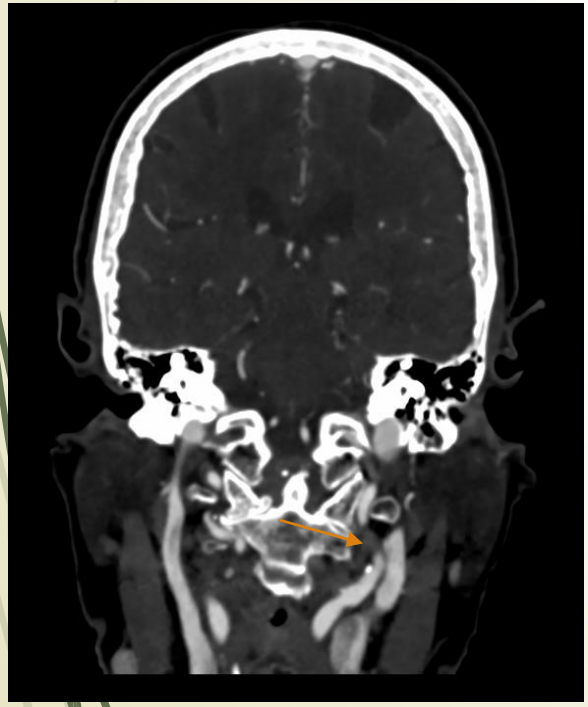

Εικ 1

Εικ 2

Εικ 3

ΨΕΥΔΟΑΠΟΦΡΑΞΗ ΤΟΥ ΤΡΑΧΗΛΙΚΟΥ ΤΜΗΜΑΤΟΣ ΤΗΣ ΕΣΩ ΚΑΡΩΤΙΔΑΣ ΛΟΓΩ ΕΝΔΟΚΡΑΝΙΑΣ ΑΠΟΦΡΑΞΗΣ: ΑΠΕΙΚΟΝΙΣΤΙΚΗ ΠΑΓΙΔΑ ΜΕ ΚΛΙΝΙΚΗ ΣΗΜΑΣΙΑ.

ΑΠΟΤΕΛΕΣΜΑΤΑ CTA

- Περιφερικότερα παρατηρήθηκε μη σκιαγράφηση ως επί απόφραξης, του ενδοκράνιου τμήματος της αριστερής έσω καρωτίδας από το επίπεδο της βάσης του κρανίου - λιθοειδικής μοίρας, με ανάδειξη χαμηλής πυκνότητας θρόμβου και παρουσία παράπλευρου δικτύου κυρίως μέσω του κύκλου του willis και ιδίως της πρόσθιας (ACoA) και οπίσθιας (PCoA) αναστομωτικής αρτηρίας (Εικ4,5,6). Δεν υπήρχαν αξιόλογες διαφορές σε σχέση με τα HU του μη σκιαγραφούμενου εξωκράνιου και ενδοκράνιου τμήματος της έσω καρωτίδας.

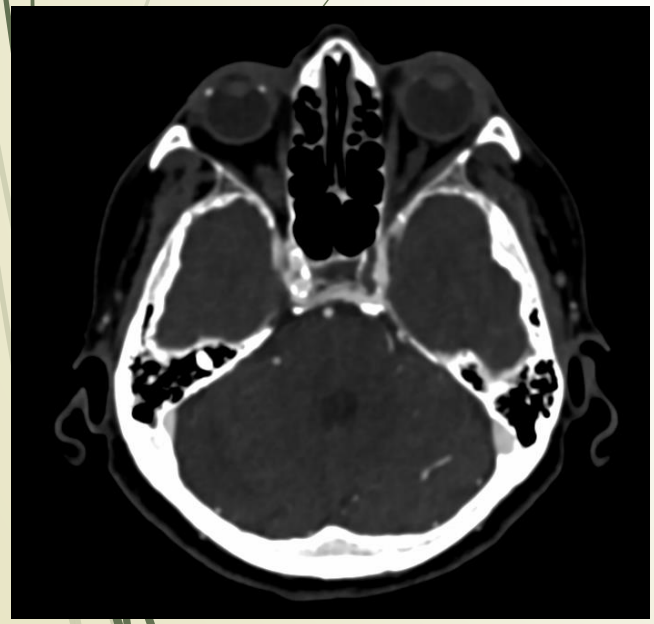

Εικ4

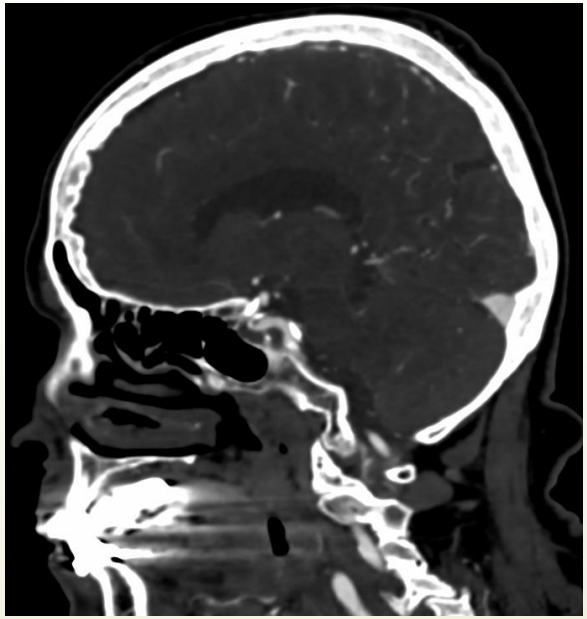

Εικ5

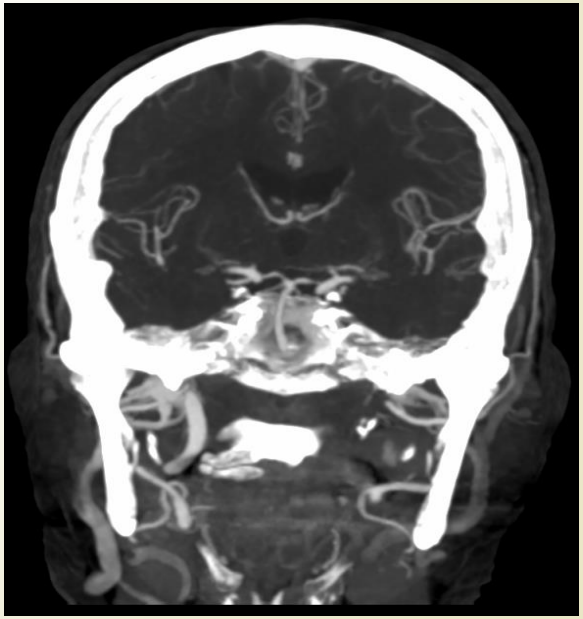

Εικ6

ΨΕΥΔΟΑΠΟΦΡΑΞΗ ΤΟΥ ΤΡΑΧΗΛΙΚΟΥ ΤΜΗΜΑΤΟΣ ΤΗΣ ΕΣΩ ΚΑΡΩΤΙΔΑΣ ΛΟΓΩ ΕΝΔΟΚΡΑΝΙΑΣ ΑΠΟΦΡΑΞΗΣ: ΑΠΕΙΚΟΝΙΣΤΙΚΗ ΠΑΓΙΔΑ ΜΕ ΚΛΙΝΙΚΗ ΣΗΜΑΣΙΑ.

ΑΠΟΤΕΛΕΣΜΑΤΑ TRIPLEX

- Ο έλεγχος με triplex καρωτίδων ανέδειξε μικρού πάχους και αυξημένης ηχωγένειας αθηρωματικές πλάκες τύπου IV, κατά μήκος του τραχηλικού τμήματος της έσω καρωτίδας (Εικ9). .Κατά τον έλεγχο με έχρωμο doppler και τεχνικές b flow, παρατηρήθηκε βατότητα του εξωκράνιου τμήματος της έσω καρωτίδας με μόλις υποασημαινόμενη χρωματική πλήρωση (Εικ7,10), και ανάδειξη κυματομορφών τύπου καθρέπτη (Εικ 8) κατά τον έλεγχο με παλμικό doppler ιδίως πλησίον της εισοδου της στο κρανίο, έμμεσα ευρήματα υπέρ απόφραξης περιφερικότερα. Η ψηφιακή αγγειογραφία (DSA) επιβεβαίωσε την ύπαρξη αποφρακτικού θρόμβου στο ενδοκράνιο τμήμα και στασιμότητα ροής στο τραχηλικό τμήμα, χαρακτηριστικά ψευδοαπόφραξης, με συνοδό ανάδειξη ενδοκράνιου παραπλευρου δικτύου.

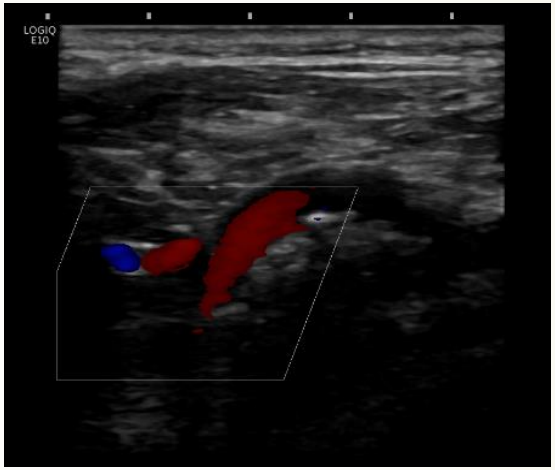

Εικ 7

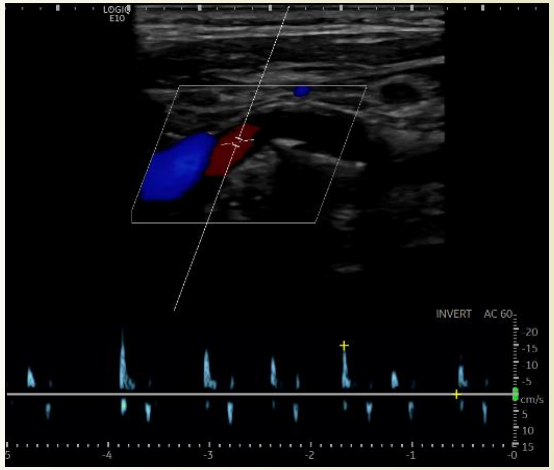

Εικ 8

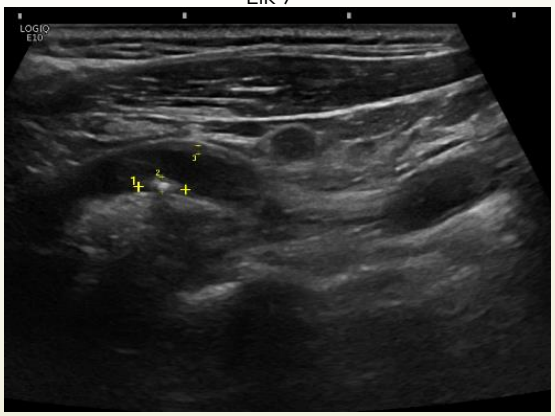

Εικ 9

Εικ 10

ΨΕΥΔΟΑΠΟΦΡΑΞΗ ΤΟΥ ΤΡΑΧΗΛΙΚΟΥ ΤΜΗΜΑΤΟΣ ΤΗΣ ΕΣΩ ΚΑΡΩΤΙΔΑΣ ΛΟΓΩ ΕΝΔΟΚΡΑΝΙΑΣ ΑΠΟΦΡΑΞΗΣ: ΑΠΕΙΚΟΝΙΣΤΙΚΗ ΠΑΓΙΔΑ ΜΕ ΚΛΙΝΙΚΗ ΣΗΜΑΣΙΑ.

ΑΠΟΤΕΛΕΣΜΑΤΑ

- Η σωστή αναγνώριση του φαινομένου ψευδοαπόφραξης (Εικ 11) απέτρεψε εσφαλμένη διάγνωση πρωτοπαθούς τραχηλικής απόφραξης ή διαχωρισμού και συνεπώς την εφαρμογή ακατάλληλης επεμβατικής θεραπείας. Η ενδοκράνια απόφραξη της έσω καρωτίδας θεωρήθηκε χρόνια και η ασθενής αντιμετωπίστηκε συντηρητικά με αντιαιμοπεταλιακή αγωγή και στενή κλινική και απεικονιστική παρακολούθηση. Κατά την πορεία, παρουσίασε σταδιακή νευρολογική βελτίωση.



Εικ 11

ΨΕΥΔΟΑΠΟΦΡΑΞΗ ΤΟΥ ΤΡΑΧΗΛΙΚΟΥ ΤΜΗΜΑΤΟΣ ΤΗΣ ΕΣΩ ΚΑΡΩΤΙΔΑΣ ΛΟΓΩ ΕΝΔΟΚΡΑΝΙΑΣ ΑΠΟΦΡΑΞΗΣ: ΑΠΕΙΚΟΝΙΣΤΙΚΗ ΠΑΓΙΔΑ ΜΕ ΚΛΙΝΙΚΗ ΣΗΜΑΣΙΑ.

ΣΥΖΗΤΗΣΗ

- Η ψευδοαπόφραξη του τραχηλικού τμήματος της έσω καρωτίδας, ως δευτερογενές φαινόμενο ενδοκράνιας απόφραξης, αποτελεί κρίσιμη διαγνωστική παγίδα. Η στασιμότητα της αιματικής ροής μπορεί να δημιουργήσει ψευδοκαταχωρήσεις και να μιμηθεί γνήσια απόφραξη στην CTA ή DSA. Υπάρχουν μελέτες που συσχετίζουν τη μορφολογία και τα όρια του μη σκιαγραφούμενου τμήματος της εξωκράνιας μοίρας της έσω καρωτίδας με τη αιτιοπαθογένεια του αποφρακτικού μηχανισμού. Η μορφολογία δίκην ράμφους περισσότερο εμφανίζεται σε διαχωρισμό, η απότομη μετάπτωση σε αθηρωματική νόσο και θρομβοεμβολικά επεισόδια και η μορφολογία δίκην φλόγας ή υδατογραφήματος σε ψευδοαπόφραξη. Στον ασθενή μας η μετάπτωση ήταν σχετικά οξεία με νηματοειδή ροή περιφερικότερα και θα μπορούσε να δημιουργήσει διαφοροδιαγνωστικό πρόβλημα. Η συναξιολόγηση πολλαπλών απεικονιστικών τεχνικών είναι ουσιώδης για την επιβεβαίωση της διάγνωσης και την αποφυγή περιττών ή επιβλαβών επεμβάσεων. Η έγκαιρη και ακριβής διάγνωση συμβάλλει καθοριστικά στη σωστή θεραπευτική αντιμετώπιση και στην ευνοϊκή έκβαση του ασθενούς.