24ο Πανελλήνιο Ακτινολογικό Συνέδριο

ΙΠΠΟΚΡΑΤΕΙΟ ΝΟΣΟΚΟΜΕΙΟ ΑΘΗΝΩΝ
ΑΚΤΙΝΟΔΙΑΓΝΩΣΤΙΚΟ ΤΜΗΜΑ

ΟΤΑΝ Η ΡΗΞΗ ΣΥΜΒΑΙΝΕΙ ΚΑΤΑ ΤΗ ΔΙΑΡΚΕΙΑ ΤΗΣ ΕΞΕΤΑΣΗΣ: REAL-TIME ΑΠΕΙΚΟΝΙΣΗ ΑΘΡΟΑΣ ΡΗΞΗΣ ΑΝΕΥΡΥΣΜΑΤΟΣ ΚΟΙΛΙΑΚΗΣ ΑΟΡΤΗΣ

Ηρακλέους Στέλιος, Μπούζας Νικόλαος, Γερακάρης Στέφανος, Χαραλαμποπούλου Χριστίνα, Λιαρόπουλος Ιωάννης, Ιεροδιακόνου Νικολέττα, Γκαρούτσος Δημήτριος, Αχιλλέως Μιράντα

REAL-TIME ΑΠΕΙΚΟΝΙΣΗ ΑΘΡΟΑΣ ΡΗΞΗΣ ΑΝΕΥΡΥΣΜΑΤΟΣ ΚΟΙΛΙΑΚΗΣ ΑΟΡΤΗΣ

ΕΚΠΑΙΔΕΥΤΙΚΟΙ ΣΤΟΧΟΙ

Η ρήξη ανευρύσματος κοιλιακής αορτής (AAA) αποτελεί **επείγουσα** και συχνά **θανατηφόρα** κατάσταση με θνητότητα που υπερβαίνει το 80%.

Πραγματική απεικόνιση αθρόας, μη περιορισμένης ρήξης τη στιγμή που συμβαίνει είναι εξαιρετικά σπάνια καθώς τέτοια μαζική αιμορραγία οδηγεί σε αιμοδυναμική κατάρρευση, με αποτέλεσμα ο ασθενής να μην προλαβαίνει να φτάσει στον αξονικό, ή να οδηγείται απευθείας στο χειρουργείο.

Πρόκειται για ένα μοναδικό **περιστατικό** real-time **απεικόνισης ρήξης AAA**, με εκτεταμένη οπισθοπεριτοναϊκή σκιαγραφημένη συλλογή που καταλάμβανε σχεδόν ολόκληρη την πύελο, προσφέροντας σημαντικό εκπαιδευτικό και ερευνητικό ενδιαφέρον.

REAL-TIME ΑΠΕΙΚΟΝΙΣΗ ΑΘΡΟΑΣ ΡΗΞΗΣ ΑΝΕΥΡΥΣΜΑΤΟΣ ΚΟΙΛΙΑΚΗΣ ΑΟΡΤΗΣ

ΠΑΡΟΥΣΙΑΣΗ ΠΕΡΙΣΤΑΤΙΚΟΥ

- Άνδρας 61 ετών με ιατρικό ιστορικό υπέρτασης και καπνίσματος προσήλθε στα ΤΕΠ με υπογαστρικό άλγος και πυρετό, ύποπτος για εκκολπωματίτιδα.
- Το **υπερηχογράφημα** κοιλίας ανέδειξε υπονεφρικό **ανεύρυσμα κοιλιακής αορτής χωρίς ενδείξεις ρήξης**. Κατά την **αξονική τομογραφία** με σκιαγραφικό αναδείχθηκε:
  - Ανεύρυσμα αορτής (6 εκ. ανώτερα, έως 7 εκ. πλησίον του διχασμού), με τοιχωματικό θρόμβο. Παρουσία περιαορτικής υπέρπυκνης συλλογής, ως επί αιματώματος και **εκτεταμένη οπισθοπεριτοναϊκή εξαγγείωση σκιαγραφικού, με πλήρωση σχεδόν ολόκληρης της πυελικής κοιλότητας.** Παρατηρήθηκαν επίσης εκτατικές κοινές λαγόνιες αρτηρίες.
- Τα ευρήματα είναι συμβατά με **αθρόα, μη περιορισμένη ρήξη στο ύψος του διχασμού**, η οποία όπως συνάγεται από τα απεικονιστικά δεδομένα έλαβε χώρα **κατά τη διάρκεια της σάρωσης**.
- **Κατά τη διάρκεια της σάρωσης** ο ασθενής παρουσίασε **αιμοδυναμική αστάθεια και διαλείπουσα απώλεια αισθήσεων.** Τοποθετήθηκαν μηριαίες γραμμές, χορηγήθηκαν υγρά και ακολούθησε άμεση μεταφορά στο χειρουργείο, όπου κατέληξε μετά από τρίωρη προσπάθεια.

ΑΞΟΝΙΚΗ ΤΟΜΟΓΡΑΦΙΑ ΜΕ ΕΝΔΟΦΛΕΒΙΟ ΣΚΙΑΓΡΑΦΙΚΟ ΜΕΣΟ ΣΕ ΑΡΤΗΡΙΑΚΗ ΦΑΣΗ

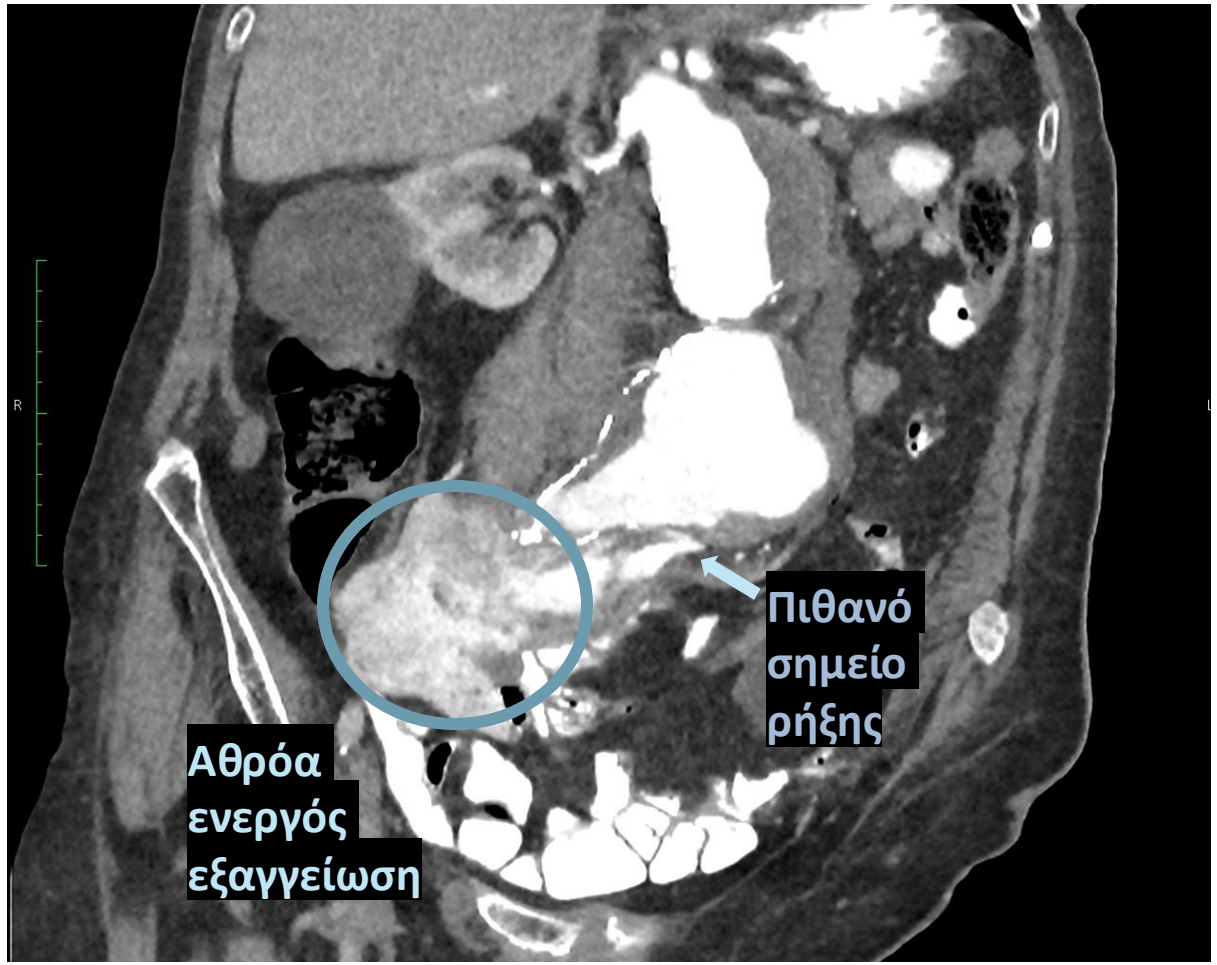

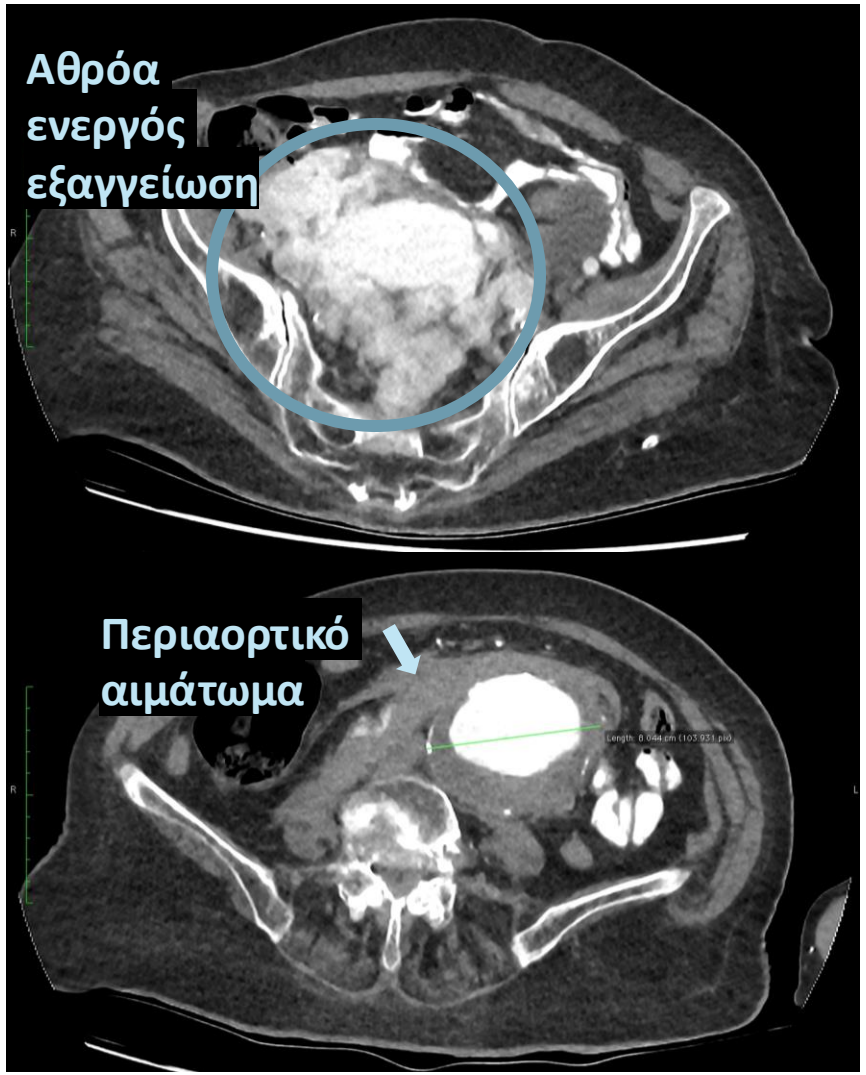

ΑΞΟΝΙΚΗ ΤΟΜΟΓΡΑΦΙΑ ΜΕ ΕΝΔΟΦΛΕΒΙΟ ΣΚΙΑΓΡΑΦΙΚΟ ΜΕΣΟ ΣΕ <u>ΦΛΕΒΙΚΗ ΦΑΣΗ</u>

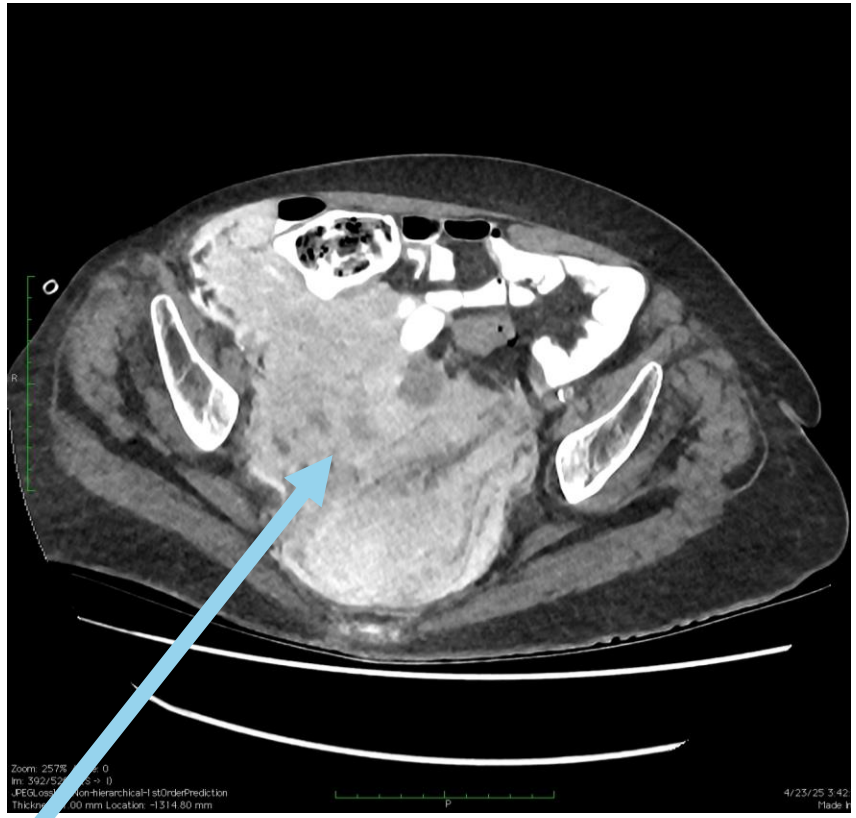

Επέκταση της εξαγγείωσης στη φλεβική φάση, καταλαμβάνει σχεδόν το σύνολο της πυέλου.