Μερική Ανώμαλη Πνευμονική Φλεβική Επιστροφή: Ανάλυση Περιστατικού

Γενικό Νοσοκομείο Βέροιας

Κατσαρός Ν., Παυλίδης Α., Σαργιαννίδης Θ., Γιαννακίδης Ν., Παπαδόπουλος Γ., Αναστασιάδου Ε., Βουλτσινός Β., Γεωργιτζίκη Κ., Γκούβης Π.

Εισαγωγή

Η μερική ανώμαλη πνευμονική φλεβική επιστροφή (PAPVR) αποτελεί μια συγγενή ανατομική παραλλαγή που εμφανίζεται με συχνότητα της τάξεως του **0.4-0.7%.**
Παρατηρείται πρωτίστως στην δεξιά πλευρά και οδηγεί σε σχηματισμό ενός αριστεροδεξίου shunt.

Περιστατικό

Ασθενής προσήλθε στο τμήμα επειγόντων του Γ.Ν. Βέροιας εξαιτίας πτώσης με αναφερόμενη κάκωση πλευρών και ώμου. Ως τυχαίο εύρημα στην αξονική τομογραφία θώρακος που διενεργήθηκε αναδείχθηκε PAPVR με απουσία της φυσιολογικής αριστερής άνω πνευμονικής φλέβας και αντ' αυτής παρουσία μιας ανώμαλης πνευμονικής φλέβας που **παροχετεύει τον αριστερό άνω λοβό** και **εκβάλλει στην αριστερή βραχιονοκεφαλική φλέβα**, δημιουργώντας ένα αριστεροδεξιό **shunt.**

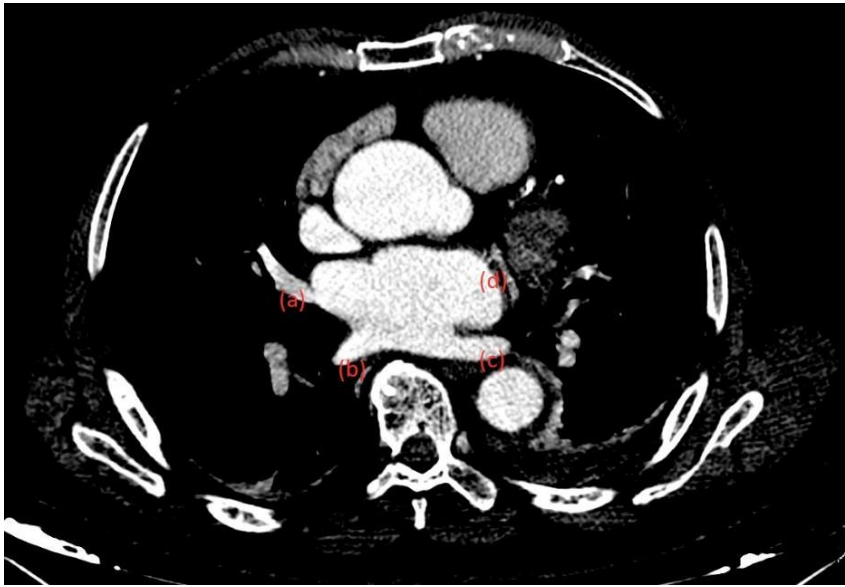

Εικόνα 1. Εγκάρσια τομή στο επίπεδο του αριστερού κόλπου, όπου παρατηρείται η εκβολή των δεξιών και της αριστερής κάτω πνευμονικής φλέβας, αλλά όχι της αριστερής άνω.

(a)Αριστερή άνω πνευμονική φλέβα
(b)Δεξιά κάτω πνευμονική φλέβα
(c)Αριστερή κάτω πνευμονική φλέβα
(d)Αναμενόμενη θέση της Αριστερής άνω πνευμονικής φλέβας

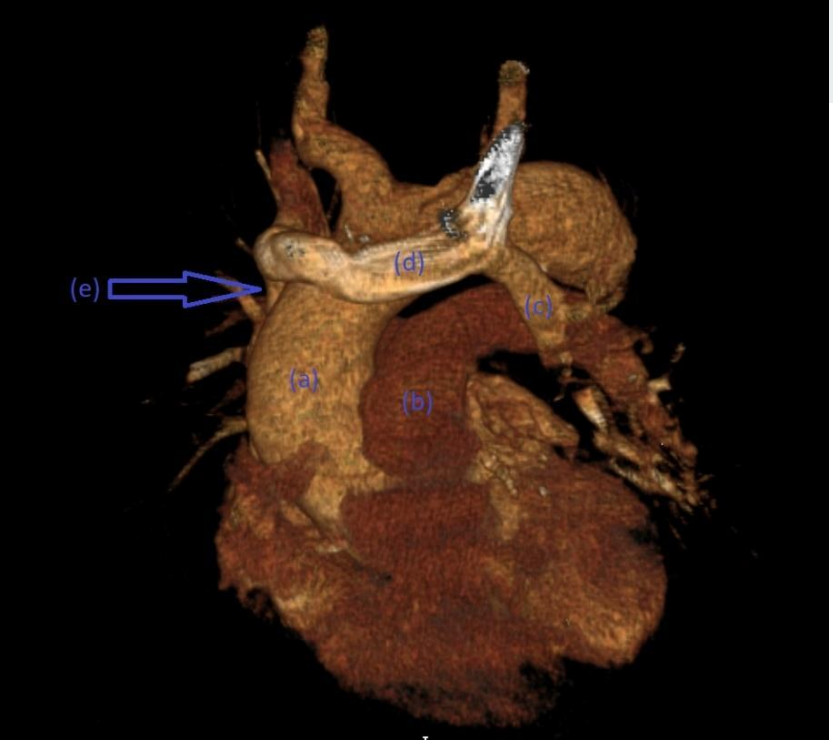

(a)Ανιούσα θωρακική αορτή

(b)Στέλεχος Πνευμονικής αρτηρίας

(c)Ανώμαλη Αριστερή άνω πνευμονική φλέβα

(d)Αριστερή βραχιονοκεφαλική φλέβα

(e)Άνω κοίλη φλέβα

Εικόνα 2. 3D ανασύνθεση των καρδιαγγειακών δομών του μεσοθωρακίου, όπου διακρίνεται η εκβολή της ανώμαλης πνευμονικής φλέβας στην Αριστερή Βραχιονοκεφαλική φλέβα.

Συζήτηση

Η πιο συχνή μορφή της PAPVR αποτελεί μια ανώμαλη δεξιά άνω πνευμονική φλέβα που εκβάλλει στην άνω κοίλη φλέβα στο επίπεδο της εκβολής της στον δεξιό κόλπο και συνδέεται σε ποσοστά της τάξεως του **40% με διαταραχές του μεσοκολπικού διαφράγματος.**

Περίπου το 18% των περιπτώσεων φαίνεται πως αφορούν το αριστερό πνευμονικό φλεβικό σύστημα, με τη περίπτωση που αναπτύξαμε να αποτελεί τη συχνότερη μορφή αυτών, δηλαδή τη **σύνδεση της ανώμαλης αριστερής άνω πνευμονικής φλέβας με την αριστερή βραχιονοκεφαλική φλέβα**, συνήθως με μια συμπληρωματική κάθετη φλέβα. Σπανιότερα, η ανώμαλη φλέβα μπορεί να εκβάλλει στην ημιάζυγο φλέβα ή τον στεφανιαίο κόλπο.

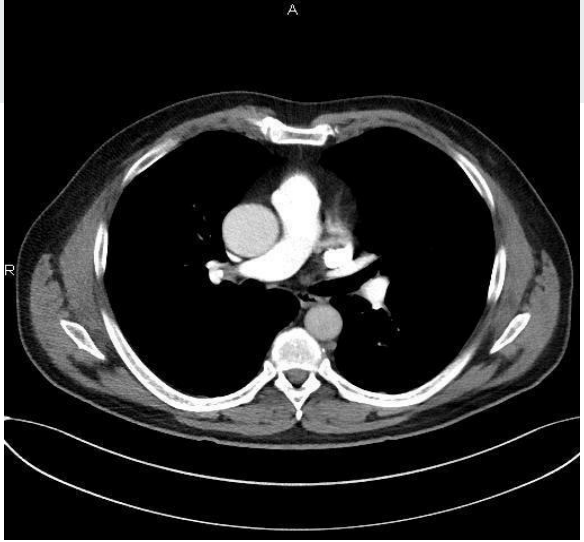

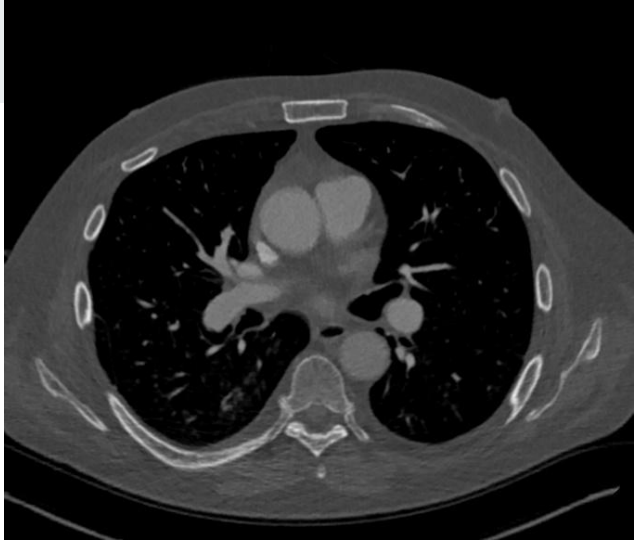

Φυσιολογική ανατομία	Αριστερή Ανω Κοίλη φλέβα	Αριστερό PAPVR
Φυσιολογική ανατομία της αριστερής πύλης, όπου σε προσθιοπίσθια σειρά διακρίνονται η πνευμονική φλέβα, ο βρόγχος και η πνευμονική αρτηρία.	Περίπτωση όπου πέρα από τις προαναφερόμενες 3 δομές που φυσιολογικά παρατηρούνται στην πύλη διακρίνεται και μια περαιτέρω αγγειακή δομή πρόσθια της πνευμονικής φλέβας, η οποία αναπαριστά μια αριστερή άνω κοίλη φλέβα.	Περίπτωση αριστερού PAPVR, όπου χαρακτηριστικά δεν διακρίνεται αγγειακή δομή πρόσθια του βρόγχου για τον αριστερό άνω λοβό.

Σημαντικός αποτελεί ο **διαχωρισμός** αυτής της οντότητας **από την Αριστερή Άνω Κοίλη φλέβα** που μπορεί εκ πρώτης όψεως να παρουσιάζει παρόμοια εικόνα, αλλά εύκολα διαφοροποιούνται μεταξύ τους παρατηρώντας την αριστερή πύλη, όπως φαίνεται στο παραπάνω σχήμα.

Στο PAPVR όπου μία πνευμονική φλέβα παρουσιάζει ανώμαλη φλεβική σύνδεση, το ανωμάλως αντλούμενο αίμα συνήθως αποτελεί ποσοστό της τάξεως του 20-25% εκ της συνολικής άντλησης. Σε περιπτώσεις που η ανωμαλία επηρεάζει **περισσότερο από το μισό της φλεβικής επιστροφής,** αυτή δύναται να καταστεί **κλινικά σημαντική**.

Η βασικότερη πιθανή επίπτωση αυτής είναι η ανάπτυξη **πνευμονικής υπέρτασης,** όπου θεωρείται και **θεραπεύσιμη αιτία αυτής**. Γι’ αυτόν το λόγο συνιστάται σε κάθε περίπτωση αναγνώρισης PAPVR να δίνεται η ανάλογη προσοχή σε **απεικονιστικά σημεία πνευμονικής υπέρτασης**, όπως διατεταμένο στέλεχος πνευμονικής αρτηρίας, διευρυμένη δεξιά κοιλία και υπερτροφία του τοιχώματός της. (Verma et al., 2022)

Βιβλιογραφία

A Snellen, B. H., Van Ingen, H. C., & M Hoefsmit, E. C. (1968) Patterns of anomalous pulmonary venous drainage. Circulation 38: 45-63.

Kalis, N. N., Sulaibikh, L. K., Kalis, N. N., Jayakumar, R., Amer, S. R. Al, & Arulselvam, V. (2020). A Review on the Spectrum of Partial Anomalous Pulmonary Venous Connections: The Added Value of Computed Tomography Imaging. Radiology and Medical Diagnostic Imaging, 1–9. https://doi.org/10.31487/j.rdi.2020.01.01

Verma, A. K., Sethi, S., & Kohli, N. (2022). Partial anomalous pulmonary venous connection: state-of- the-art review with assessment using a multidetector computed tomography angiography. Polish Journal of Radiology, 87(1), e549–e556. https://doi.org/10.5114/pjr.2022.120513