Η ΣΥΜΒΟΛΗ ΤΗΣ ΝΕΥΡΟΑΠΕΙΚΟΝΙΣΗΣ ΣΤΗ ΔΙΑΓΝΩΣΗ ΚΑΙ ΑΝΤΙΜΕΤΩΠΙΣΗ ΣΥΝΔΡΟΜΟΥ PRES (Posterior Reversible Encephalopathy Syndrome) ΣΕ ΛΕΧΩΙΔΑ 19 ΕΤΩΝ

Συγγραφείς: Μ. Σιδηροπούλου, Σ.Λώτη, Α.Αρβανιτίδου, Α.Μαυροπούλου, Ε.Ζηφκοπούλου, Ι.Τερσενίδου, Α.Αντωνίου

Ακτινολογικό Τμήμα, Γενικό Νοσοκομείο Καβάλας

24ο ΠΑΝΕΛΛΗΝΙΟ ΑΚΤΙΝΟΛΟΓΙΚΟ ΣΥΝΕΔΡΙΟ
11-14 ΔΕΚΕΜΒΡΙΟΥ 2025, ΑΘΗΝΑ

ΕΙΣΑΓΩΓΗ – ΕΚΠΑΙΔΕΥΤΙΚΟΙ ΣΤΟΧΟΙ

- Το σύνδρομο PRES (Οπίσθια Αναστρέψιμη Εγκεφαλοπάθεια) αποτελεί μια σπάνια αλλά δυνητικά σοβαρή νευροτοξική κατάσταση, λόγω ανεπαρκούς αντίδρασης της οπίσθιας κυκλοφορίας σε αιφνίδιες αλλαγές της αρτηριακής πίεσης.
- Η νευροαπεικόνιση , ιδίως η μαγνητική τομογραφία, κατέχει θεμελιώδη ρόλο στην έγκαιρη διάγνωση και θεραπεία του συνδρόμου.

ΣΚΟΠΟΣ

- ✓ η ανάλυση των κλινικών σημείων
- ✓ η περιγραφή των ακτινολογικών ευρημάτων του συνδρόμου PRES
- ✓ η ανάδειξη του ρόλου της Νευροαπεικόνισης στην έγκαιρη διάγνωση και τη λήψη θεραπευτικών αποφάσεων συνδρόμου PRES σε λεχωίδα 19 ετών

ΥΛΙΚΟ - ΔΙΕΡΕΥΝΗΣΗ

- Γυναίκα 19 ετών, την 7η ημέρα μετά από καισαρική τομή, με έντονη ινιακή κεφαλαλγία , αυχεναλγία, οπτικές διαταραχές και πρωτοεμφανιζόμενη εστιακή επιληπτική κρίση.
- Επείγουσα Αξονική Τομογραφία (CT) εγκεφάλου (A,B) :

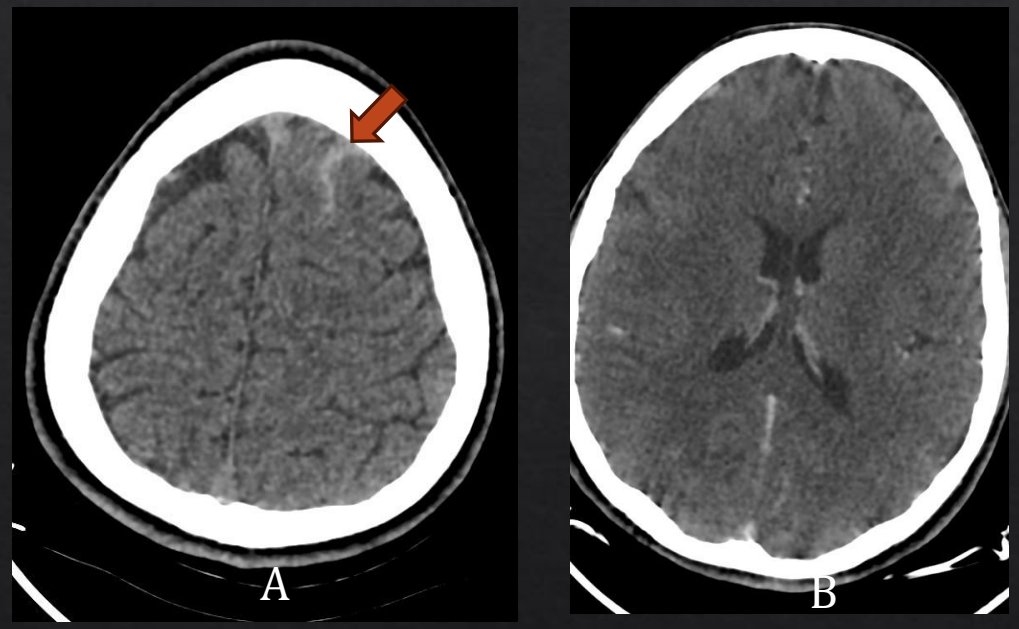

CT εγκεφάλου πριν (A) και μετά (B) τη χορήγηση σκιαγραφικής ουσίας.

Μικρή υπαραχνοειδής αιμορραγία μετωπιαία αριστερά. Απουσία παθολογικού εμπλουτισμού.

- Μαγνητική Τομογραφία εγκεφάλου (MRI) - αγγειογραφία - φλεβογραφία : προυπάρχουσα εστία αιμορραγίας χωρίς άλλα συνοδά απεικονιστικά ευρήματα.

ΑΠΕΙΚΟΝΙΣΗ - ΠΑΡΑΚΟΛΟΥΘΗΣΗ

- Νέα Μαγνητική Τομογραφία, την 2η ημέρα νοσηλείας :

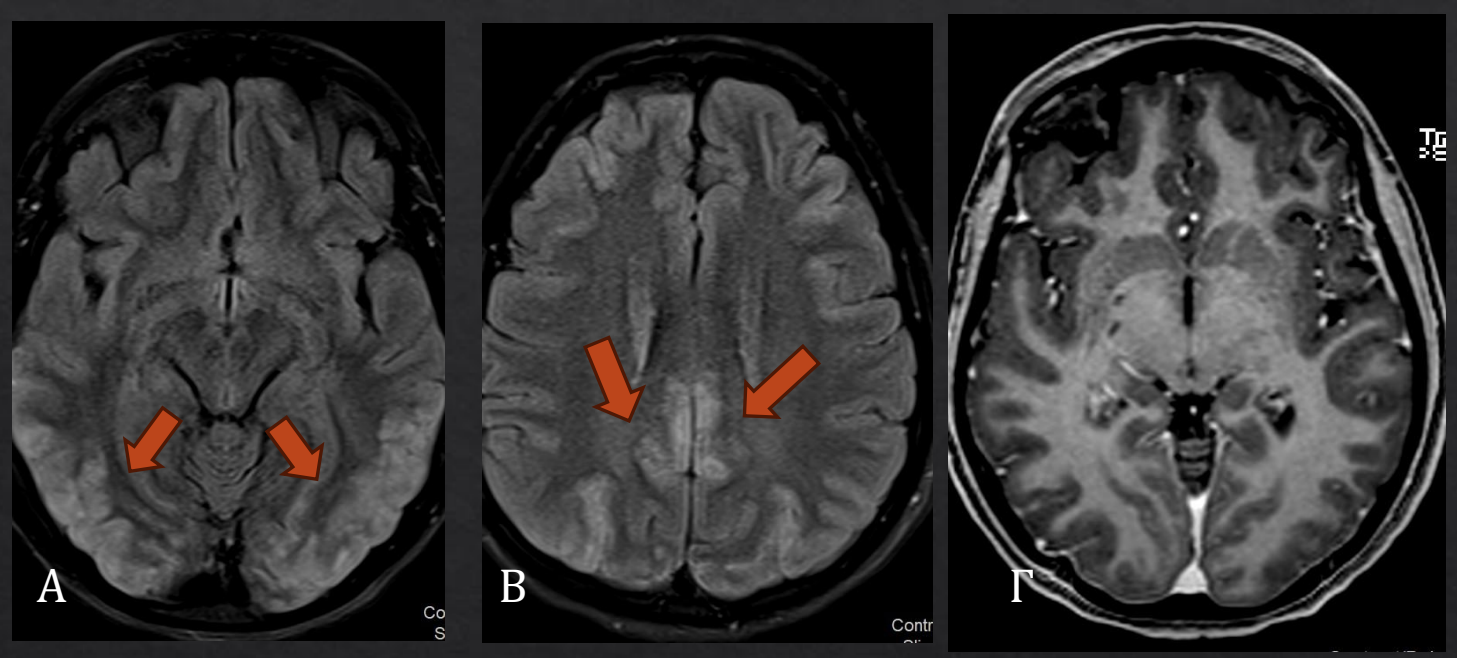

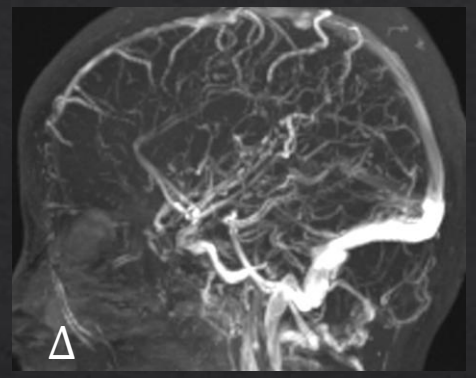

ΜΤ εγκεφάλου – ακολουθίες FLAIR (Α,Β), T1+Gd (Γ), MRV φλεβογραφία (Δ).

Συμμετρικές περιοχές αγγειογενούς οιδήματος βρεγματοινιακά άμφω φλοιικά και υποφλοιωδώς, χωρίς παθολογικό εμπλουτισμό. Φυσιολογική σκιαγράφηση φλεβωδών κόλπων.

- **Ευρήματα υπέρ συνδρόμου PRES λόγω επιλόχειας κατάστασης.**

- Συντηρητική αντιμετώπιση και συστηματική παρακολούθηση με CT-MRI , με σταδιακή πλήρη ύφεση της κλινικής και ακτινολογικής εικόνας και εξάλειψη των περιοχών οιδήματος.

ΣΥΜΠΕΡΑΣΜΑ

Η νευροαπεικόνιση και ιδιαίτερα η Μαγνητική Τομογραφία συμβάλλει στην έγκαιρη διάγνωση και θεραπεία του συνδρόμου PRES , προλαμβάνοντας μόνιμες νευρολογικές βλάβες.

ΒΙΒΛΙΟΓΡΑΦΙΑ

- Posterior Reversible Encephalopathy Syndrome, Jaime E. Zelaya; Lama Al-Khoury, Ncbi, Last Update: October 11, 2024.
- Various Imaging Manifestations of Posterior Reversible Encephalopathy Syndrome (PRES) on Magnetic Resonance Imaging (MRI), Rajesh Raman, Radhika Devaramane, Geetha Mukunda Jagadish, Sanjana Chowdaiah, Pol J Radiol. 2017 Feb 7;82:64–70. doi: 10.12659/PJR.899960
- Posterior Reversible Encephalopathy Syndrome: Incidence of Atypical Regions of Involvement and Imaging Findings, Alexander M. McKinney, James Short, Charles L. Truwit, Zeke J. McKinney, Osman S. Kozak, Karen S. SantaCruz, and Mehmet Teksam, AJR, Volume 189, Issue 4
- Pres postpartum syndrome: contribution of imaging, Sellam Soumia, Maimouna Banao, Douae Kamal, farida Laanaya, Dalal Laoudiyi, Camilia Chbani, Siham Salam, Elsevier, Journal of Neuroradiology Volume 50, Issue 2, March 2023, Pages 179-180