Αγκύλη πρόσθιας κάτω παρεγκεφαλιδικής αρτηρίας στον έσω ακουστικό πόρο: Μπορεί η μαγνητική τομογραφία να εξηγήσει τα συμπτώματα;

Γκουλιαβέρας Νικόλαος, Ψωμά Ελισάβετ, Ρουμελιώτη Σοφία, Πενταρά Ναταλία-Βαλέρια, Μπαφίτης Βασίλειος, Μαυροπούλου Ξανθίππη

Κλινική Ακτινολογίας Α.Π.Θ.
Π.Γ.Ν.Θ. ΑΧΕΠΑ

Αγκύλη πρόσθιας κάτω παρεγκεφαλιδικής αρτηρίας στον έσω ακουστικό πόρο: Μπορεί η μαγνητική τομογραφία να εξηγήσει τα συμπτώματα;

ΑΧΕΠΑ
ΠΑΝΕΠΙΣΤΗΜΙΑΚΟ ΓΕΝΙΚΟ ΝΟΣΟΚΟΜΕΙΟ ΘΕΣΣΑΛΟΝΙΚΗΣ

24ο ΠΑΝΕΛΛΗΝΙΟ ΑΚΤΙΝΟΛΟΓΙΚΟ ΣΥΝΕΔΡΙΟ

ΕΣΩ ΑΚΟΥΣΤΙΚΟΣ ΠΟΡΟΣ (IAC)

Ο έσω ακουστικός πόρος (⋀) είναι ένα οστέινο κανάλι εντός του λιθοειδούς οστού. Ξεκινά από τον οπίσθιο κρανιακό βόθρο, στην περιοχή της γεφυροπαρεγκεφαλιδικής γωνίας και ανέρχεται προσθιοπλάγια για να φτάσει στον λαβύρινθο .

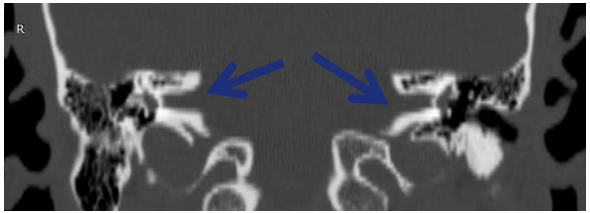

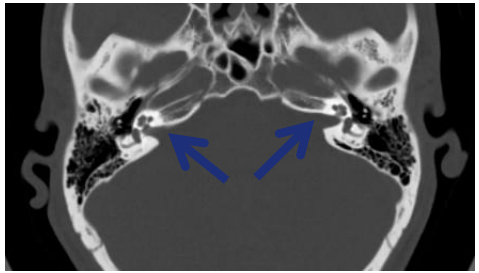

ΓΕΦΥΡΟΠΑΡΕΓΚΕΦΑΛΙΔΙΚΗ ΓΩΝΙΑ (CPA)

Τα VII (προσωπικό) και VIII (αιθουσοκοχλιακό) κρανιακά νεύρα πορεύονται εντός της γεφυροπαρεγκεφαλιδικής γωνίας και εισέρχονται στον έσω ακουστικό πόρο. Το VIII νεύρο χωρίζεται σε κοχλιακό νεύρο, που είναι υπεύθυνο για την ακοή και αιθουσαίο, που σχετίζεται με την ισορροπία.

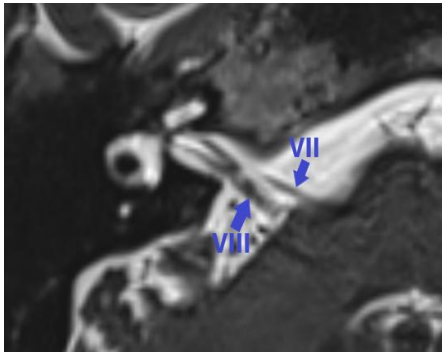

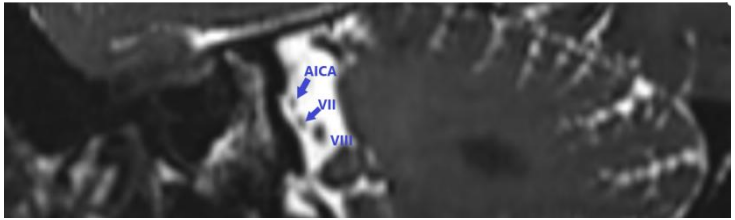

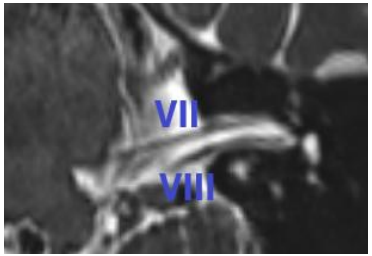

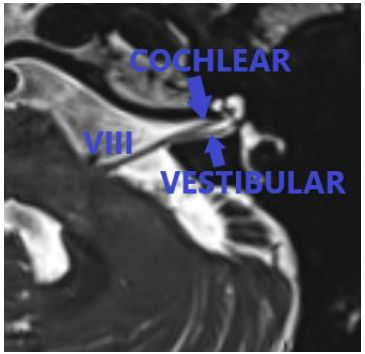

ΚΛΙΝΙΚΗ ΑΚΤΙΝΟΛΟΓΙΑΣ ΑΠΘ,
Π.Γ.Ν.Θ. ΑΧΕΠΑ
24ο ΠΑΝΕΛΛΗΝΙΟ ΑΚΤΙΝΟΛΟΓΙΚΟ ΣΥΝΕΔΡΙΟ,
ΑΘΗΝΑ 2025

Γκουλιαβέρας Νικόλαος, Ψωμά Ελισάβετ, Ρουμελιώτη Σοφία, Πενταρά Ναταλία-Βαλέρια, Μπαφίτης Βασίλειος, Μαυροπούλου Ξανθίππη

Αγκύλη πρόσθιας κάτω παρεγκεφαλιδικής αρτηρίας στον έσω ακουστικό πόρο: Μπορεί η μαγνητική τομογραφία να εξηγήσει τα συμπτώματα;

ΑΧΕΠΑ ΠΑΝΕΠΙΣΤΗΜΙΑΚΟ ΓΕΝΙΚΟ ΝΟΣΟΚΟΜΕΙΟ ΘΕΣΣΑΛΟΝΙΚΗΣ

24ο ΠΑΝΕΛΛΗΝΙΟ ΑΚΤΙΝΟΛΟΓΙΚΟ ΣΥΝΕΔΡΙΟ

ΠΡΟΣΘΙΑ ΚΑΤΩ ΠΑΡΕΓΚΕΦΑΛΙΔΙΚΗ ΑΡΤΗΡΙΑ

Η AICA εκφύεται από την βασική αρτηρία, διασχίζει την γεφυροπαρεγκεφαλιδική δεξαμενή και αρδεύει την πρόσθια περιοχή της παρεγκεφαλίδας, την πλευρική γέφυρα και μέρη του μυελού. Η πορεία της εντός της γεφυροπαρεγκεφαλιδικής γωνίας είναι εξαιρετικά μεταβλητή και διαφέρει σημαντικά μεταξύ των ατόμων.

ΤΑΞΙΝΟΜΗΣΗ CHAVDA

Η ταξινόμηση Chavda είναι μια μέθοδος κατηγοριοποίησης των αγκύλων της πρόσθιας κάτω παρεγκεφαλιδικής αρτηρίας (AICA) με βάση το πόσο βαθιά εκτείνονται στον έσω ακουστικό πόρο.

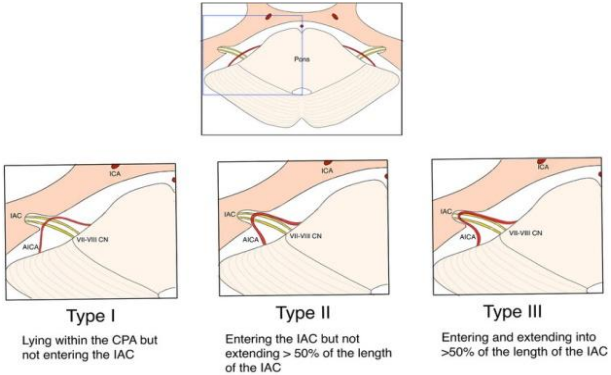

ΤΑΞΙΝΟΜΗΣΗ GORRIE

Το σύστημα ταξινόμησης Gorrie επικεντρώνεται στον βαθμό επαφής μεταξύ της αγκύλης της AICA και των VII και VIII κρανιακών νεύρων.

-Gorrie A: Αγκύλη της AICA χωρίς επαφή με τα παρακείμενα νεύρα.

-Gorrie B: Αγκύλη της AICA που πορεύεται σε γειτνίαση με τα νεύρα.

-Gorrie C: Αγκύλη της AICA που διέρχεται μεταξύ των κρανιακών νεύρων VII και VIII.

-Gorrie D: Αγκύλη της AICA που μετατοπίζει το VII ή VIII κρανιακό νεύρο.

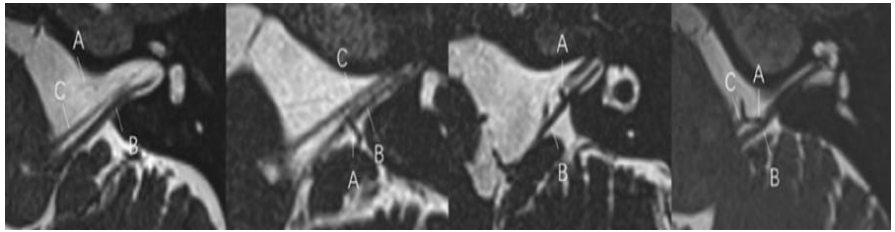

A:AICA B:VIII C:VII

ΚΛΙΝΙΚΗ ΑΚΤΙΝΟΛΟΓΙΑΣ ΑΠΘ,
Π.Γ.Ν.Θ. ΑΧΕΠΑ
24ο ΠΑΝΕΛΛΗΝΙΟ ΑΚΤΙΝΟΛΟΓΙΚΟ ΣΥΝΕΔΡΙΟ,
ΑΘΗΝΑ 2025

Γκουλιαβέρας Νικόλαος, Ψωμά Ελισάβετ, Ρουμελιώτη Σοφία, Πενταρά Ναταλία-Βαλέρια, Μπαφίτης Βασίλειος, Μαυροπούλου Ξανθίππη

Αγκύλη πρόσθιας κάτω παρεγκεφαλιδικής αρτηρίας στον έσω ακουστικό πόρο: Μπορεί η μαγνητική τομογραφία να εξηγήσει τα συμπτώματα;

ΑΧΕΠΑ
ΠΑΝΕΠΙΣΤΗΜΙΑΚΟ ΓΕΝΙΚΟ ΝΟΣΟΚΟΜΕΙΟ ΘΕΣΣΑΛΟΝΙΚΗΣ

24ο ΠΑΝΕΛΛΗΝΙΟ ΑΚΤΙΝΟΛΟΓΙΚΟ ΣΥΝΕΔΡΙΟ

50χρονος με συμπτώματα έντονων εμβοών αριστερά. Αγκύλη AICA που εισέρχεται σε μήκος >50% εντός του αριστερού έσω ακουστικού πόρου (τύπου III) χωρίς να έρχεται σε επαφή με τα VII και VIII κρανιακά νεύρα.

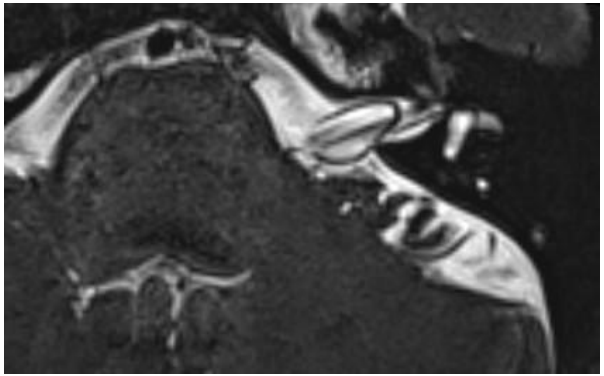

30χρονη αιτιώμενη εμβολές από ετών αριστερα. Η αγκύλη της αριστερής AICA εισέρχεται εντός του έσω ακουστικού πόρου σε μήκος <50% (τύπου II). Δεν υπάρχει επαφή με τα VII και VIII κρανιακά νεύρα.

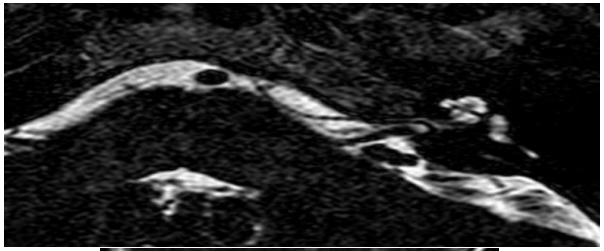

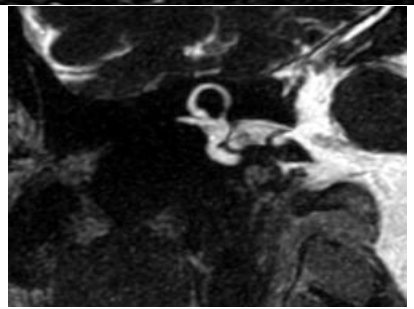

70χρονη αιτιώμενη εμβολές δεξιά. Η αγκύλη της δεξιάς AICA εισέρχεται εντός του έσω ακουστικού πόρου σε μήκος περίπου 50% (τύπου II-III) και πορεύεται μεταξύ των VII και VIII κρανιακών νεύρων σε επαφή με το VIII (Gorrie C).

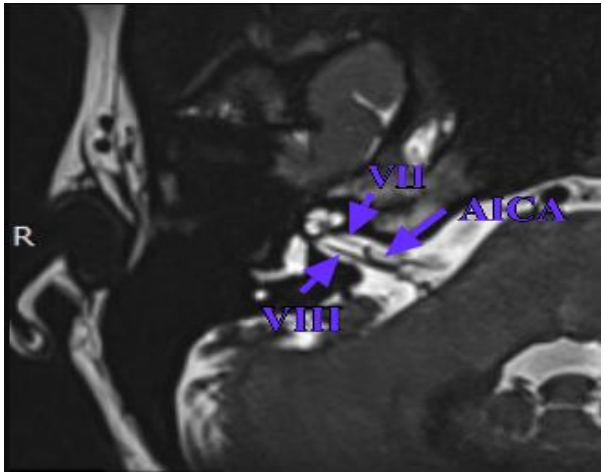

ΚΛΙΝΙΚΗ ΑΚΤΙΝΟΛΟΓΙΑΣ ΑΠΘ,
Π.Γ.Ν.Θ. ΑΧΕΠΑ
24ο ΠΑΝΕΛΛΗΝΙΟ ΑΚΤΙΝΟΛΟΓΙΚΟ ΣΥΝΕΔΡΙΟ,
ΑΘΗΝΑ 2025

Γκουλιαβέρας Νικόλαος, Ψωμά Ελισάβετ, Ρουμελιώτη Σοφία, Πενταρά Ναταλία-Βαλέρια, Μπαφίτης Βασίλειος, Μαυροπούλου Ξανθίππη

Αγκύλη πρόσθιας κάτω παρεγκεφαλιδικής αρτηρίας στον έσω ακουστικό πόρο: Μπορεί η μαγνητική τομογραφία να εξηγήσει τα συμπτώματα;

ΑΧΕΠΑ
ΠΑΝΕΠΙΣΤΗΜΙΑΚΟ ΓΕΝΙΚΟ ΝΟΣΟΚΟΜΕΙΟ ΘΕΣΣΑΛΟΝΙΚΗΣ

24ο ΠΑΝΕΛΛΗΝΙΟ ΑΚΤΙΝΟΛΟΓΙΚΟ ΣΥΝΕΔΡΙΟ

40χρονος με συμπτώματα εμβοών και αίσθημα ζάλης. Παρουσία αγκύλης AICA στην δεξιά παρεγκεφαλιδική γωνία χωρίς να εισέρχεται στον έσω ακουστικό πόρο (τύπου I) που προκαλεί παρεκτόπιση του VIII κρανιακού νεύρου (Gorrie D).

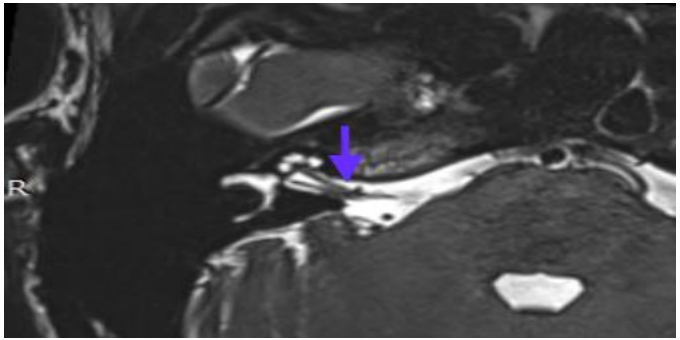

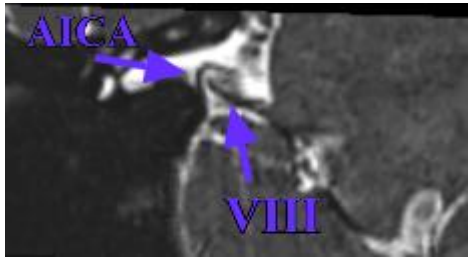

40χρονη με συμπτώματα εμβοών δεξιά. Παρουσία αγκύλης AICA αμφοτερόπλευρα σε γειτνιαση με τα VII και VIII κρανιακά νεύρα (Gorrie B) που εισέρχεται εντός του έσω ακουστικού πόρου σε ποσοστό <50% δεξιά (τύπου II) και χωρίς να εισέρχεται στον έσω ακουστικό πόρο αριστερά (τύπου I).

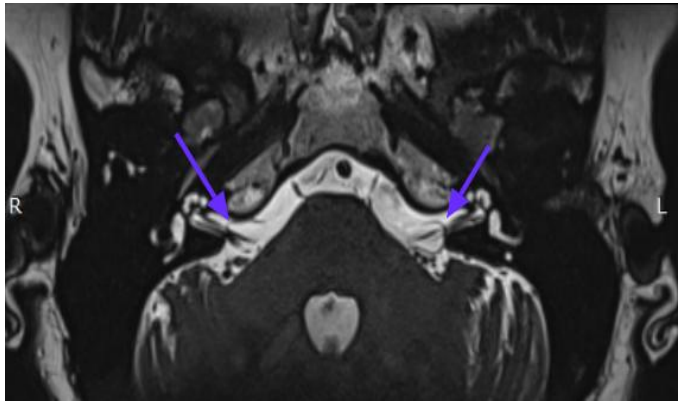

References

1. Leng, Y., Lei, P., Liu, Y., Chen, C., Xia, K., & Liu, B. (2022). Vascular loops in cerebellopontine angle in patients with unilateral idiopathic sudden sensorineural hearing loss: Evaluations by three radiological grading systems. Laryngoscope Investigative Otolaryngology, 7(5), 1532–1540. https://doi.org/10.1002/lio2.876

2. Aryal, M., Karki, S., Keshari, S., Pandey, A., Paudel, I., Pandey, A., & Pande, P. (2025). MRI assessment of anterior inferior cerebellar artery loop at the Cerebellopontine Angle in vertigo patients at a tertiary care center: A retrospective cross-sectional study. International Journal of Surgery: Global Health, 8(4). https://doi.org/10.1097/gh9.0000000000000576

3. Alameer A, Rasuli B, Le L, et al. Anterior inferior cerebellar artery loop. Reference article, Radiopaedia.org https://doi.org/10.53347/rID-151338

ΚΛΙΝΙΚΗ ΑΚΤΙΝΟΛΟΓΙΑΣ ΑΠΘ,
Π.Γ.Ν.Θ. ΑΧΕΠΑ
24ο ΠΑΝΕΛΛΗΝΙΟ ΑΚΤΙΝΟΛΟΓΙΚΟ ΣΥΝΕΔΡΙΟ,
ΑΘΗΝΑ 2025

Γκουλιαβέρας Νικόλαος, Ψωμά Ελισάβετ, Ρουμελιώτη Σοφία, Πενταρά Ναταλία-Βαλέρια, Μπαφίτης Βασίλειος, Μαυροπούλου Ξανθίππη

© Poster Template by Genigraphics® 1.800.790.4001 www.genigraphics.com