Πε.Δ.Υ.Ψ.Υ.
ΠΟΛΥΔΥΝΑΜΗ ΝΟΣΗΛΕΥΤΙΚΗ
ΜΟΝΑΔΑ ΨΥΧΙΚΗΣ ΥΓΕΙΑΣ ΑΤΤΙΚΗΣ

«Θ Ρ Ι Α Σ Ι Ο»
ΓΕΝΙΚΟ ΝΟΣΟΚΟΜΕΙΟ
ΕΛΕΥΣΙΝΑΣ

ΕΛΛΗΝΙΚΗ
ΑΚΤΙΝΟΛΟΓΙΚΗ
ΕΤΑΙΡΕΙΑ

24ο
ΠΑΝΕΛΛΗΝΙΟ
ΑΚΤΙΝΟΛΟΓΙΚΟ
ΣΥΝΕΔΡΙΟ

Χτίζοντας γέφυρες με το Μέλλον

ΕΤΕΡΟΠΛΕΥΡΗ ΥΠΕΡΤΡΟΦΙΑ ΑΡΙΣΤΕΡΟΥ ΙΝΙΑΚΟΥ ΛΟΒΟΥ – ΠΑΡΟΥΣΙΑΣΗ ΠΕΡΙΣΤΑΤΙΚΟΥ

Αγγελοπούλου Β.[1], Παπανδρέου Ε, [1],
Τριανταφύλλου Ε. [1], Μοναστηριώτης Β.[2]

1: Ακτινοδιαγνωστικό τμήμα, ΓΝΕ Θριάσιο
2: Ακτινοδιαγνωστικό τμήμα, Πολυδύναμη Νοσηλευτική Μονάδα Ψυχικής Υγείας Αττικής (ΠΝΜΨΥΑ)

ΕΙΣΑΓΩΓΗ

Η ασυμμετρία των εγκεφαλικών ημισφαιρίων σε ανατομικό ή σε λειτουργικό επίπεδο και η προοδευτική εξέλιξή τους παράλληλα με την ανάπτυξη του οργανισμού είναι αντικείμενο χρόνιων ερευνών.

Μία εξ αυτών είναι και η ασυμμετρία των ινιακών λοβών (γνωστή και ως occipital lobe petalia). Είναι μια σχετικά σπάνια ανατομική παραλλαγή με υπεροχή συνήθως του αριστερού ινιακού λοβού που τυπικά συνδυάζεται με υποπλασία του σύστοιχου εγκάρσιου φλεβώδους κόλπου και υπερτροφία του ετερόπλευρου μετωπιαίου λοβού.

Αν και συχνά αποτελεί τυχαίο εύρημα στους απεικονιστικούς ελέγχους, τις τελευταίες δεκαετίες έχουν υπάρξει μελέτες που τη συσχετίζουν με διάφορα ψυχιατρικά νοσήματα, όπως σχιζοφρένεια, μείζονα κατάθλιψη και διπολική διαταραχή.

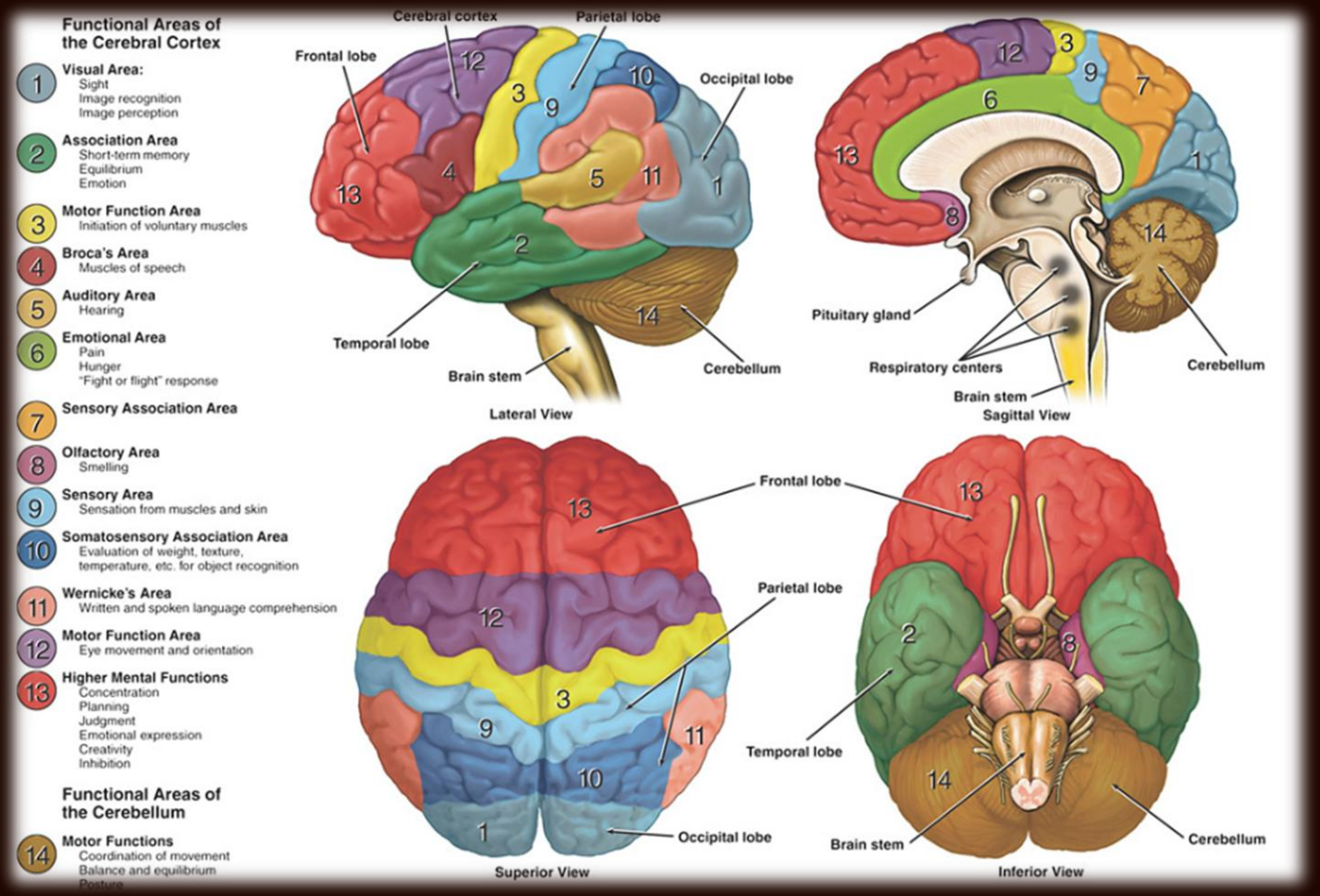

Normal brain (symmetry) & functional areas

https://dana.org/resources/neuroanatomy-the-basics/

ΕΚΠΑΙΔΕΥΤΙΚΟΙ ΣΤΟΧΟΙ

Η παρουσία μια σπάνιας ανατομικής παραλλαγής του εγκεφάλου.

ΠΑΡΟΥΣΙΑΣΗ ΠΕΡΙΣΤΑΤΙΚΟΥ

Γυναίκα, 84 ετών, νοσηλευόμενη στην Π.Ν.Μ.Ψ.Υ.Α.
Ιστορικό: παραληρηματικού τύπου ιδεολογία και πιθανή ανοϊκή συνδρομή

→ ΥΤ εγκεφάλου για διερεύνηση υποκείμενης οργανικότητας.

Δεν διακρίθηκε σαφής παρεγχυματική αλλοίωση ή παθολογική εστία πρόσληψης του σκιαγραφικού μέσου.
Ως τυχαίο εύρημα παρατηρήθηκε ασύμμετρη απεικόνιση του αριστερού ινιακού λοβού με μια υπέρμετρη κάμψη προς τα δεξιά.

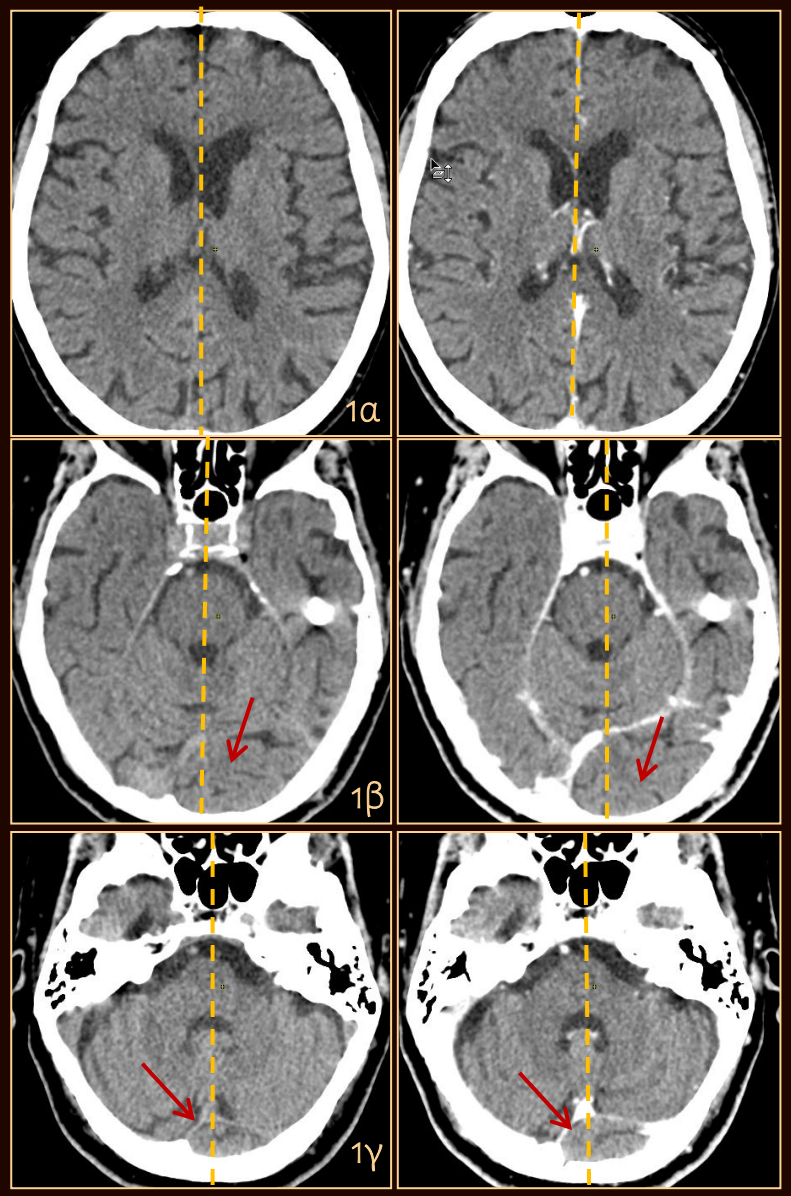

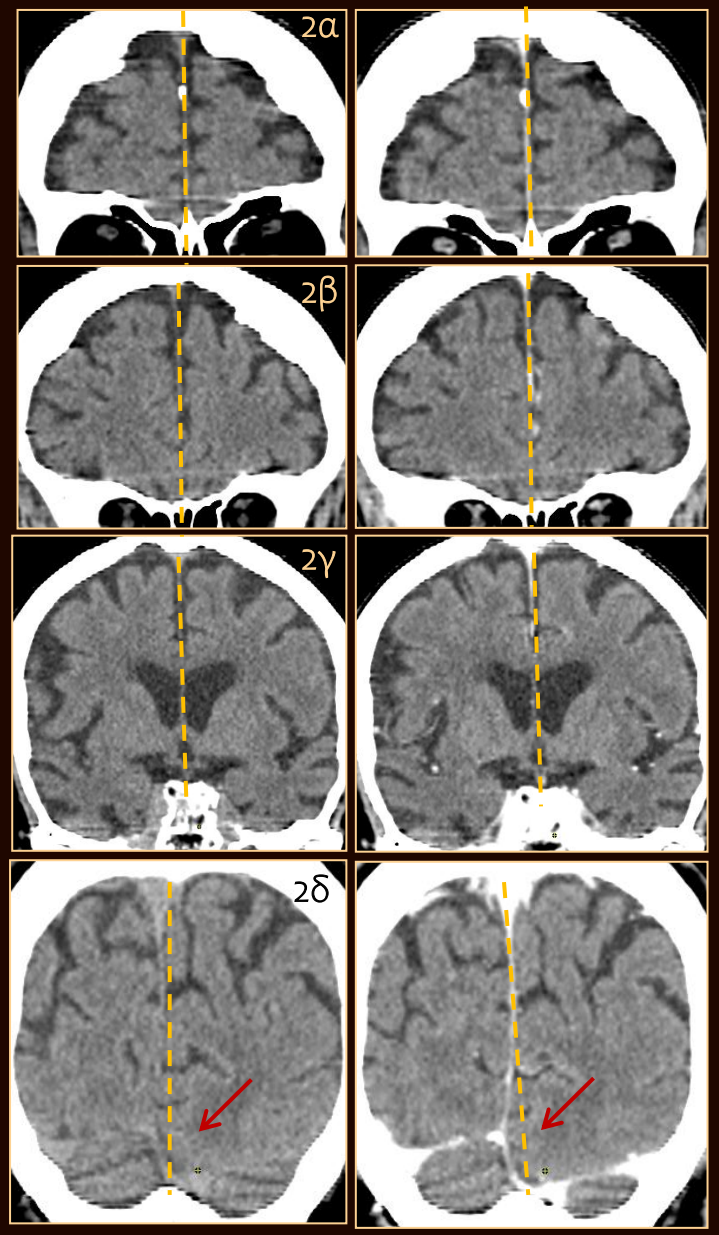

Εικ. 1α – 1γ: εγκάρσιες τομές ΥΤ &
Εικ. 2α – 2δ: στεφανιαίες ανασυνθέσεις ΥΤ
(δεξιά: με ενδοφλέβια σκιαγραφική ουσία & αριστερά χωρίς)
→ 1β & 1γ: φαίνεται η ασύμμετρη απεικόνιση του αριστερού ινιακού λοβού με μια υπέρμετρη κάμψη προς τα δεξιά (κόκκινο βέλος), υπερβαίνοντας τη μέση γραμμή (κίτρινη διακεκομμένη γραμμή) → 2δ φαίνεται η ασυμμετρία των ινιακών λοβών με υπέρμετρη κάμψη του αριστερού, ο οποίος διαπερνά τη μέση γραμμή, χωρίς συνοδό ασυμμετρία μετωπιαία (2α, 2β).

ΠΑΡΟΥΣΙΑΣΗ ΠΕΡΙΣΤΑΤΙΚΟΥ

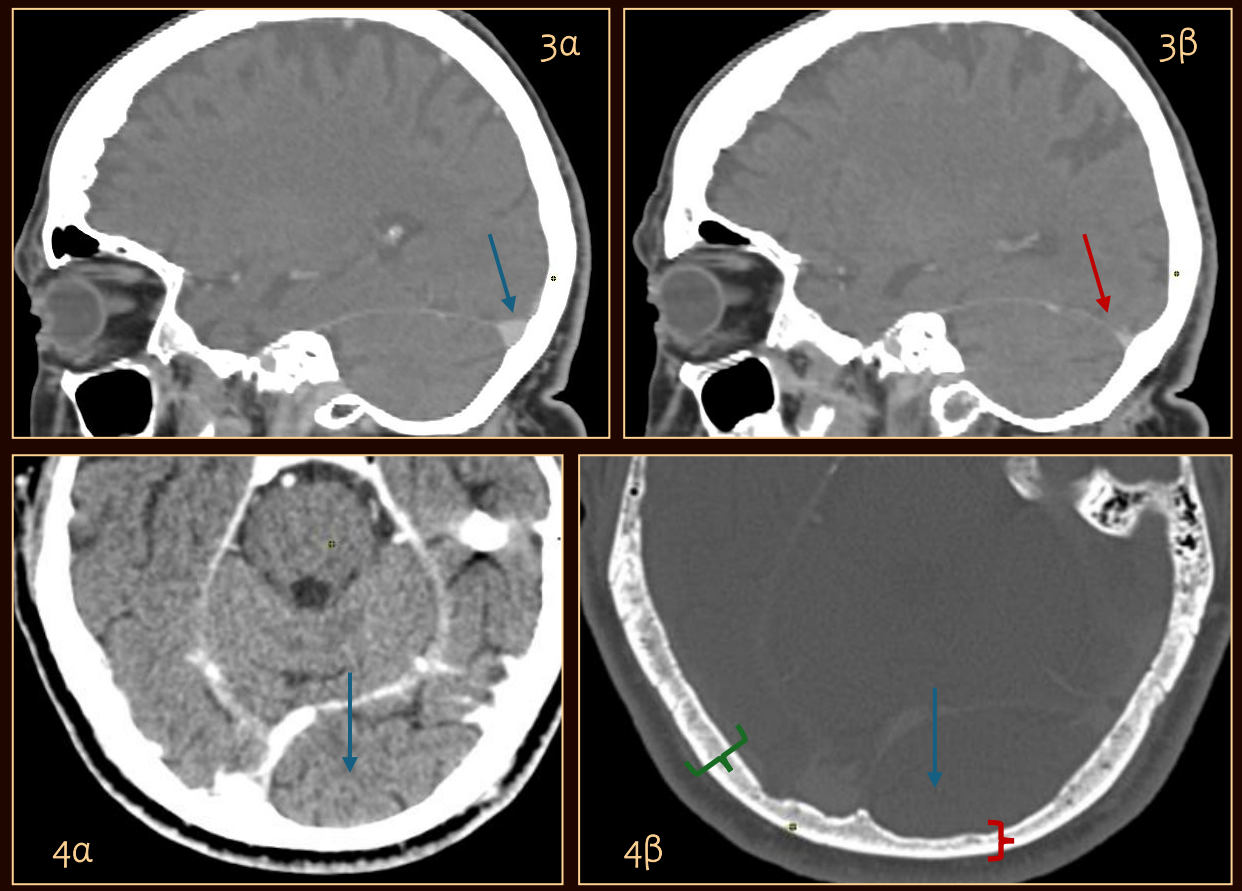

Εικ. 3: (παρα-)οβελιαία ανασύνθεση ΥΤ+ivc – 3α: δεξιός εγκάρσιος φλεβώδης κόλπος (φυσιολογικός), 3β: αριστερός εγκάρσιος κόλπος (υποπλαστικός)

Εικ. 4: εγκάρσιες τομές ΥΤ – 4α ivc, 4β οστικό παράθυρο – σημειώνεται ήπια λέπτυνση του οστού (κόκκινη αγκύλη) αντιστοίχως του υπερτροφικού αριστερού λοβού (μπλε βέλος)

Ενδεικτική βιβλιογραφία:

1. Petalia – Radiopedia, https://radiopaedia.org/articles/petalia - Last revised on 21 Sep 2025
2. K. Fullard et al., Clinical study - Is occipital bending a structural biomarker of risk for depression and sensitivity to treatment? Journal of Clinical Neuroscience, 63 (2019) 55–61 https://doi.org/10.1016/j.jocn.2019.02.007
3. E.Y.Arsava et al., Occipital petalia as a predictive imaging sign for transverse sinus dominance, Neurological Research, https://doi.org/10.1080/01616412.2018.1560643
4. R.C. Vannucci, et al., Cerebral asymmetry during development using linear measures from MRI, Early Human Development 139 (2019) 104853 https://doi.org/10.1016/j.earlhumdev.2019.104853