ΕΛΛΗΝΙΚΗ ΑΚΤΙΝΟΛΟΓΙΚΗ ΕΤΑΙΡΕΙΑ
24ο ΠΑΝΕΛΛΗΝΙΟ ΑΚΤΙΝΟΛΟΓΙΚΟ ΣΥΝΕΔΡΙΟ

Εγκεφαλικά Αποστήματα στη Μαγνητική Τομογραφία

Γούδας Τ. [1] , Αντωνίου Α. [1] , Σκούπρα Κ. [1] , Μάρκου Γ. [1] , Βουτσινάς Ε.[1] , Λευκός Π. [1] , Κόγια Κ. [1]
[1]Ακτινολογικό Εργαστήριο, Γενικό Νοσοκομείο Βόλου «Αχιλλοπούλειο»

Εισαγωγή

Ως εγκεφαλικό απόστημα ορίζεται η εστιακή λοίμωξη εντός του εγκεφαλικού παρεγχύματος, η οποία τυπικά χαρακτηρίζεται από την παρουσία αγγειοβριθούς κάψας στην περιφέρεια και συχνά πύου στο εσωτερικό της(1). Οι χωροκατακτητικές αυτές βλάβες άρχονται με τη μορφή της εστιακής εγκεφαλίτιδας προερχόμενης από λοιμώξεις κεφαλής-τραχήλου, συχνότερα των ώτων και της στοματικής κοιλότητας, αιματογενώς από συγγενείς καρδιοπάθειες, καθώς και από τραύμα ή χειρουργείο(2). Κλινικά εμφανίζονται με πυρετό, εστιακή νευρολογική σημειολογία και κεφαλαλγία, με την τελευταία να απαντάται συνηθέστερα σε πάνω από 2/3 των ασθενών, ενώ άλλα σπανιότερα συμπτώματα αποτελούν η ναυτία, η επιληψία, τα σημεία μηνιγγισμού και το έλλειμμα κρανιακών νεύρων(3). Η απεικονιστική διερεύνηση κατέχει καθοριστικό ρόλο στη διάγνωση των εγκεφαλικών αποστημάτων, αλλά και στη διαφοροδιάγνωση τους από παθολογίες με συναφή εικόνα όπως οι κυστικοί όγκοι εγκεφάλου(4).

Σκοπός

Η παρουσίαση αποσκοπεί στην ανάδειξη των απεικονιστικών ευρημάτων των εγκεφαλικών αποστημάτων.

Υλικό

Αναλύεται η μαγνητική τομογραφία εγκεφάλου δύο ασθενών με αποστήματα εγκεφάλου, ο πρώτος εξ' αυτών με ιστορικό γλοιοβλαστώματος.

1ο Περιστατικό: Άρρεν 61 ετών με αιμωδίες και επηρεασμένη κινητικότητα αριστερού άνω άκρου προοδευτικά από εβδομάδων προσέρχεται στο τμήμα επειγόντων περιστατικών. Η αξονική τομογραφία αναδεικνύει χωροκατακτητική υπόπυκνη αλλοίωση ετερογενούς σύστασης. Από τη μαγνητική τομογραφία στην T1w ακολουθία σημειώνεται δακτυλιοειδής πρόσληψη σκιαγραφικού με συμπαγή στοιχεία εσωτερικά. Πέραν αυτών, εσωτερικά της βλάβης στην T2w παρατηρείται αυξημένης έντασης σήμα, ενώ στην DWI δεν περιορίζεται η διάχυση, με τη διάγνωση να είναι υπέρ κυστικού όγκου(5).

T1w ivc **T2w**

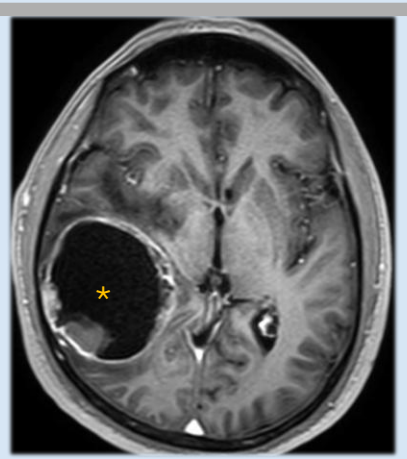

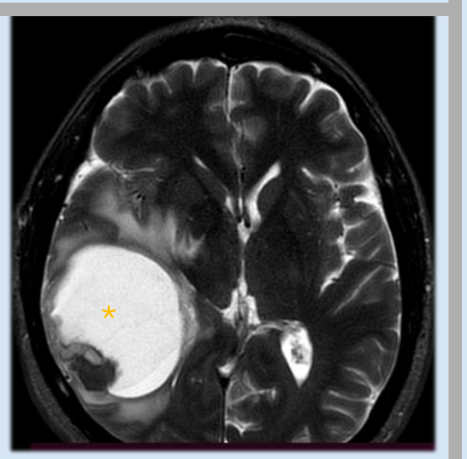

DWI

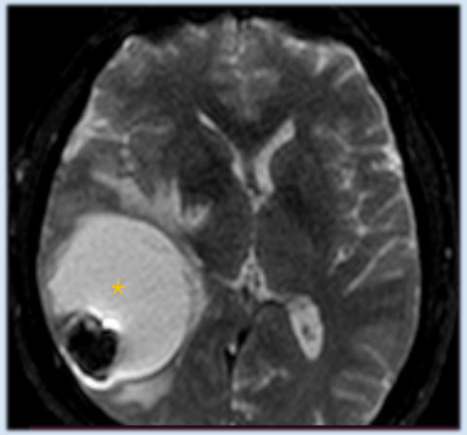

Εγκεφαλικά Αποστήματα στη Μαγνητική Τομογραφία

Γούδας Τ. [1] , Αντωνίου Α. [1] , Σκούπρα Κ. [1] , Μάρκου Γ. [1] , Βουτσινάς Ε.[1] , Λευκός Π. [1] , Κόγια Κ. [1]
[1]Ακτινολογικό Εργαστήριο, Γενικό Νοσοκομείο Βόλου «Αχιλλοπούλειο»

Υλικό

1ο Περιστατικό: Συνέχεια

Διενεργείται χειρουργική εκτομή του κυστικού όγκου και εισαγωγή στη Μ.Ε.Θ. Εντός είκοσι ημερών παρουσιάζεται εμπύρετο και σήψη με εργαστηριακά που περιλαμβάνουν Ε.Ν.Υ. ενδεικτικό λοίμωξης Κ.Ν.Σ. Η μαγνητική τομογραφία εγκεφάλου χαρακτηρίζεται στην T1w με σκιαγραφικό από ενίσχυση της περιοχής εκτομής και των φλοϊκών χώρων δακτυλιοειδώς ως επί αποστηματοποίησης, αλλά και του παρεγχύματος διάχυτα ως επί πολλαπλών μικροαποστημάτων. Άλλα ευρήματα περιλαμβάνουν πνευμεγκέφαλο, αεροκοιλία και υποσκληρίδιο ύγρωμα. Τέλος περιγράφεται περιορισμός διάχυσης με υψηλό σήμα σε DWI, συμβατό με τα ανωτέρω ευρήματα [5].

T1w ivc

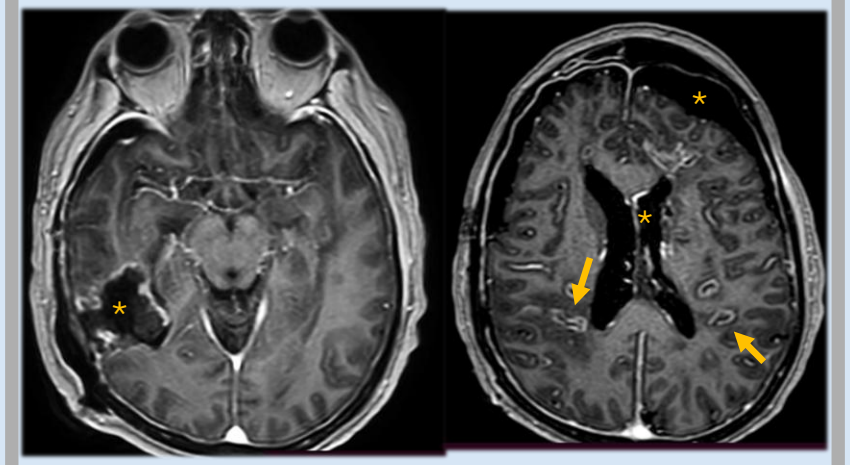

3D FLAIR

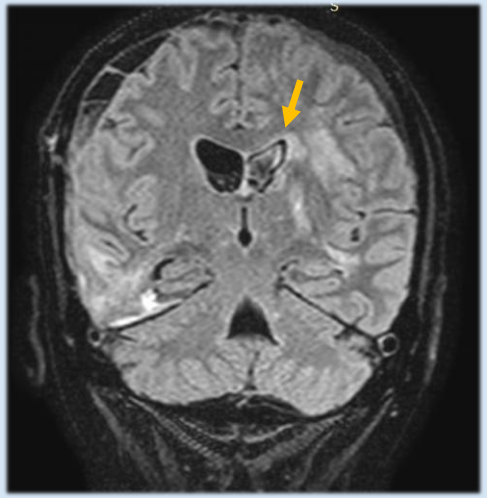

T2W

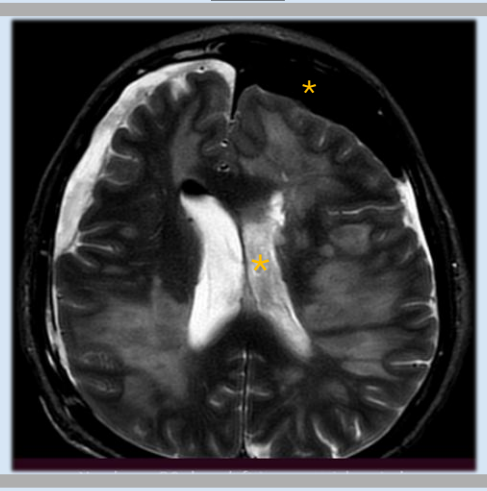

DWI

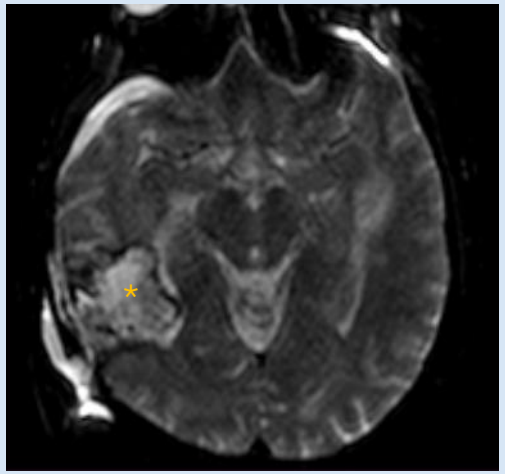

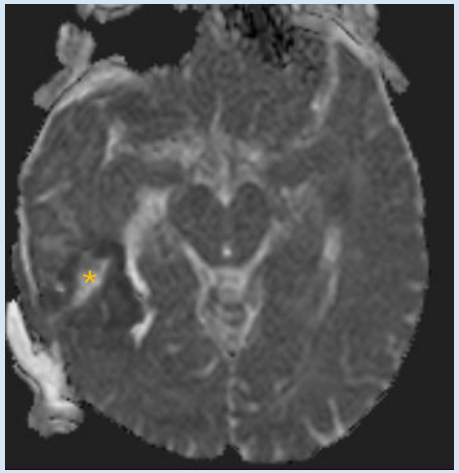

Εγκεφαλικά Αποστήματα στη Μαγνητική Τομογραφία

Γούδας Τ. [1] , Αντωνίου Α. [1] , Σκούπρα Κ. [1] , Μάρκου Γ. [1] , Βουτσινάς Ε.[1] , Λευκός Π. [1] , Κόγια Κ. [1]
[1]Ακτινολογικό Εργαστήριο, Γενικό Νοσοκομείο Βόλου «Αχιλλοπούλειο»

Υλικό

2ο Περιστατικό: Θήλυ 72 ετών με εμπύρετο, αφασία εκπομπής και αυξημένους δείκτες φλεγμονής προσέρχεται στο τμήμα επειγόντων περιστατικών. Από την MRI ανευρίσκονται στην ακολουθία T1w με σκιαγραφικό αλλοιώσεις χαμηλής έντασης εσωτερικά με υψηλής έντασης τοίχωμα που προσλαμβάνουν σκιαγραφικό δακτυλιοειδώς, οίδημα πέριξ αυτών και κοιλιίτιδα. Στην T2w οι βλάβες περιγράφονται με κεντρική νέκρωση και τοίχωμα χαμηλής έντασης σήματος, ενώ η DWI παρουσιάζει περιορισμό της διάχυσης με υψηλό σήμα στο εσωτερικό τους και χαμηλό ADC. Μετά την έγχυση του σκιαγραφικού τα ευρήματα αποδόθηκαν σε εγκεφαλικό απόστημα [5].

T1w ivc

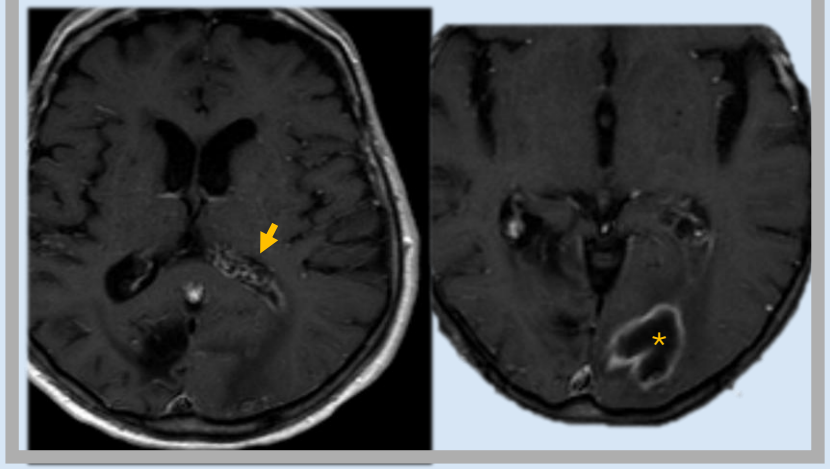

T2W

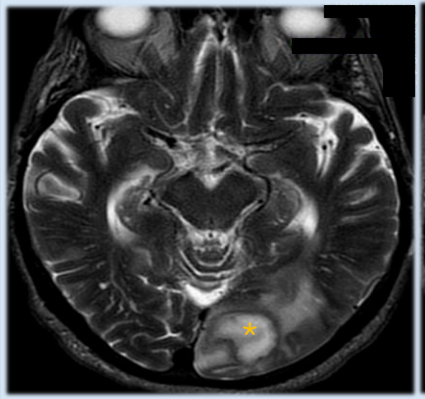

3D FLAIR

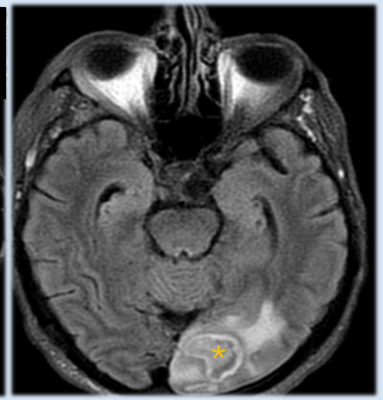

DWI

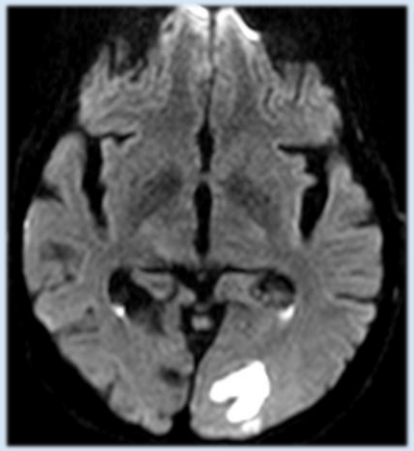

ADC

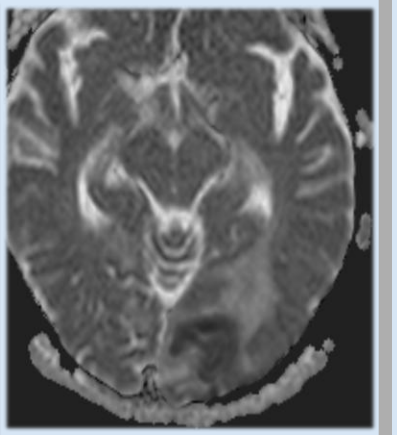

Σύνοψη

Συνοψίζοντας, τα αποστήματα εγκεφάλου αποτελούν μία απειλητική για τη ζωή λοίμωξη του ΚΝΣ και ο ρόλος της μαγνητικής τομογραφίας στην διάγνωση τους κρίνεται σημαντικός. Τα χαρακτηριστικά τους σημεία στην MRI είναι η δακτυλιοειδής πρόσληψη σκιαγραφικού από την αγγειοβριθή κάψα και το περιεστιακό οίδημα. Ο περιορισμός της διάχυσης που παρατηρείται αποδίδεται με υψηλό σήμα στην DWI ακολουθία και χαμηλό ADC. Το τελευταίο δύναται να συντελέσει στη διαφοροδιάγνωση των πυογόνων αποστημάτων από τους κυστικούς όγκους εγκεφάλου, οι περισσότεροι εκ των οποίων δεν εμφανίζουν περιορισμό της διάχυσης και περιγράφονται στην MRI με χαμηλό σήμα στην DWI και υψηλό ADC [5].

Βιβλιογραφία

1) *Choucha A, De Simone M et al. Brain Abscess Mimicking Brain Tumors: A Systematic Review of Individual Patient's Data. Asian J Neurosurg. 2025 doi: 10.1055/s-0045-1802623. PMID: 40485794*

2) *Bodilsen et al. European society of Clinical Microbiology and Infectious Diseases guidelines on diagnosis and treatment of brain abscess in children and adults, Clinical Microbiology and Infection 2024*

3) *Hall, W. A. et al. Brain abscess. StatPearls 2024*

4) *Gaillard F, Sharma R, Le L, et al. Cerebral ring enhancing lesions differential diagnosis. Reference article, Radiopaedia.org*

5) *Kim YJ, Chang KH et al. Brain abscess and necrotic or cystic brain tumor: discrimination with signal intensity on diffusion-weighted MR imaging. AJR Am J Roentgenol. 1998 doi: 10.2214/ajr.171.6.9843275. PMID: 9843275.*