Σπάνιο περιστατικό γερμινώματος διπλής εντόπισης

<u>Πέτρος Κουμπής</u> [1] ***,Μαρία Βεατρίκη Χριστοδούλου*** [1]***, Αναστασία Ζήκου*** [1]

[1]***Εργαστήριο Κλινικής Ακτινολογίας και Απεικόνισης Πανεπιστημιακού Γενικού Νοσοκομείου Ιωαννίνων***

Εκπαιδευτικοί στόχοι

- Παρουσίαση των απεικονιστικών ευρημάτων του γερμινώματος διπλής εντόπισης
- Η συμβολή της MRI απεικόνισης στην διάγνωση του γερμινώματος.

Περιστατικό

- Ασθενής 18 ετών προσήλθε με διαταραχές όρασης στο τμήμα επειγόντων.
- Διαπιστώθηκε οίδημα οπτικών θηλών αμφοτερόπλευρα ως σημείο ενδοκράνιας υπέρτασης.
- Πραγματοποιήθηκε επείγουσα Αξονική Τομογραφία (CT) χωρίς την ενδοφλέβιο χορήγηση σκιαγραφικού μέσου

Ευρήματα Αξονικής Τομογραφίας (CT)

CT : στην επίφυση απεικονίζεται ωοειδής αλλοίωση που φέρει τιτανώσεις (βέλος).

Ευρήματα Μαγνητικής Τομογραφίας (MRI)

Ακολούθησε MRI, η οποία επιβεβαίωσε την παρουσία χωροκατακτητικής εξεργασίας στην επίφυση, με αλλοιώσεις μικροκυστικές με υδρο-υδρικά επίπεδα που αντιστοιχούν σε αιμορραγικά στοιχεία σε υποξύ και χρόνιο στάδιο (βέλος).

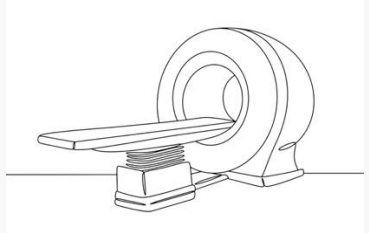

Ευρήματα Μαγνητικής Τομογραφίας (MRI)

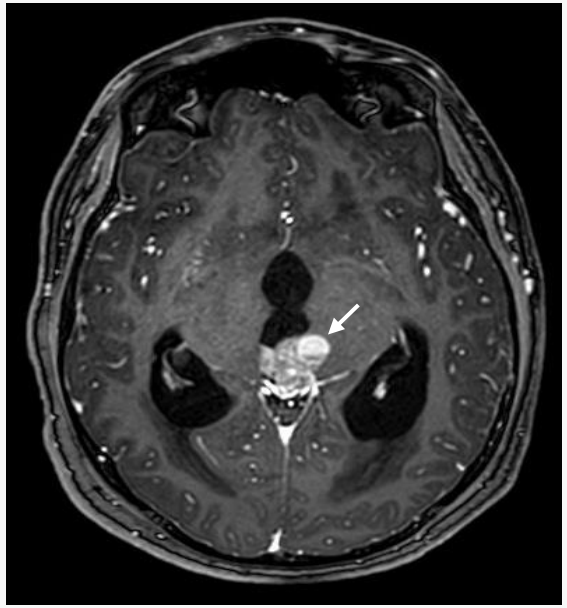

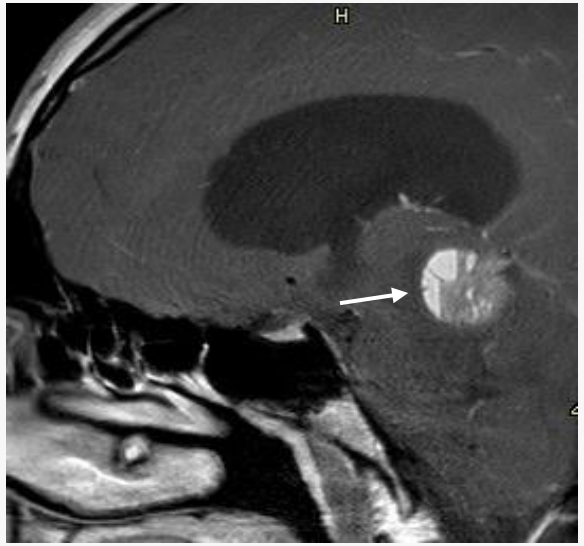

Μετά την iv χορήγηση σκιαγραφικού μέσου παρατηρήθηκε ανομοιογενής εμπλουτισμός αυτής, με ανάδειξη υγροϋγρικών επιπέδων (λευκά βέλη) και αυξημένη αιμάτωση με τη τεχνική T2* Perfusion
Η αλλοίωση ασκεί πιεστικά φαινόμενα στο τετράδυμο πέταλο και στον μεσεγκέφαλο, αποφράσει τον υδραγωγό του Sylvius προκαλώντας υδροκέφαλο με τριοκοιλιακή διάταση και συνοδό διεπενδυματική εξοίδηση του ΕΝΥ.

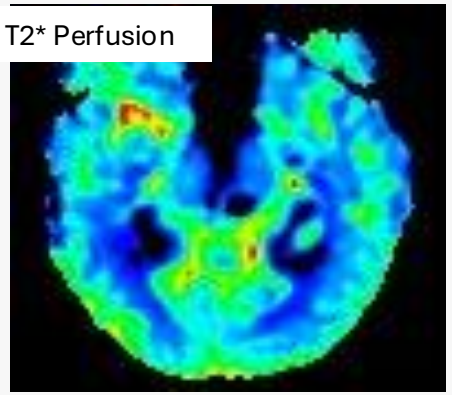

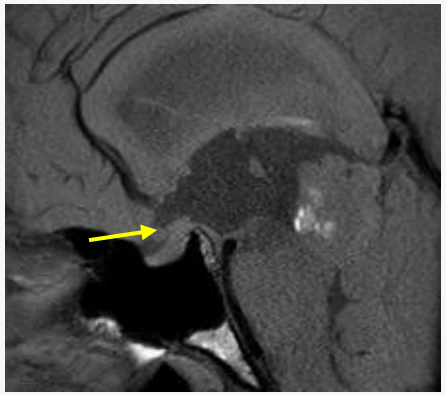

Επιπέδωση του εδάφους της τρίτης κοιλίας, περιορισμό της εύρους της υπερεφιππιακής δεξαμενής και κάθοδο των μαστίων

Εμπλουτιζόμενος ιστός απεικονίζεται στην ανατομική θέση του κολπώματος χοάνης στο κατωφερέστερο και πρόσθιο τμήμα του εδάφους της τρίτης κοιλίας (κίτρινα βέλη).

Ακολούθησαν εργαστηριακοί έλεγχοι, τόσο στο περιφερικό αίμα όσο και στο ΕΝΥ που έδειξαν αυξημένες τιμές β-χοριακής γοναδοτροπίνης, που επιβεβαιώνουν την απεικονιστική διάγνωση.

Τα γερμινώματα:

- συναντώνται συχνότερα σε ηλικίες < 20 ετών
- είναι ο συχνότερος όγκος της επίφυσης σε ποσοστό 50%

Η MRI αποτελεί απεικονιστική εξέταση εκλογής