PHACE σύνδρομο: Απεικονιστικά ευρήματα με MRI

<u>Πέτρος Κουμπής</u> [1], Μαρία Βεατρίκη Χριστοδούλου [1] , Αναστασία Ζήκου [1]

[1]Εργαστήριο Κλινικής Ακτινολογίας και Απεικόνισης Πανεπιστημιακού Γενικού Νοσοκομείου Ιωαννίνων

Εκπαιδευτικοί στόχοι

- Η παρουσίαση των απεικονιστικών ευρημάτων του συνδρόμου PHACE
- Η συμβολή της MRI απεικόνισης στην διάγνωση του συνδρόμου.

Περιστατικό

Κορίτσι 15 ετών με συγγενή στραβισμό δεξιού οφθαλμού προσέρχεται για την διενέργεια MRI Εγκεφάλου – Οφθαλμικών κόγχων στα πλαίσια προεγχειρητικού ελέγχου.

Η εξεταζόμενη φέρει αιμαγγείωμα στην δεξιά παρειά.

ΕΥΡΗΜΑΤΑ MRI

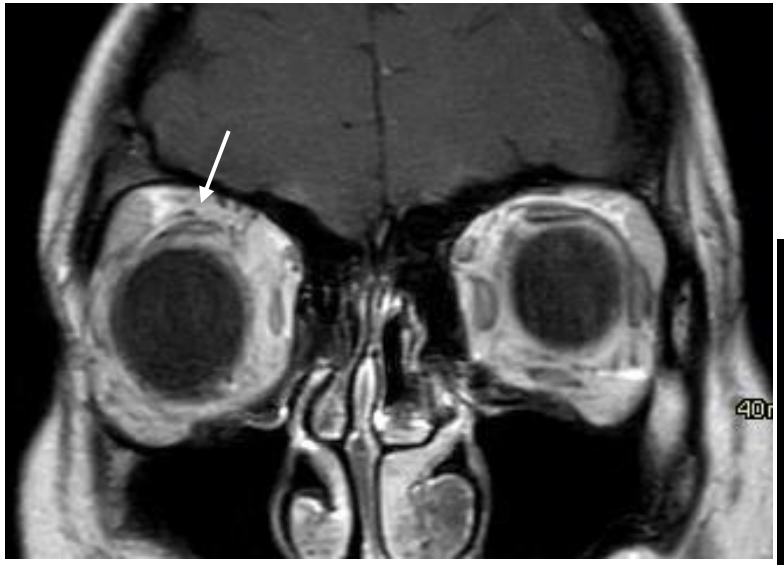

Ατροφία του ΔΕ άνω ορθού μυός και μικρότερου βαθμού του ΔΕ ανελκτήρα του βλεφάρου μυός (λευκό βέλος).

Σε μικρότερο βαθμό παρατηρήθηκε ατροφία και των λοιπών οφθαλμοκινητικών μυών του ΔΕ οφθαλμού, ενώ δίδεται η εντύπωση αποκλίνοντος στραβισμού του ΔΕ οφθαλμικού βολβού-φακού (μαύρο βέλος).

ΕΥΡΗΜΑΤΑ MRI

Υποπλασία του δεξιού παρεγκεφαλιδικού ημισφαιρίου (μαύρα βέλη).

Υποπλαστική απεικόνιση της γέφυρας και του μεσεγκεφάλου σύστοιχα (λευκά βέλη).

Οι διαταραχές στους οφθαλμοκινητικούς μύες, η παρουσία αιμαγγειώματος και η υποπλασία της παρεγκεφαλίδας θέτουν στη διάγνωση το σύνδρομο PHACE .

Το σύνδρομο PHACE ανήκει στην οντότητα των φακωματώσεων.

Συχνά οι ασθενείς εμφανίζουν:

- Δυσπλασίες του οπισθίου κρανιακού βόθρου
- Αιμαγγειώματα
- Αρτηριακές δυσπλασίες
- Στένωση του ισθμού της αορτής
- Καρδιακές και οφθαλμικές ανωμαλίες

Το σύνδρομο PHACE είναι 9 φορές πιο συχνό σε γυναίκες.