ΕΝΔΙΑΦΕΡΟΥΣΑ ΠΕΡΙΠΤΩΣΗ ΑΜΦΟΤΕΡΟΠΛΕΥΡΟΥ ΘΑΛΑΜΙΚΟΥ ΕΜΦΡΑΚΤΟΥ ΣΕ ΣΥΜΠΤΩΜΑΤΙΚΟ ΑΣΘΕΝΗ.

Αμανατίδου Σοφία[1] , Νικολαϊδου Ευαγγελία[2] Τσιφτσή Παλμύρα[3], Πουρσανίδης Πάρης[1].

1.Ακτινολογικό Τμήμα Γ.Ν. ΚΟΜΟΤΗΝΗΣ «ΣΙΣΜΑΝΟΓΛΕΙΟ»

2.Ακτινολογικό Τμήμα Γ.Ν. ΞΑΝΘΗΣ

3.Τομέας Νευρολόγιας Γ.Ν. Κομοτηνής «ΣΙΣΜΑΝΟΓΛΕΙΟ»

24ο Πανελλήνιο Ακτινολογικό Συνέδριο 11-14 Δεκεμβρίου 2025

Εκπαιδευτικοί στόχοι

- Η αμφοτερόπλευρη εγκατάσταση θαλαμικών εμφράκτων είναι εξαιρετικά σπάνια, αποτελώντας μόλις το 0,4-0,6% των πρωτοεμφανιζόμενων ισχαιμικών αγγειακών εγκεφαλικών επεισοδίων.
- Κατατάσσονται σε έμφρακτα της οπίσθιας κυκλοφορίας που προκαλούνται από την απόφραξη της αρτηρίας του Percheron.
- Στόχος της εργασίας είναι η έγκαιρη αναγνώριση των σημείων ισχαιμίας στους θαλάμους με την Αξονική Τομογραφία Εγκεφάλου που είναι και η πρώτη μέθοδος κατά τη διερεύνηση ασθενών με συμπτώματα αγγειακού εγκεφαλικού επεισοδίου.

Υλικό

- Μία 89 ασθενής με ατομικό ιστορικό αρτηριακής υπέρτασης μεταφέρθηκε από τους οικείους της στο ΤΕΠ λόγω έκπτωσης επιπέδου συνείδησης από 24ώρου. Κατά την άφιξη της η ασθενής ήταν απύρετη (36,8^{o} C), είχε σφυγμό 80 παλμούς ανά λεπτό και η αρτηριακή πίεση ήταν 150/90 mm Hg.
- Η εξέταση του αναπνευστικού συστήματος και της κοιλίας δεν αποκάλυψε καμία παθολογία. Η εξέταση του κεντρικού νευρικού συστήματος έδειξε απώλεια μνήμης, σύγχυση και κινητικές διαταραχές.
- Στην αξονική τομογραφία του εγκεφάλου διαπιστώθηκε υπόπυκνη απεικόνιση των θαλάμων άμφω, μεγαλύτερη σε έκταση ΔΕ, ενδεικτικά ευρήματα οξέων ισχαιμικών εμφράκτων στους θαλάμους σε περιοχή άρδευσης της αρτηρίας του Percheron.

ΑΠΕΙΚΟΝΙΣΤΙΚΑ ΕΥΡΗΜΑΤΑ CT

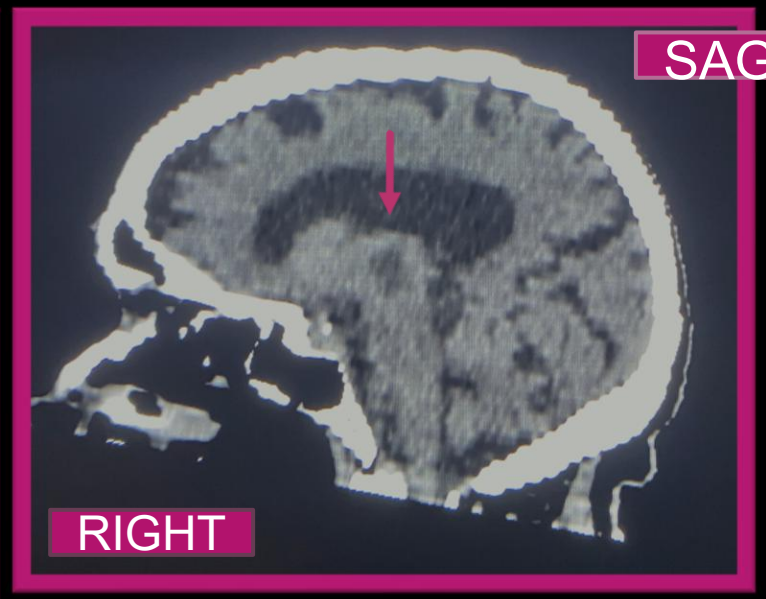

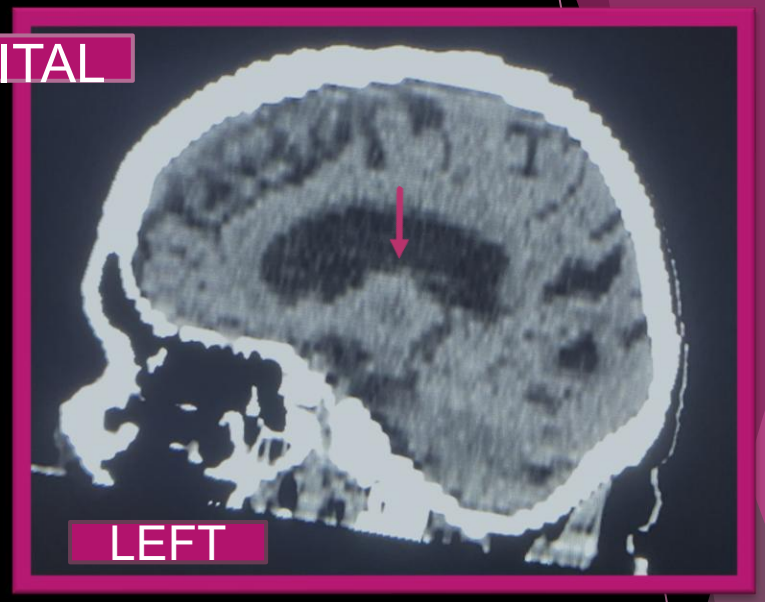

Σημειώνεται υπόπυκνη απεικόνιση των θαλάμων άμφω, ως επί εικόνας αμφοτερόπλευρου θαλαμικού εμφράκτου σε περιοχή άρδευσης της αρτηρίας του Percheron.

Στην ασθενή μας χορηγήθηκε αντιαιμοπεταλιακή αγωγή, τα συμπτώματα βελτιώθηκαν και πήρε εξιτήριο μετά από πέντε ημέρες εισαγωγής.

Συζήτηση:

- Η αρτηρία του Percheron περιγράφηκε για πρώτη φορά το 1973 από τον Γάλλο ιατρικό επιστήμονα Gerard Perchron, είναι μια σπάνια ανατομική παραλλαγή στην αγγείωση του εγκεφάλου, η οποία προκύπτει από το τμήμα P1 της οπίσθιας εγκεφαλικής αρτηρίας (PCA) για να τροφοδοτήσει και τις δύο πλευρές του θαλάμου. Η απόφραξη της ευθύνεται για το αμφοτερόπλευρο θαλαμικό έμφρακτο.
- Τα συμπτώματα της αρτηρίας του εμφράγματος Percheron περιλαμβάνουν απώλεια μνήμης, αλλοιωμένη συνείδηση, κάθετη παράλυση βλέμματος, ημιπληγία, κινητικές διαταραχές και παρεγκεφαλιδική αταξία.

Συμπέρασμα:

- Το ισχαιμικό εγκεφαλικό επεισόδιο που προκαλείται από την απόφραξη της αρτηρίας του Percheron είναι ένας σπάνιος τύπος ισχαιμικού εγκεφαλικού επεισοδίου με ποικίλη συμπτωματολογία. Η αναγνώριση των σημείων ισχαιμίας στους θαλάμους με τη χρήση της αξονικής τομογραφίας συμβάλει σημαντικά στην έγκαιρη και ακριβή διάγνωση με επακόλουθο την άμεση και αποτελεσματική θεραπευτική αντιμετώπιση της ασθενούς.