Πλεονεκτήματα και Μειονεκτήματα της Τεχνητής Νοημοσύνης (AI) στην Αξιολόγηση Ενδοκρανιακών Όγκων

Δ. Ψιλοπούλου, Γ. Αναστασιάδης, Μ. Πελεχρίνη, Β. Κ. Κατσαρός
Τμήμα Νεότερων Απεικονιστικών Μεθόδων, Μονάδα Απεικόνισης Μαγνητικού Συντονισμού, Γ.Α.Ο.Ν.Α. «Ο ΑΓΙΟΣ ΣΑΒΒΑΣ»

Σκοπός

Στην σημερινή εποχή των ταχέων τεχνολογικών εξελίξεων, η AI, μέσω των προτύπων αναγνώρισης δεδομένων και εικόνων, προσφέρει ιδιαίτερα προηγμένα εργαλεία και αναδεικνύεται ως καινοτόμος τάση στον τομέα της σύγχρονης απεικόνισης.

Σκοπός της εργασίας αποτελεί η ανάδειξη των πλεονεκτημάτων και των μειονεκτημάτων της χρήσης της AI στην κλινική πράξη.

Εκπαιδευτικοί Στόχοι

- Κατανόηση των δυνατοτήτων και περιορισμών της τεχνητής νοημοσύνης στην αξιολόγηση ενδοκρανιακών νεοπλασιών.
- Αναγνώριση του ρόλου των προηγμένων τεχνικών MRI και των αλγορίθμων AI στη βελτίωση της διαγνωστικής ακρίβειας καθώς και της θεραπευτικής καθοδήγησης.
- Εκτίμηση της σημασίας της συνδυασμένης χρήσης AI και κλινικής-παθολογοανατομικής αξιολόγησης-συσχέτισης για την ασφαλή διαφορική διάγνωση και τον βέλτιστο σχεδιασμό θεραπείας.

Υλικά και Μέθοδος

Κατά τα τελευταία 25 έτη, έχουμε αξιολογήσει πάνω από 2500 ενδοκρανιακούς όγκους με προηγμένες τεχνικές απεικόνισης μαγνητικού συντονισμού, όπως η λειτουργική απεικόνιση (fMRI), απεικόνιση τανυστή διάχυσης-δεσμιδογραφία (Diffusion Tensor Imaging-DTI-FT), απεικόνιση αιματικής διήθησης πρώτης διόδου (Dynamic Susceptibility Contrast (DSC) T2* MRI -Perfusion Imaging), απεικόνιση διαπερατότητας (Dynamic Contrast Enhanced (DCE) T1 Permeability MRI), φασματοσκοπία μαγνητικού συντονισμού (MRS) και έμμεση υβριδική απεικόνιση τομογραφίας εκπομπής ποζιτρονίων/ απεικόνισης μαγνητικού συντονισμού (PET/MRI) μέσω συγκαταχώρησης και σύντηξης των δεδομένων PET/CT και MRI, τόσο στο αρχικό διαγνωστικό στάδιο όσο και στην μετεγχειρητική και μετα ακτινο-χημειο-θεραπεία παρακολούθηση των ενδοκρανιακών όγκων.

Από τον Μάιο του 2014, έχουμε ενσωματώσει στην διαδικασία αξιολόγησης μετ-επεξεργαστικούς αλγορίθμους τεχνητής νοημοσύνης, επιβλεπόμενης και μη επιβλεπόμενης βαθείας μηχανικής εκμάθησης (DML).

Αποτελέσματα

Στην πλειοψηφία των περιπτώσεων, οι αλγόριθμοι AI αποδείχθηκαν χρήσιμοι, επιταχύνοντας την διαγνωστική διαδικασία.

Ωστόσο, σε σημαντικό αριθμό περιπτώσεων, κρίθηκε απαραίτητος ο επανέλεγχος των αποτελεσμάτων της AI για την επίτευξη ορθής διάγνωσης

Συμπεράσματα

Αν και η τεχνητή νοημοσύνη προσφέρει πολλά υποσχόμενα εργαλεία για την αξιολόγηση των ενδοκρανιακών νεοπλασιών, η πλήρης κατανόηση των δυνατοτήτων και των περιορισμών της, είναι απαραίτητη για την ***αποτελεσματική κλινική εφαρμογή***.
Αυτό είναι ιδιαιτέρως κρίσιμο σε περιπτώσεις ασαφών απεικονιστικών ευρημάτων κατά την αρχική διάγνωση, καθώς και στη διαφορική διάγνωση μεταξύ υποτροπής και ψευδο-προόδου μετά από χειρουργική εξαίρεση συνδυασμένη με χημειο-ακτινο-θεραπεία.

Επιτυχής

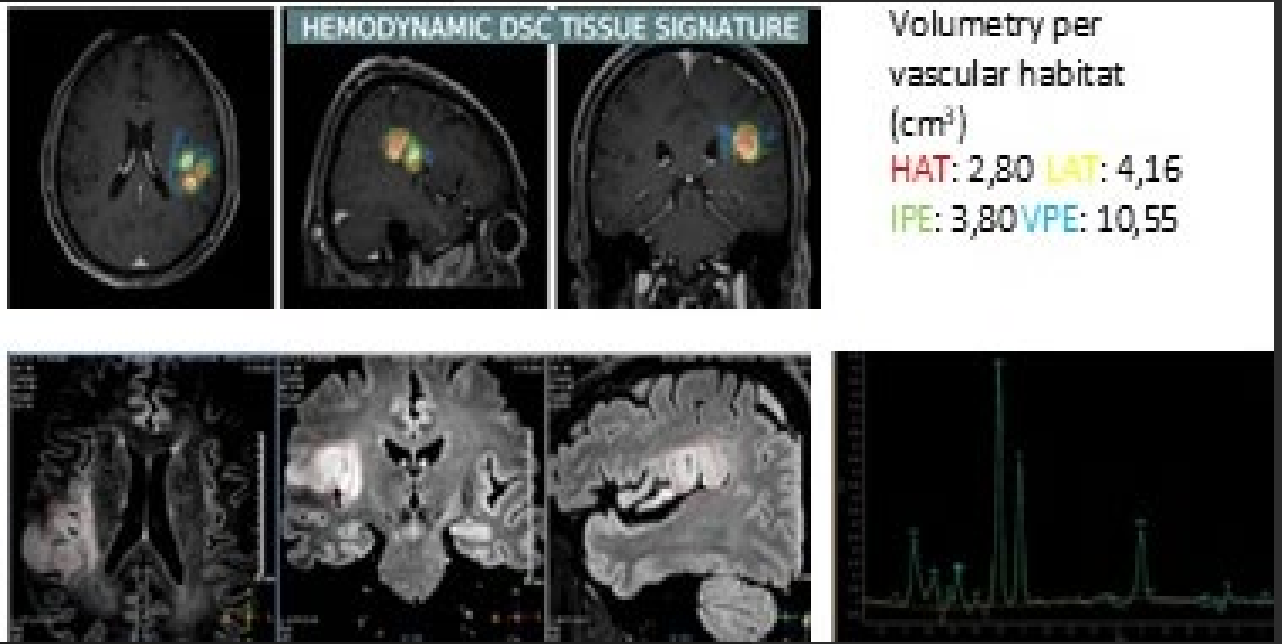

Ανεπιτυχής

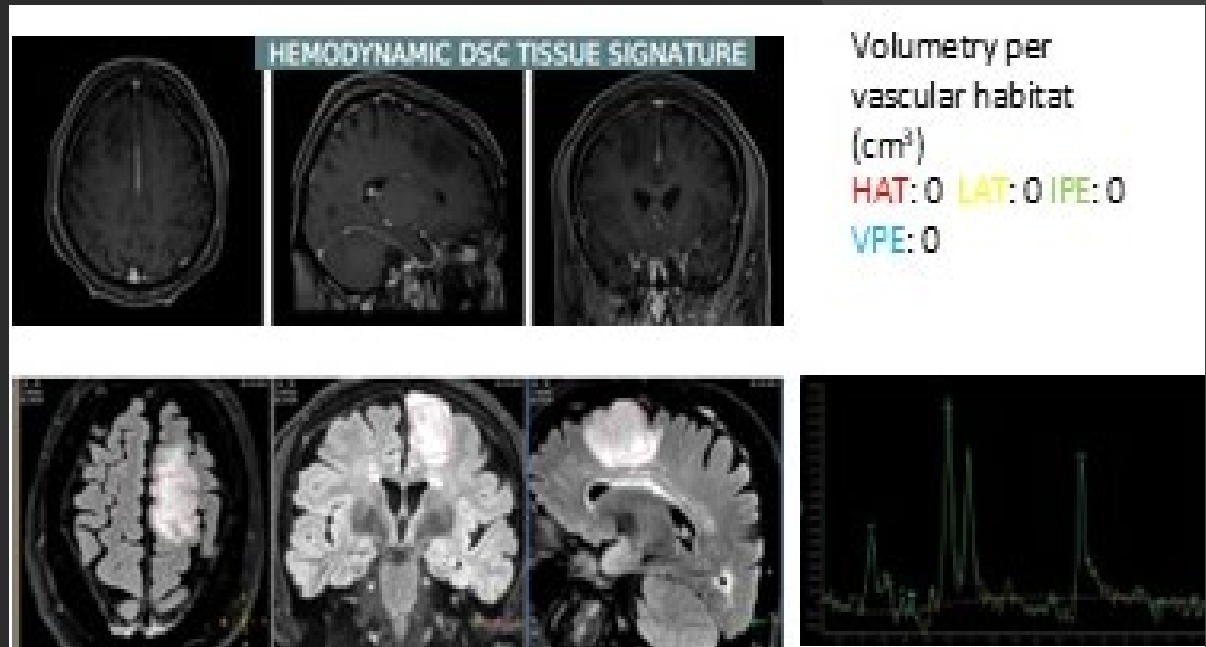

Συγχώνευση PET/CT με MRI

AI

BrainMagix

Katsaros (Katsaros University)
Athens, Greece

Patient Name:	Patient ID:	Birth Date:	Age:	Gender:	Exam Date:
	14813	02-10-1959	65	M	17-09-2025

Measurements

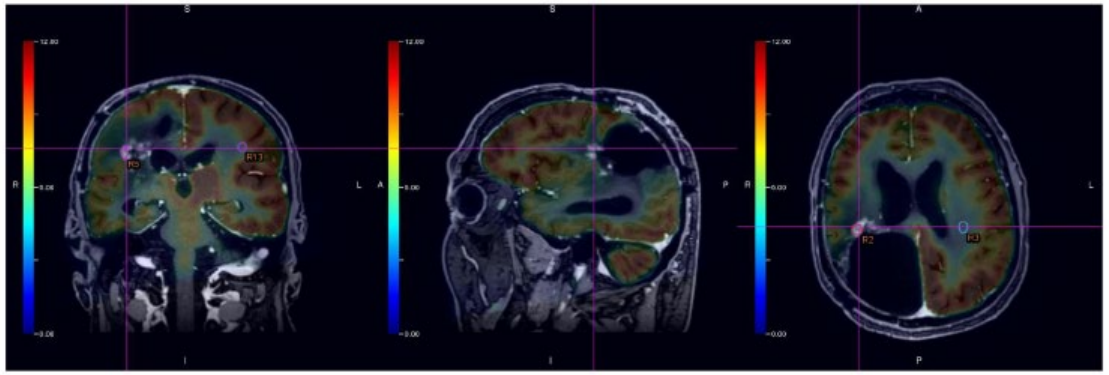

R5	
Mean:	3.68 SUV
Std. dev.:	0.55 SUV
Area:	35.53 mm²
R13	
Mean:	5.25 SUV
Std. dev.:	1.00 SUV
Area:	28.57 mm²
R2	
Mean:	2.79 SUV
Std. dev.:	0.45 SUV
Area:	35.53 mm²
R3	
Mean:	3.25 SUV
Std. dev.:	0.07 SUV
Area:	37.22 mm²

© Imagilys. Created with BrainMagix

HEMODYNAMIC DSC TISSUE SIGNATURE

- Volumetry per vascular habitat (cm^3)

HAT		LAT		IPE		VPE	
Abs.	Rel.	Abs.	Rel.	Abs.	Rel.	Abs.	Rel.
1.24	*0.08%*	*1.80*	*0.11%*	*5.00*	*0.31%*	*21.51*	*1.33%*

- Median and MAD deviation of DSC biomarkers per vascular habitat

	rCBV	rCBF	MTT
HAT	*1.51±0.30*	*1.33±0.29*	*1.16±0.05*
LAT	*0.72±0.23*	*0.63±0.18*	*1.14±0.05*
IPE	*1.38±0.38*	*1.23±0.34*	*1.12±0.04*
VPE	*0.58±0.13*	*0.56±0.11*	*1.05±0.04*

- Hemodynamic DSC tissue signature nosological map

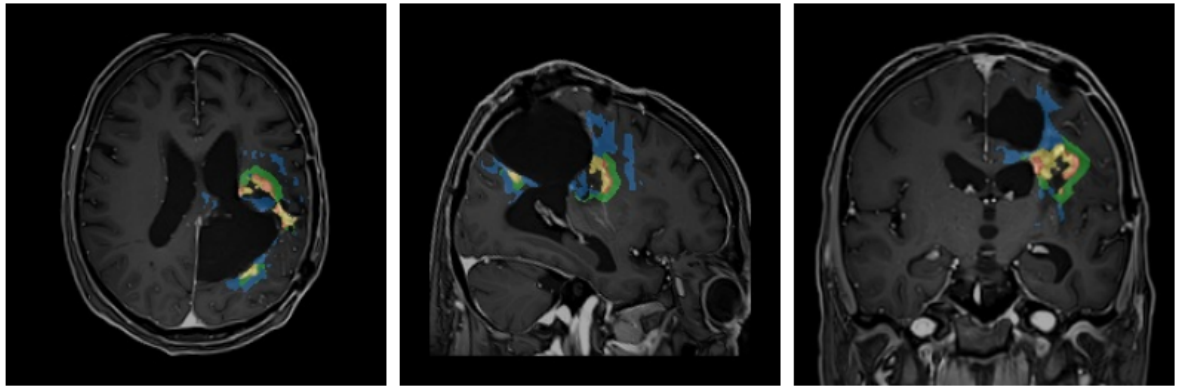

Αμφισβητούμενη AI υπέρ υποτροπής
PET/MRI αποκλεισμός της υποτροπής

Βιβλιογραφία

1. Alhasan, A., Alsharif, A., Alotaibi, H., & Aljohani, N. (2021). Clinical applications of artificial intelligence, machine learning, and deep learning in the imaging of gliomas: A systematic review. Neurosurgical Review, 44, 1879–1895.
2. Amin, J., Sharma, S., & Kumar, V. (2022). Performance evaluation of artificial intelligence techniques in the diagnosis of brain tumors: A systematic review and meta-analysis. PLOS ONE, 17(6), e0269534.
3. Rathore, S., Akbar, F., & Ahmad, J. (2021). Artificial intelligence–based approaches for brain tumor segmentation in MRI: A review. Brain Informatics, 8, 19. Jain, R., et al. (2022). Role of artificial intelligence in brain tumour imaging. Cancers, 14, 4889.
4. Menze, B. H., et al. (2021). Automated brain tumor identification using MRI: A systematic review and meta-analysis. Neuro-Oncology Advances, 4(1), vdac081. Chen, Y., Li, X., & Wang, P. (2023). Artificial intelligence detection and segmentation models: A systematic review and meta-analysis of brain tumors in MRI. Frontiers in Oncology, 13, 120056. Zhao, Q., et al. (2023). A review of artificial intelligence-based systems for non-invasive glioblastoma diagnosis. Cancers, 15, 4567.
5. Liu, H., Chen, J., & Wang, Y. (2025). Artificial intelligence in the task of segmentation and classification of brain metastases images: Current challenges and future opportunities. Frontiers in Neurology, 16, 158142.
6. Patel, S., & Kumar, A. (2025). Challenges to broad clinical integration of AI in brain metastasis imaging. Frontiers in Medicine, 12, 1643850.
7. Sudre, C. H., Panovska-Griffiths, J., Sanverdi, E., Brandner, S., Katsaros, V. K., Stranjalis, G., … & Bisdas, S. (2020). Machine learning assisted DSC-MRI radiomics as a tool for glioma classification by grade and mutation status. BMC Medical Informatics and Decision Making, 20(1), 149.
8. Santinha, J., Katsaros, V., Stranjalis, G., Liouta, E., Boskos, C., Matos, C., Viegas, C., Papanikolaou, N., ... & others. (2024). *Development of End-to-End AI–Based MRI Image Analysis System for Predicting IDH Mutation Status of Patients with Gliomas: Multicentric Validation*. Journal of Imaging Informatics in Medicine, 37(1), 31–44.
9. Katsaros, V. K., Nikiforaki, K., Manikis, G., Marias, K., Liouta, E., Boskos, C., Kyriakopoulos, G., Stranjalis, G., & Papanikolaou, N. (2016). *Whole tumor MR perfusion histogram analysis in the preoperative assessment of patients with gliomas: Differentiation between high- and low-grade tumors*. Hellenic Journal of Radiology, 2(1), 30–38.