Προηγμένη απεικόνιση μαγνητικού συντονισμού σε περιστατικό γλοιοβλαστώματος υποδυόμενο γιγαντιαίο αιμάτωμα.

Δ. Ψιλοπούλου, Γ. Αναστασιάδης, Μ. Πελεχρίνη, Β. Κ.Κατσαρός
Τμήμα Νεότερων Απεικονιστικών Μεθόδων, Μονάδα Απεικόνισης Μαγνητικού Συντονισμού,
Γ.Α.Ο.Ν.Α. «Ο ΑΓΙΟΣ ΣΑΒΒΑΣ»

Σκοπός

Παρουσιάζεται μια σπάνια περίπτωση αδιάγνωστου πρωτοπαθούς υψηλού βαθμού κακοήθειας όγκου του Κεντρικού Νευρικού Συστήματος (ΚΝΣ), ο οποίος στις συμβατικές απεικονιστικές εξετάσεις εκδηλώθηκε υπό τη μορφή γιγαντιαίου ενδοπαρεγχυματικού αιματώματος.

Εκπαιδευτικοί Στόχοι

1. Κατανόηση της ποικιλίας των κλινικών και απεικονιστικών εκδηλώσεων των υψηλού βαθμού γλοιωμάτων.
2. Αναγνώριση του ρόλου των προηγμένων MRI τεχνικών στην διαφοροδιάγνωση και έγκαιρη διάγνωση.
3. Εκτίμηση της αναγκαιότητας για συνδυασμένη παθολογοανατομική και απεικονιστική αξιολόγηση με στόχο την βέλτιστη θεραπεία.

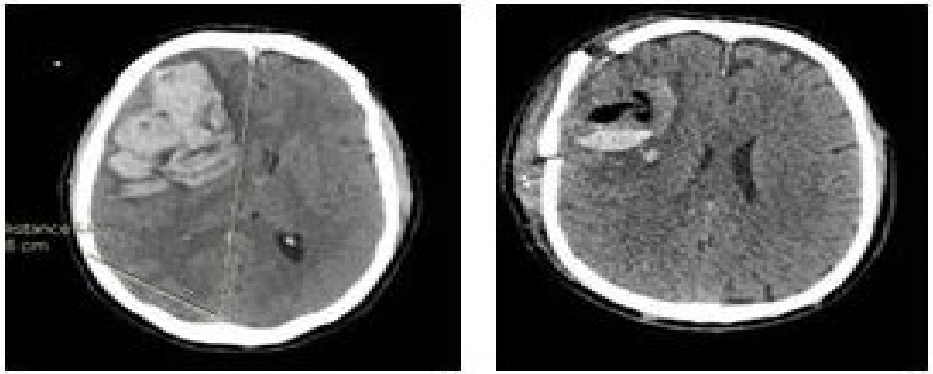

Εικ.1,2

Υλικά & Μέθεδος

Άνδρας 64 ετών προσήλθε στο Τμήμα Επειγόντων Περιστατικών με νευρολογικά ελλείμματα και επιληπτικές κρίσεις. Η αρχική εκτίμηση με αξονική τομογραφία (CT) ανέδειξε εκτεταμένη ενδοπαρεγχυματική αιμορραγία, με αποτέλεσμα την άμεση εισαγωγή για αποσυμπιεστική κρανιεκτομή (**Εικ.1,2**). Από το προσβεβλημένο εγκεφαλικό παρέγχυμα λήφθηκαν βιοψίες, με τα παθολογοανατομικά ευρήματα να τεκμηριώνουν την παρουσία υψηλού βαθμού κακοήθειας γλοιώματος (βαθμός 4 κατά WHO 2021), συνοδευόμενο από αιμορραγικά στοιχεία.

Αποτελέσματα

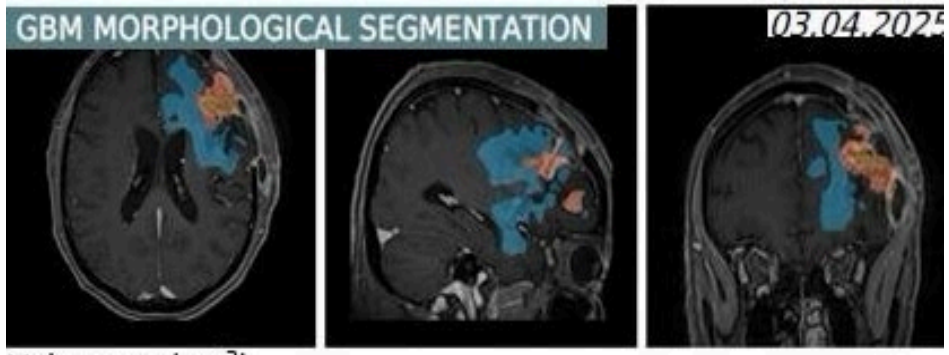

Volumetry (cm^3)
Enhancing tumor: 9,87 Edema: 70,97 Necrosis: 1,59

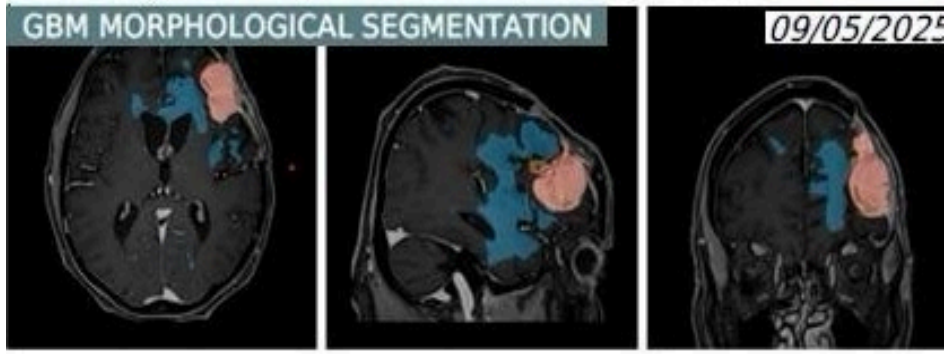

Volumetry (cm^3)
Enhancing tumor: 14,57 Edema: 83,24 Necrosis: 0,78

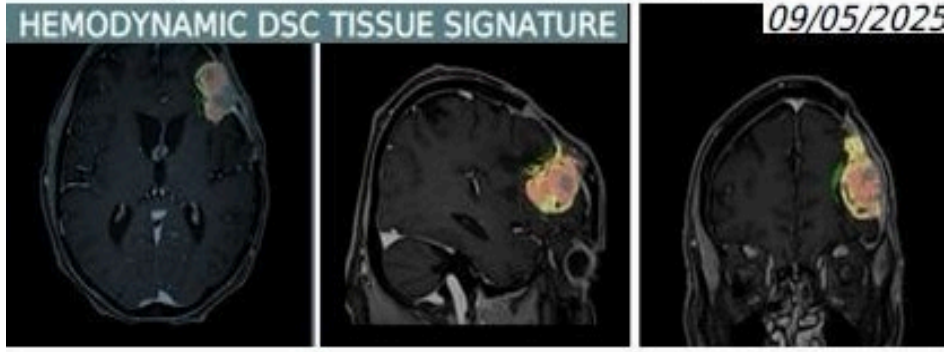

Volumetry per vascular habitat (cm^3)
HAT: 6,38 LAT: 5,42 IPE: 3,55 VPE: 0

Η εφαρμογή προηγμένων τεχνικών της μαγνητικής τομογραφίας (Perfusion Imaging - DSC T2*, Permeability MRI- DCE T1) ανέδειξε χαρακτηριστικά **συμβατά** με γλοιοβλάστωμα (GBM), όπως περιορισμό της διάχυσης (restricted diffusion) και παθολογικά πρότυπα αιμάτωσης (abnormal perfusion).

Τα ευρήματα αυτά συνέβαλαν στην ακριβέστερη διαγνωστική εκτίμηση, επιτρέποντας την έγκαιρη χειρουργική παρέμβαση και τον βέλτιστο σχεδιασμό θεραπείας.

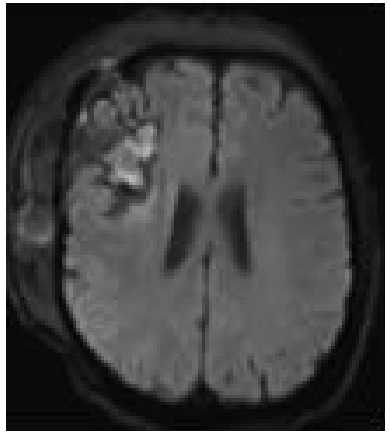

←DWI b1800,

ADC map →

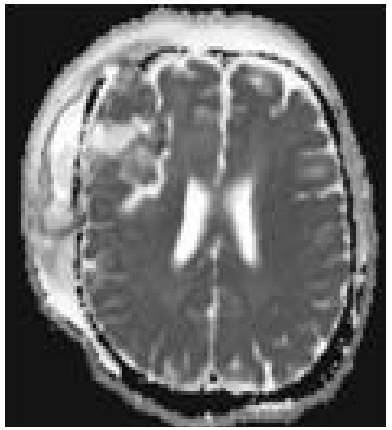

Συμπεράσματα

- Η παρούσα περίπτωση αναδεικνύει την κρισιμότητα και αναγκαιότητα της χρήσης εξελιγμένων απεικονιστικών πρωτοκόλλων μαγνητικής τομογραφίας για την διαφορική διάγνωση μεταξύ γλοιοβλαστώματος κι άλλων ενδοκρανιακών παθήσεων (στην προκειμένη περίπτωση του αιματώματος).

- Η συγκεκριμένη προσέγγιση συμβάλλει ουσιαστικά στην ακρίβεια της διάγνωσης, καθορίζοντας άμεσα τόσο την διαχείριση των ασθενών, όσο και την πρόγνωση σε περιπτώσεις σύνθετων εγκεφαλικών όγκων.

Βιβλιογραφία

1. Kim, J. Y., Park, J. E., Jo, Y., Shim, W. H., Nam, S. J., Kim, J. H., Yoo, R.-E., Choi, S. H., & Kim, H. S. (2019). *Incorporating diffusion- and perfusion-weighted MRI into a radiomics model improves diagnostic performance for pseudoprogression in glioblastoma patients. Neuro-Oncology*, 21(3), 404–414.
2. Park, J. E., Kim, H. S., Jo, Y., Yoo, R.-E., Choi, S. H., Nam, S. J., & Kim, J. H. (2020). *Radiomics prognostication model in glioblastoma using diffusion- and perfusion-weighted MRI. Scientific Reports*, 10, Article 4250.
3. Park, J. E., Kim, H. S., Jo, Y., Yoo, R.-E., Choi, S. H., Nam, S. J., & Kim, J. H. (2020). *Radiomics prognostication model in glioblastoma using diffusion- and perfusion-weighted MRI. Scientific Reports*, 10, Article 4250.
4. Miyamoto, S., Sugii, N., Tsurubuchi, T., & Ishikawa, E. (2023). *Acute cerebral hemorrhage mimicking glioblastoma on intraoperative magnetic resonance imaging: A case report. Radiology Case Reports*, 18(9), 3243–3247.
5. Piedade, G. S., Manoku, E., Gelhardt, A. L., Cordeiro, J. G., & Terzis, J. A. (2023). *Atypical Presentation of a Hemorrhagic Glioblastoma Multiforme Mimicking a Cerebral Contusion. Cureus*, 15(5), e39592.
6. Sudre, C. H., Panovska-Griffiths, J., Sanverdi,E., Brandner, S., Katsaros, V. K., Stranjalis, G., ... & Bisdas, S. (2020). *Machine learning assisted DSC-MRI radiomics as a tool for glioma classification by grade and mutation status*. BMC Medical Informatics and Decision Making, 20(1), 149.
7. Katsaros, V., Stranjalis, G., Liouta, E., Boskos, C., Matos, C., Viegas, C., Papanikolaou, N., ... & others. (2024). *Development of End-to-End AI–Based MRI Image Analysis System for Predicting IDH Mutation Status of Patients with Gliomas: Multicentric Validation*. Journal of Imaging Informatics in Medicine, 37(1), 31–44.
8. Katsaros, V. K., Nikiforaki, K., Manikis, G., Marias, K., Liouta, E., Boskos, C., Kyriakopoulos, G., Stranjalis, G., & Papanikolaou, N. (2016). *Whole tumor MR perfusion histogram analysis in the preoperative assessment of patients with gliomas: Differentiation between high- and low-grade tumors*. Hellenic Journal of Radiology, 2(1), 30–38.