24ο ΠΑΝΕΛΛΗΝΙΟ ΑΚΤΙΝΟΛΟΓΙΚΟ ΣΥΝΕΔΡΙΟ
ΕΛΛΗΝΙΚΗ ΑΚΤΙΝΟΛΟΓΙΚΗ ΕΤΑΙΡΕΙΑ

ΑΥΤΟΜΑΤΟ ΕΓΚΕΦΑΛΙΚΟ ΑΙΜΑΤΩΜΑ - ΑΝΙΧΝΕΥΣΗ ΥΠΟΚΕΙΜΕΝΟΥ ΑΙΤΙΟΥ

Χατζηιωάννου Α.[1], Σερεφίδου Ν.[2], Χατζηαγοράκη Μ.[1], Καραντουμάνη Μ.[1], Μίγγου Γ.[1], Μυλωνάκη Μ.[1], Γιανκούλωφ Χ.[1], Βουλτσινού Δ.[1]

[1]Ακτινολογικό Εργαστήριο Γ.Ν "Γ. Παπανικολάου", Θεσσαλονίκη

[2] Ακτινολογικό Εργαστήριο Γ.Ν "Άγιος Δημήτριος", Θεσσαλονίκη

Στόχος της συγκεκριμένης ανάρτησης είναι ο τυποποιημένος καθορισμός της αιτιολογίας του αυτόματου εγκεφαλικού αιματώματος, βάση δομημένου απεικονιστικού αλγορίθμου.

Μελετήθηκαν συνολικά 87 ασθενείς με αυτόματο εγκεφαλικό αιμάτωμα.
Στο σύνολο των ασθενών εκτιμήθηκε:

Η εντόπιση του αιματώματος

Ως εν τω βάθει εντόπιση, ορίστηκε η συμμετοχή των βασικών γαγγλίων, του θαλάμου, της γέφυρας και της παρεγκεφαλίδας, σε συνδυασμό ή μεμονωμένα. Στις περιπτώσεις αυτές συνεκτιμήθηκε το ιστορικό του εξεταζόμενου σχετικά με την παρουσία γνωστής υπερτασικής νόσου.

Ως επιφανειακή (λοβώδης) εντόπιση ορίστηκε η φλοιϊκή ή υποφλοιώδης. Στις περιπτώσεις αυτές συνεκτιμήθηκε το ιστορικό του εξεταζόμενου σχετικά με την παρουσία γνωστής αμυλοείδωσης (CAA). ***Επιπλέον αξιολογήθηκαν:*** απεικονιστικά σημεία για τον αποκλεισμό αγγειακής δυσπλασίας, εγκεφαλικής εξεργασίας και φλεβικού εμφράκτου.

Αξιολογήθηκε και η ηλικία του εξεταζόμενου: <50 ή > 50 έτη.

ΥΠΕΡΤΑΣΙΚΗ ΑΓΓΕΙΟΠΑΘΕΙΑ

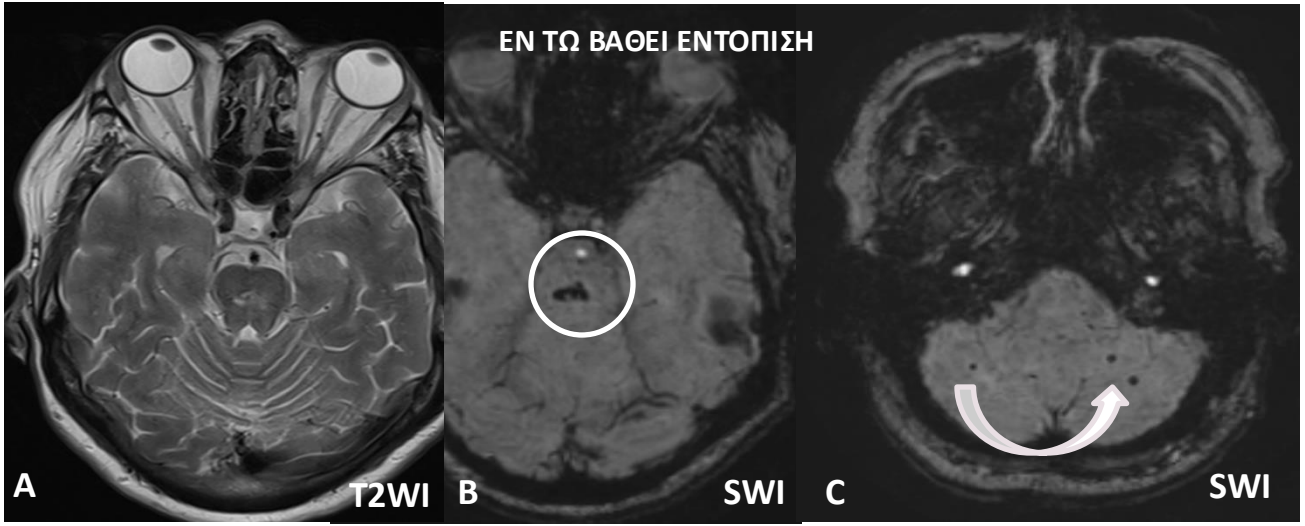

Εικόνα 1. Γυναίκα 62 ετών με ιστορικό υπέρτασης. ΜΤ εγκεφάλου- εγκάρσιες τομές.
Πολλαπλές αιμορραγικές εστίες με εν τω βάθει εντόπιση (Α,Β. γέφυρα – κύκλος, C. παρεγκεφαλίδα - βέλος)

Εικόνα 2. Άνδρας 64 ετών. ΑΤ εγκεφάλου – εγκάρσιες τομές.
Ενδοπαρεγχυματική αιμορραγία βασικών γαγγλίων και δεξιού θαλάμου με ενδοκοιλιακή επέκταση εντός της δεξιάς πλάγιας κοιλίας (βέλος).

- ✓ 55% προσβάλλει την ICA, άνδρες μεγάλης ηλικίας

ΟΞΕΙΑ ΕΚΔΗΛΩΣΗ
Αιμορραγία
ΧΡΟΝΙΑ ΕΚΔΗΛΩΣΗ
- ✓ Λευκοεγκεφαλοπάθεια
- ✓ Βοθριωτά έμφρακτα

ΑΛΛΟΙΩΣΕΙΣ
- ✓ Θρόμβωση (lacunar infarct)
- ✓ Διαφυγή (μικροαιμορραγία)
- ✓ Ρήξη (αιμορραγία)

ΕΝ ΤΩ ΒΑΘΕΙ ΔΟΜΕΣ

ΒΑΣΙΚΑ ΓΑΓΓΛΙΑ ~80%
ΘΑΛΑΜΟΣ~ 15-25%
ΓΕΦΥΡΑ~ 10%
ΠΑΡΕΓΧΕΦΑΛΙΔΑ 5-10%
ΛΟΒΑΙΑ ~ 5-10%

ΑΜΥΛΟΕΙΔΩΣΗ ΚΝΣ- CAA ΑΓΓΕΙΟΠΑΘΕΙΑ

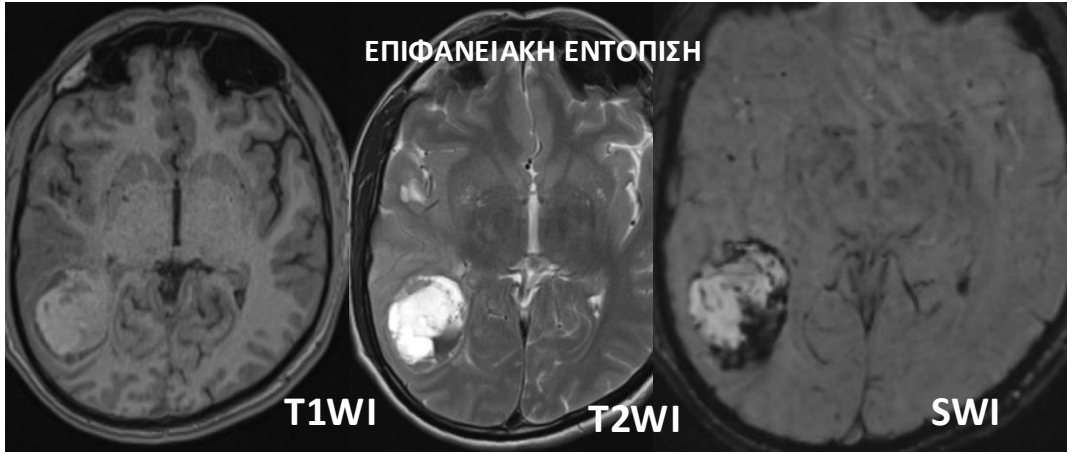

Εικόνα 3. Άνδρας 42 ετών.
ΜΤ εγκεφάλου – εγκάρσιες τομές.

Λοβώδης αιμορραγία βρεγματικά δεξιά στα πλαίσια αμυλοείδωσης ΚΝΣ.

ΤΑΞΙΝΟΜΗΣΗ ΚΑΤΑ BOSTON

	Classic Boston criteria	Modified Boston criteria
Definite CAA	Full post-mortem examination demonstrating: - Lobar, cortical or corticosubcortical haemorrhage - Severe CAA with vasculopathy - Absence of other diagnostic lesion	No modification
Probable CAA with supporting pathology	Clinical data and pathological tissue (evaluated) haematoma or cortical biopsy) demonstrating: - Lobar, cortical or corticosubcortical haemorrhage - Some degree of CAA in specimen - Absence of other diagnostic lesion	No modification
Probable CAA	Clinical data and MRI or CT demonstrating: - Multiple haemorrhages restricted to lobar, cortical or corticosubcortical regions (cerebellar haemorrhage allowed) - Age ≥55 - Absence of other cause of haemorrhage	Clinical data and MRI or CT demonstrating: - Multiple haemorrhages restricted to lobar, cortical or corticosubcortical regions (cerebellar haemorrhage allowed), or - Single lobar, cortical, or corticosubcortical haemorrhage and focal or disseminated superficial siderosis - Age ≥55 - Absence of other cause of haemorrhage or superficial siderosis
Possible CAA	Clinical data and MRI or CT demonstrating: - Single lobar, cortical or corticosubcortical haemorrhage - Age ≥55 - Absence of other cause of haemorrhage	Clinical data and MRI or CT demonstrating: - Single lobar, cortical or corticosubcortical haemorrhage, or - Focal or disseminated superficial siderosis - Age ≥55 - Absence of other cause of haemorrhage or superficial siderosis

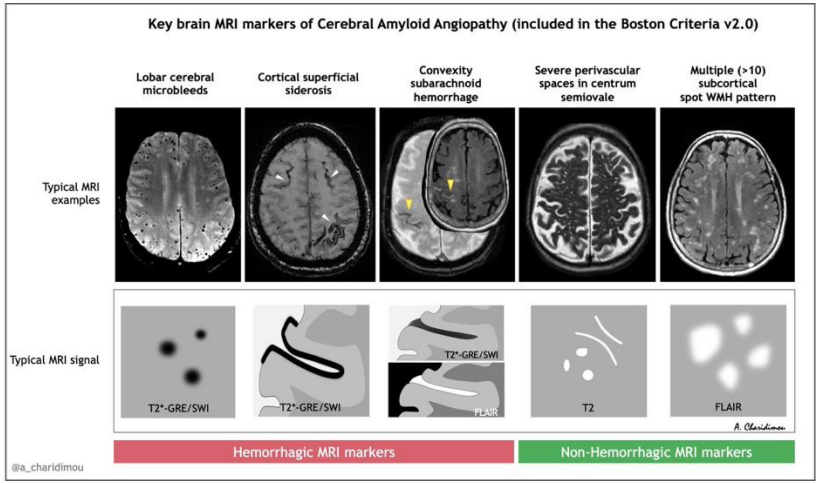

ΥΠΕΡΤΑΣΙΚΗ ΑΓΓΕΙΟΠΑΘΕΙΑ

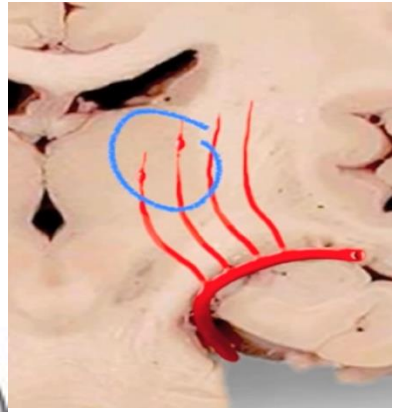

ΕΝ ΤΩ ΒΑΘΕΙ ΔΟΜΕΣ (DEEP)

CHARCOTS–BOUCHARD ANEURYSMS

Μικρά ανευρύσματα (0.3-0.9 mm) διάμετρο.
Σε μικρού μεγέθους αρτηρίες (0.1-0.3 mm) διάμετρο

ΠΡΩΤΟΠΑΘΗ ΑΙΤΙΑ

CAA ΑΓΓΕΙΟΠΑΘΕΙΑ

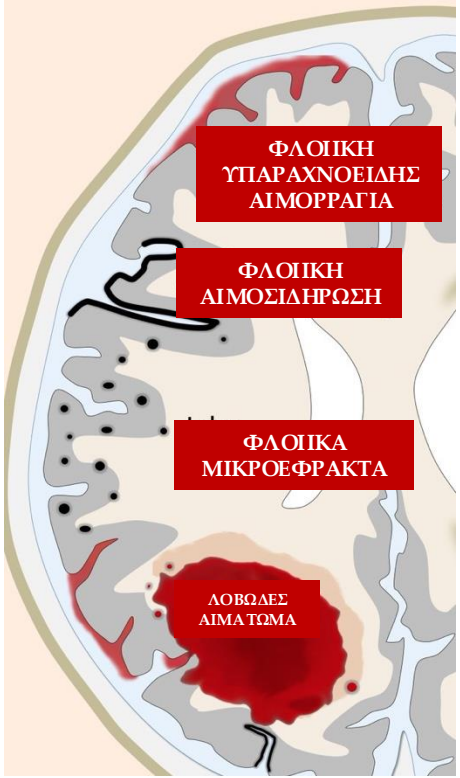

ΑΠΕΙΚΟΝΙΣΗ

ΜΑΚΡΟΑΙΜΟΡΡΑΓΙΑ

ΜΙΚΡΟΑΙΜΟΡΡΑΓΙΑ

ΥΠΑΡΑΧΝΟΕΙΔΗΣ ΑΙΜΟΡΡΑΓΙΑ

ΦΛΟΙΪΚΗ ΕΠΙΦΑΝΕΙΑΚΗ ΑΙΜΟΣΙΔΗΡΩΣΗ

ΛΕΥΚΟΑΡΑΙΩΣΗ

ΜΙΚΡΟ- ΕΜΦΡΑΚΡΑ

ΕΠΙΠΟΛΕΙΣ ΔΟΜΕΣ (LOBAR)

Εναπόθεση β αμυλοειδούς, οπίσθιες λεπτομηνιγγικές αρτηρίες, σε ασθενείς > 60 ετών.

ΔΕΥΤΕΡΟΠΑΘΗ ΑΙΤΙΑ

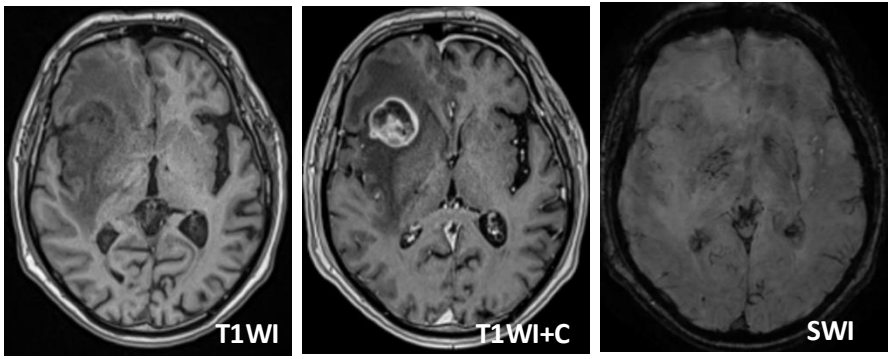

Εικόνα 4. Άνδρας 69 ετών. ΜΤ εγκεφάλου – εγκάρσιες τομές.
Μάζα επί του δεξιού μετωπιαίου λοβού με μικροαιμορραγικά στοιχεία κεντρικά

- ΟΓΚΟΣ (Εικόνα 4)
- ΑΓΓΕΙΑΚΗ ΔΥΣΠΛΑΣΙΑ
- ΑΙΜΟΡΡΑΓΙΚΟ ΕΜΦΡΑΚΤΟ (Εικόνα 5)
- ΦΛΕΒΙΚΟ ΕΜΦΡΑΚΤΟ

ΕΠΙΦΑΝΕΙΑΚΗ ΕΝΤΟΠΙΣΗ

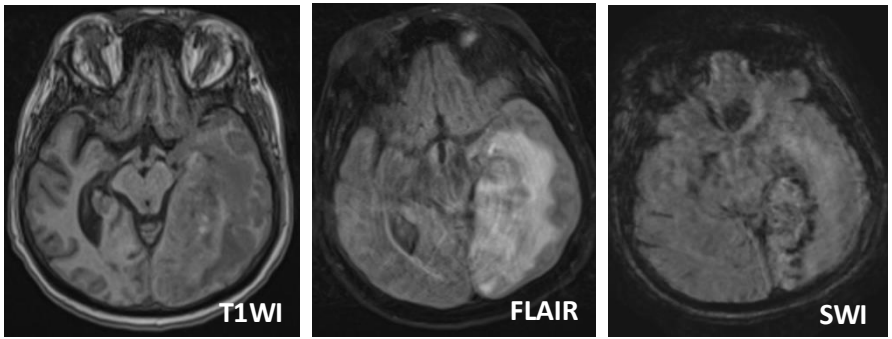

Εικόνα 5. Γυναίκα 60 ετών. ΜΤ εγκεφάλου – εγκάρσιες τομές.
Ισχαιμικό εγκεφαλικό έμφρακτο σε υποξεία φάση στην κατανομή της αριστερής οπίσθιας εγκεφαλικής αρτηρίας με πετεχειώδη αιμορραγική μετατροπή.

Η προσέγγιση της εντόπισης του αυτόματου ενδοεγκεφαλικού αιματώματος σε συνδυασμό με την ηλικία και το ιστορικό του εξεταζόμενου συνεισφέρουν στον προσδιορισμό του αιτίου του και συνεπακόλουθα στην εξατομικευμένη θεραπευτική προσέγγιση του.