ΓΕΝΙΚΟ ΝΟΣΟΚΟΜΕΙΟ ΘΕΣΣΑΛΟΝΙΚΗΣ
"Γ. ΠΑΠΑΝΙΚΟΛΑΟΥ"

ΟΛΙΣΤΙΚΗ ΠΡΟΣΕΓΓΙΣΗ ΑΥΤΟΜΑΤΗΣ ΥΠΑΡΑΧΝΟΕΙΔΟΥΣ ΑΙΜΟΡΡΑΓΙΑΣ

Χατζηαγοράκη Μ. 1 , Χατζηιωάννου Α. 1 , Μίγγου Γ. 1 , Σερεφίδου Δ. 2 , Μυλωνάκη Μ. 1 ,Καραντουμάνη Μ. 1 , Νικολαΐδου Ο. 1 , Βουλτσινού Δ. 1

1 Ακτινολογικό Εργαστήριο Γ.Ν "Γ. Παπανικολάου", Θεσσαλονίκη,, 2 Ακτινολογικό Εργαστήριο Γ.Ν "Άγιος Δημήτριος", Θεσσαλονίκη

Εκπαιδευτικοί στόχοι:

Η δομημένη, ολιστική προσέγγιση της αυτόματης υπαραχνοειδούς αιμορραγίας
αποσκοπεί στην μείωση της θνητότητας και νοσηρότητας που σχετίζονται με αυτή την
απειλητική για την ζωή κατάσταση, μέσω της έγκαιρης και αποτελεσματικής διαχείρισης
των κύριων κινδύνων και επιπλοκών.

Μελετήθηκαν συνολικά 60 ασθενείς σε διάστημα ενός έτους. Όλοι οι ασθενείς υποβλήθηκαν σε έλεγχο με αξονική τομογραφία (ΑΤ).

Σε όλους τους ασθενείς εκτιμήθηκε:

- το ιστορικό και
- η ηλικία του εξεταζόμενου.

Απεικονιστικά διακρίθηκαν τρία επίπεδα αξιολόγησης βάσει της εντόπισης:

- Διάχυτη –Υπερεφιπειακή για να αποκλειστεί η περίπτωση ρήξης ανευρύσματος.
- Περιμεσεγκεφαλική για ανάδειξη περιμεσεγκεφαλικής, μη-ανευρυσματικής αιτιολογίας υπαραχνοειδούς αιμορραγίας.
- Επιπολής (στην κυρτότητα), για τον αποκλεισμό δευτεροπαθών αιτιών επιφανειακής αιμορραγίας, όπως η εγκεφαλική αμυλοειδική αγγειοπάθεια (CAA) και η φλεβικήθρόμβωση.

Δδ. RCVS (Reversible Cerebral Vasoconstriction Syndrome)

ΤΡΙΑ ΕΠΙΠΕΔΑ ΤΗΣ ΕΝΤΟΠΙΣΗΣ ΥΠΑΡΑΧΝΟΕΙΔΟΥΣ ΑΙΜΟΡΡΑΓΙΑΣ

1ο ΠΡΟΤΥΠΟ: ΔΙΑΧΥΤΗ ΥΠΕΡΕΦΙΠΕΙΑΚΗ ΜΕ ΑΥΞΗΜΕΝΗ ΣΥΓΚΕΝΤΡΩΣΗ ΠΕΡΙΞ ΤΟΥ ΑΝΕΥΡΥΣΜΑΤΟΣ

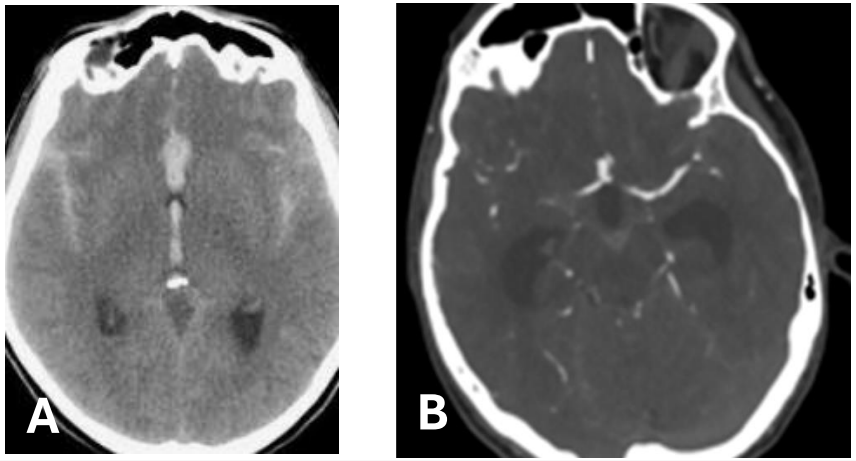

Εικόνα 1. *Ασθενής 65 ετών με κεραυνοβόλο κεφαλαλγία..*
CT (A) υπαραχνοειδής αιμορραγία με κύρια εντόπιση στην διημισφαιρική σχισμή και
CTA εγκεφάλου (B), όπου ανέδειξαν δίλοβο ανεύρυσμα στην περιοχή της πρόσθιας αναστομωτικής αρτηρίας δεξιά.
Ο ασθενής αντιμετωπίστηκε άμεσα με ενδαγγειακό εμβολισμό.

ΠΡΟΣΔΙΟΡΙΣΜΟΣ ΤΗΣ ΘΕΣΗΣ ΤΟΥ ΑΝΕΥΡΥΣΜΑΤΟΣ, ΕΚΤΙΜΩΝΤΑΣ ΤΗ ΘΕΣΗ ΤΗΣ ΥΠΑΡΑΧΝΟΕΙΔΟΥΣ ΑΙΜΟΡΡΑΓΙΑΣ Η ΤΟΥ ΑΙΜΑΤΩΜΑΤΟΣ

ACOM (~35%): διαφανέςδιάφραγμα, διημισφαιρική σχισμή και ενδοκοιλιακά, κάτω μετωπιαίος λοβός (ενδοπαρεγχυματικά)
PCOM (~35%): σχισμή Sylvius, έσω κροταφικός λοβός (ενδοπαρεγχυματικά)
MCA (~20%): σχισμή Sylvius και ενδοκοιλιακά, πρόσθιος κροταφικός λοβός (ενδοπαρεγχυματικά)
Βασική αρτηρία (~5%): προγεφυρική δεξαμενή
ICA: σχισμή Sylvius και ενδοκοιλιακά
Περιμεσολόβιος αρτηρία: σώμα μεσολοβίου
PICA:4η κοιλία

2ο πρότυπο: ΠΕΡΙΜΕΣΕΓΚΕΦΑΛΙΚΗ

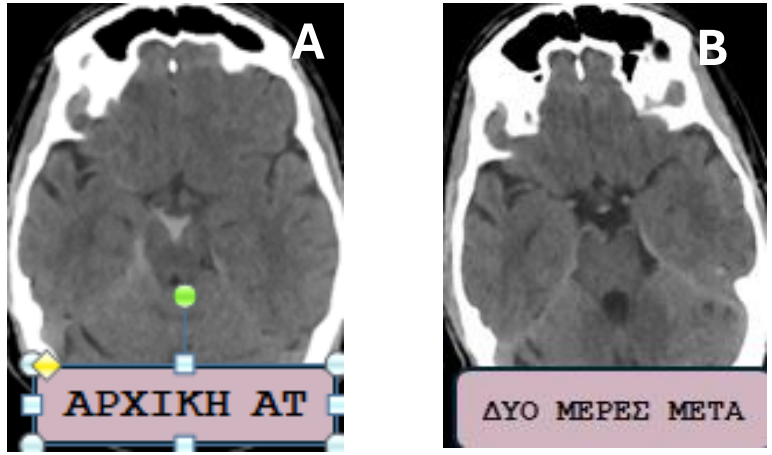

Εικόνα 2. *Ασθενής 30 ετών προσήλθε στο ΤΕΠ με αιφνίδια κεφαλαλγία από 24ώρου. Η νευρολογική εξέταση της ασθενούς δεν έδειξε κάποιο νευρολογικό έλλειμμα, το επίπεδο συνείδησης ήταν φυσιολογικό και η κλινική κατάσταση ήταν σταθερή.*
Η αρχική ΑΤ (A) ανέδειξε υπαραχνοειδή αιμορραγία στην προγεφυρική και μεσοσκελιαία δεξαμενή η οποία υποχώρησε με συντηριτική αντιμετώπιση δύο μέρες μετά (B).

ΤΥΠΙΚΗ ΑΠΕΙΚΟΝΙΣΗ

- μη-ανευρυσματικής
  5-10% των περιπτώσεων
- Συντηριτική αντιμετώπιση
- Άριστη πρόγνωση
- Εντόπιση: κυρίως στη μεσοσκελιαία και προγεφυρική δεξαμενή, μπορεί να εκτείνεται στις βασικές και υπερεφιππιακές δεξαμενές, καθώς και στο εγγύς τμήμα της σχισμής του Sylvius και της διημισφαιρικής σχισμής.
- Μπορεί να ανιχθευθούν αιμορραγικά στοιχεία στα ινιακά κέρατα των κοιλιών.

3ο πρότυπο: ΕΠΙΠΟΛΗΣ (ΚΥΡΤΟΤΗΤΑΣ)

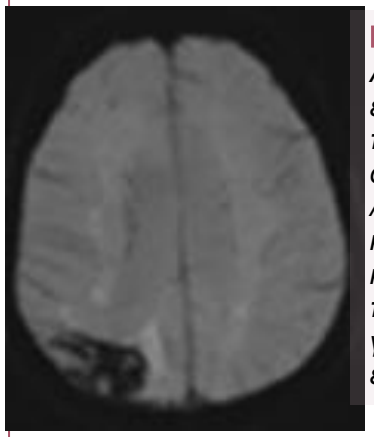

Εικόνα 3. *Ασθενής 80 ετών προσέρχεται στα ΤΕΠ λόγω έντονης κεφαλαλγίας και προοδευτικής γνωστικής έκπτωσης.*

ΜΤ εγκεφάλου SWI, Διάσπαρτες εστίες αιμοσιδήρωσης στους υπαραχνοειδείς χώρους, με υποφλοιώδη εντόπιση αμφοτερόπλευρα κροταφοϊνιακά. Σε ασθενή με εγκεφαλική αγγειοπάθεια, αμυλοειδικού τύπου.
Συνυπάρχει αιμορραγική περιοχή κυρτότητας με περιεστιακή γλοίωση.

ΔΙΑΦΟΡΙΚΗ ΔΙΑΓΝΩΣΗ

- εγκεφαλική αμυλοειδική αγγειοπάθεια (CAA) (>60ετών)
- RCVS (Reversible Cerebral Vasoconstriction Syndrome),
- φλεβική θρόμβωση και
- Posterior Reversible Encephalopaphy Syndrome (PRES) (<60ετών)

ΑΝΕΥΡΥΣΜΑΤΙΚΗΣ ΑΙΤΙΟΛΟΓΙΑΣ ΥΠΑΡΑΧΝΟΕΙΔΗΣ ΑΙΜΟΡΡΑΓΙΑ

Εικόνα4. *Ασθενής με ραγέν σακκοειδές ανεύρυσμα δεξιάς μέσης εγκεφαλικής αρτηρίας* ***(Ghost sign)***

Εικόνα5. *Ασθενής με εκτεταμένη υπαραχνοειδή αιμορραγία με ενδοκοιλιακή επέκταση.*
Ειδικό αγγειογραφικό σημείο αποτελεί το ***Murphy's*** *teat sign, που υποδεικνύεται με το βέλος στο σακκοειδές ανεύρυσμα της πρόσθιας αναστομωτικής αρτηρίας.*

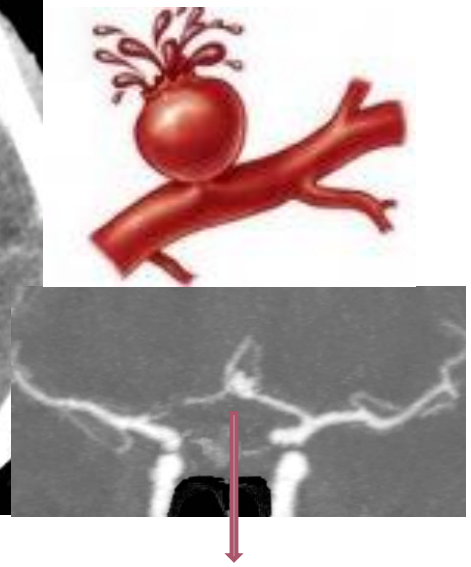

ΜΟΡΦΟΛΟΓΙΑ ΑΝΕΥΡΥΣΜΑΤΩΝ

ΣΑΚΚΟΕΙΔΗ

ΑΤΡΑΚΤΟΕΙΔΗ

BLISTER ΑΝΕΥΡΥΣΜΑΤΑ

- *Εστιακές επάρσεις στο τοίχωμα της αρτηρίας, συνήθως έσω καρωτίδας.*
- *Δεν εμφανίζουν σαφή αυχένα.*
- ***Παρουσιάζουν πολύ υψηλό κίνδυνο ρήξης.***
- *Σχετίζονται με υπαραχνοειδή αιμορραγία.*

ΚΙΝΔΥΝΟΣ ΡΗΞΗΣ

- *Μέγεθος*
- *Λόγιος μήκους/αυχένα*
- *Ααύξηση όγκου /επιφάνεια*
- *Γωνίωση ανευρύσματος*
- *Εσταική προσεκβολή (Murphy's teat).*

Η δομημένη, ολιστική προσέγγιση των απεικονιστικών ευρημάτων σε συνδυασμό με το ιστορικό και την ηλικία του εξεταζόμενου, καθιστά την ακτινολογία ακρογωνιαίο λίθο στη διαχείριση ασθενών με υπαραχνοειδή αιμορραγία.

Επιτρέπει την έγκαιρη και ορθή διάγνωση, τον προσδιορισμό του αιτίου της, συμβάλλει στην άμεση και εξατομικευμένη θεραπευτική παρέμβαση και τέλος συνεπικουρεί στην βελτίωση της πρόγνωσης της νόσου.

ΒΙΒΛΙΟΓΡΑΦΙΑ

- Hoh, B. L., et al. (2023) '2023 Guideline for the Management of Patients With Aneurysmal Subarachnoid Hemorrhage: A Guideline From the American Heart Association/American Stroke Association', *Stroke*, 54(7), pp. e314-e370. doi: 10.1161/STR.0000000000000436
- Hou K & Yu J, 2022. Current status of perimesencephalic non-aneurysmal subarachnoid hemorrhage. *Frontiers in Neurology*, vol. 13, article 960702. doi:10.3389/fneur.2022.960702. PMCID PMC9475169.
- Van Ly, J., Ma, H., Shaloo, S., Clissold, B. & Phan, T., 2023. Convexity subarachnoid haemorrhage: a practical guide. *Practical Neurology*, 23(5), pp.368–376.
- Radiology Assistant, n.d. *Non-traumatic intracranial hemorrhage*.
- Piotrowicz, P. (2017) *Ruptured intracranial aneurysm: small aneurysm with large hemorrhage*. Case study, Radiopaedia.org. doi: 10.53347/rID-55937.