Γιγαντιαία ανευρύσματα εγκεφάλου ως τυχαίο εύρημα: ανάδειξη ασυνήθων επιπλοκών με αξονική αγγειογραφία σε ασθενείς με συνήθη κλινική συμπτωματολογία

Παντούλα Μαρία-Ηλιάνα [1] , Μπουμπάρης Λεωνίδας [1], Λαζαρίδου Αλίκη [2], Παναγή Γεωργία [1]

[1]Ακτινολογικό Εργαστήριο Γενικού Νοσοκομείου Χίου «Σκυλίτσειο» [2]Ακτινολογικό εργαστήριο Αρεταιείου Νοσοκομείου

Εισαγωγή

Ως γιγαντιαίο ορίζεται το ενδοκράνιο ανεύρυσμα με διάμετρο μεγαλύτερη ή ίση με 25mm. Τα γιγαντιαία ενδοκράνια ανευρύσματα θεωρούνται σπάνια, αντιστοιχούν σε μόλις περίπου 5% του συνόλου των ενδοκράνιων ανευρυσμάτων και παρουσιάζονται κυρίως σε ασθενείς στην 5η έως κι 7η δεκαετία ζωής, με ελαφρά υπεροχή στο γυναικείο φύλο. Σε ποσοστό 5-10% παρατηρούνται στον παιδιατρικό πληθυσμό.

Εμφανίζονται με ελαφρώς μεγαλύτερη συχνότητα σε περιοχές με αυξημένη ταχύτητα αιματικής ροής, όπως η σηραγγώδης ή η υπερκλινοειδής μοίρα της έσω καρωτίδας αρτηρίας, οι σπονδυλικές αρτηρίες κι η βασική αρτηρία.

Ο κίνδυνος ρήξης ενός ενδοκράνιου ανευρύσματος αυξάνεται, όσο αυξάνεται και το μέγεθός του, με τον ετήσιο κίνδυνο να προσεγγίζει το 33.4%. Το ποσοστό θνησιμότητας υπολογίζεται σε 66-88%.

Οι χειρότερες επιπλοκές παρατηρούνται σε αθεράπευτα γιγαντιαία ανευρύσματα της οπίσθιας κυκλοφορίας. Περίπου το 50-80% των ασθενών με γιγαντιαία ανευρύσματα εμφανίζουν θρομβοεμβολικά φαινόμενα ή συμπτώματα χωροκατακτητικής βλάβης, ενώ ένα ποσοστό 30-60% παρουσιάζει υπαραχνοειδή αιμορραγία. Επομένως, η έγκαιρη διάγνωση και κατά συνέπεια η έγκαιρη θεραπευτική παρέμβαση είναι καθοριστικής σημασίας.

Συχνά τα γιγαντιαία ανευρύσματα παρουσιάζουν στοιχεία χρόνιων ενδο-αυλικών θρόμβων, λόγω της στάσης του αίματος εντός του ανευρυσματικού σάκου. Τα ανευρύσματα δίκην σερπαντίνας ορίζονται ως μερικώς θρομβωθείσες αλλοιώσεις με ελικοειδές εσωτερικό αγγειακό δίκτυο. Τα γιγαντιαία ανευρύσματα δίκην σερπαντίνας πιθανόν να εμφανίσουν αυτόματη πλήρη θρόμβωση ή/κι υπαραχνοειδή αιμορραγία.

Εκπαιδευτικοί Στόχοι

Με τη συγκεκριμένη παρουσίαση επιθυμούμε να αναδείξουμε τη σημασία της επείγουσας αξονικής τομογραφίας (CT) κι αγγειογραφίας εγκεφάλου (CTA), σε ασθενείς που προσέρχονται στο τμήμα επειγόντων περιστατικών (Τ.Ε.Π.) με συνήθη κλινική συμπτωματολογία. Παράλληλα, αναδεικνύεται η ποικίλη βαρύτητα της κλινικής εικόνας, με την οποία εκδηλώνονται συμβάματα που αφορούν σε επιπλοκή ενός γιγαντιαίου ανευρύσματος. Σημαντική είναι επίσης η εξοικείωση των ακτινολόγων ιατρών με τις επιπλοκές που αφορούν ένα γιγαντιαίο ανεύρυσμα εγκεφάλου, καθώς πρόκειται για μία σπάνια, πλην επείγουσα και δυνητικά θανατηφόρο κλινική οντότητα, της οποίας η απεικόνιση πιθανόν να δημιουργεί διαφοροδιαγνωστικά διλήμματα.

Μέθοδοι

Παρουσιάζονται δύο περιστατικά ασθενών που προσήλθαν στο Τμήμα Επειγόντων Περιστατικών του Γενικού Νοσοκομείου Χίου «Σκυλίτσειο» με συνήθη κλινική συμπτωματολογία κι ασυνήθη ευρήματα στη CTA.

Γιγαντιαία ανευρύσματα εγκεφάλου ως τυχαίο εύρημα: Ανάδειξη ασυνήθων επιπλοκών με αξονική αγγειογραφία σε ασθενείς με συνήθη κλινική συμπτωματολογία

Κλινικό Περιστατικό 1

Το πρώτο περιστατικό αφορά σε άνδρα, 75 ετών, ο οποίος προσκομίζεται από τους οικείους με αφασία εκπομπής κι αντίληψης και δεξιά πυραμιδική συνδρομή.

Από το ατομικό ιστορικό του αναφέρεται αρτηριακή υπέρταση, τοποθέτηση δύο stent στη θωρακική αορτή λόγω ανευρυσματικής διάτασής της με τοιχωματικό θρόμβο κι έλκος στο αορτικό τόξο προ διετίας, καθώς και σακοειδές ανεύρυσμα της υπονεφρικής κοιλιακής αορτής διαμέτρου 54,3mm.

Κατά την απλή CT εγκεφάλου εισόδου διαπιστώνεται γιγαντιαίο ανεύρυσμα, διαστάσεων 19.3x27x29mm, στην υπερκλινοειδή μοίρα της αριστερής έσω καρωτίδας. Φέρει τοιχωματικές επασβεστώσεις, έχει υπέρπυκνη απεικόνιση (67HU), με εσωτερική ανομοιογένεια, περιοχές που πιθανώς αντιστοιχούν σε θρόμβους (ανεύρυσμα δίκην σερπαντίνας).

Παρεκτοπίζει προς τα άνω την υπέρπυκνη αριστερή μέση εγκεφαλική αρτηρία (MCA), δίδοντας την εντύπωση παρουσίας θρόμβου στο M1 και M2 τμήμα, με συνοδή μεγάλου βαθμού λέπτυνση του περιφερικού τμήματός της. Η διαφοροδιάγνωση περιλαμβάνει ενδο-αυλική αιμορραγία του ανευρύσματος με συνοδή θρόμβωση της αριστερής μέσης εγκεφαλικής αρτηρίας. Συνυπάρχει ασαφοποίηση των βασικών γαγγλίων και του φλοιού της νήσου του Reil αριστερά, ως επί αγγειακής βλάβης ισχαιμικού τύπου στην περιοχή κατανομής της αριστερής MCA.

Το ανεύρυσμα προκαλεί πίεση επί της αριστερής οπίσθιας εγκεφαλικής αρτηρίας και μετατόπιση των δομών της μέσης γραμμής δεξιά κατά 8.1mm.

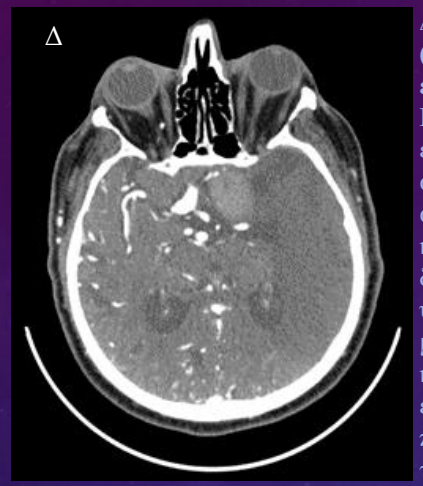

Δ. CTA (τομές 1.25mm, εγκάρσιο επίπεδο): Γιγαντιαίο ενδοκράνιο ανεύρυσμα αριστερής έσω καρωτίδας, διατεταμένη υπερκλινοειδής μοίρα δεξιάς έσω καρωτίδας, αγγειακή ερήμωση στην περιοχή κατανομής της αριστερής MCA

Μετά τη χορήγηση ενδοφλέβιου σκιαγραφικού μέσου δεν ελέγχεται σκιαγραφική ενίσχυση του ανευρυσματικού σάκου της αριστερής έσω καρωτίδας. Η υπόπυκνη απεικόνιση του εγκεφαλικού παρεγχύματος αριστερά μετωπο-κροταφο-βρεγματικά φαίνεται να έχει επεκταθεί, με συνοδό αγγειακή ερήμωση, ως επί ισχαιμικής αλλοιώσεως σε οξεία φάση στην περιοχή κατανομής της αριστερής MCA. Παράλληλα, δε σκιαγραφούνται η αριστερή MCA, η εξωκράνια μοίρα της έσω καρωτίδας έως περίπου 30mm πριν τον καρωτιδικό βολβό κι η αριστερή οφθαλμική αρτηρία στην αρτηριακή φάση. Συνυπάρχει δολιχοεκτασία της δεξιάς έσω καρωτίδας στην υπερκλινοειδή μοίρα της, της δεξιάς μέσης εγκεφαλικής αρτηρίας και της δεξιάς οφθαλμικής αρτηρίας. Απεικονίζεται, ωστόσο, παλίνδρομη πλήρωση της αριστερής έσω καρωτίδας, κατά την φλεβική φάση σκιαγραφήσεως, μέσω αναστομώσεων με την αριστερή έξω καρωτίδα.

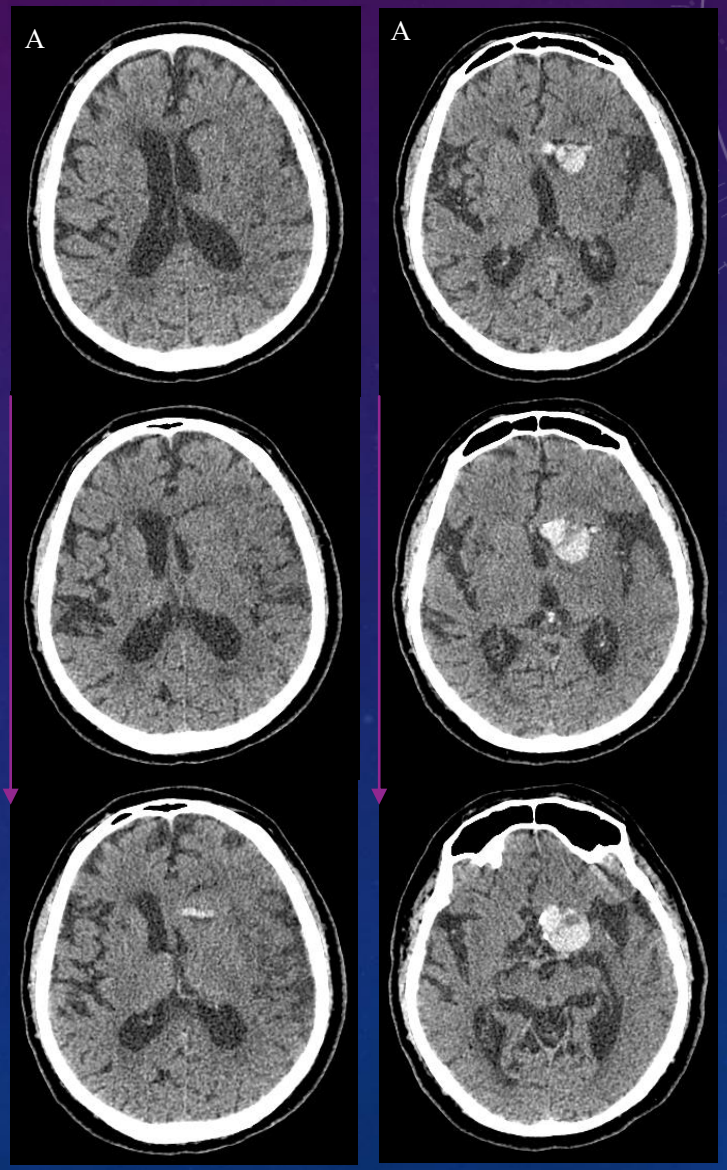

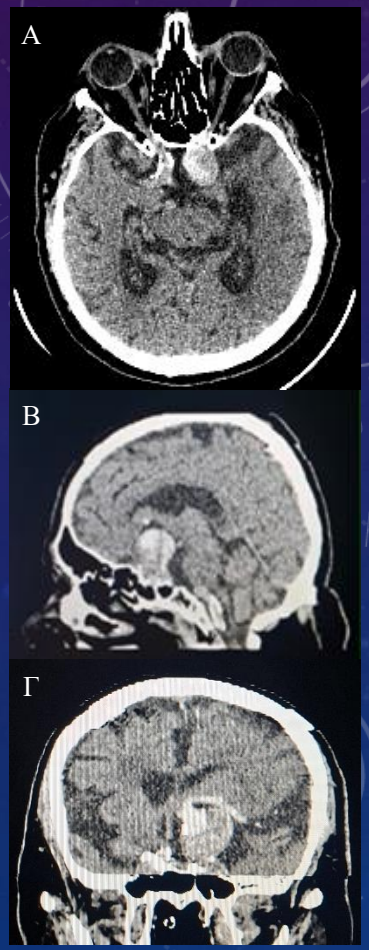

CT, τομές 1.25mm (Α. εγκάρσιο, Β. οβελιαίο, Γ. στεφανιαίο) : Υπέρπυκνη αριστερή MEA, ευμεγέθης, υπέρπυκνη ανομοιογενής αλλοίωση, προκαλεί μετατόπιση των δομών της μέσης γραμμής και πιεστικά φαινόμενα επί των πλαγίων κοιλιών

Γιγαντιαία ανευρύσματα εγκεφάλου ως τυχαίο εύρημα: Ανάδειξη ασυνήθων επιπλοκών με αξονική αγγειογραφία σε ασθενείς με συνήθη κλινική συμπτωματολογία

Περιστατικό 1

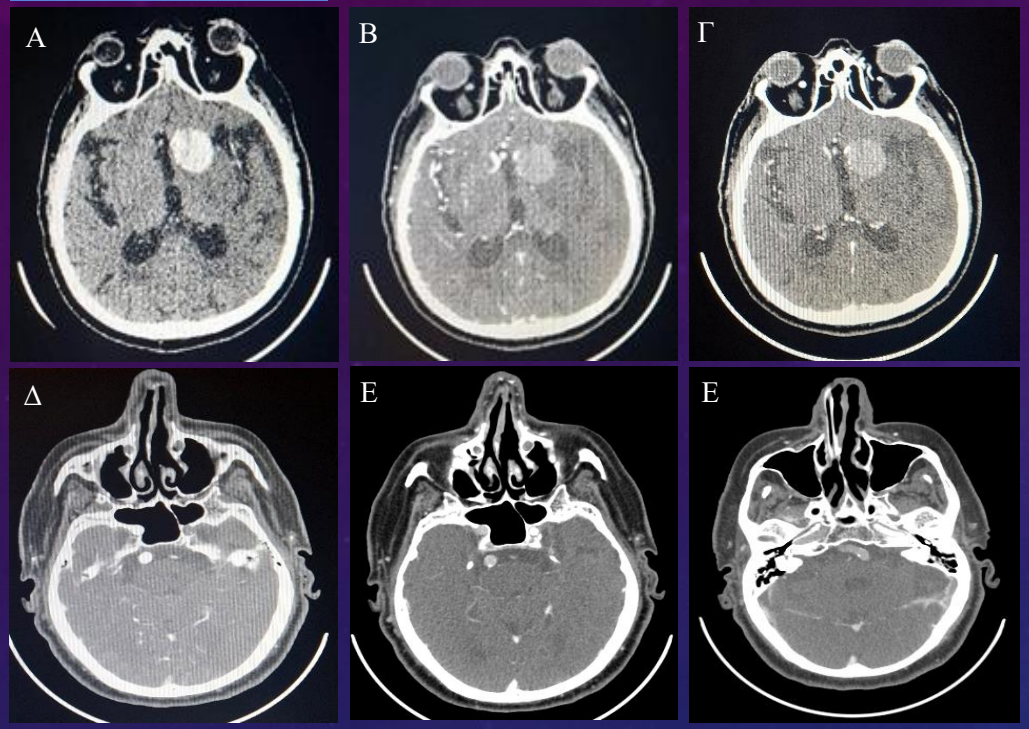

CTA (εγκάρσιο επίπεδο, Α:άνευ, Β:αρτηριακή, Γ: φλεβική): Ανευρυσματικός σάκος χωρίς σκιαγράφηση, αγγειακή ερήμωση με υπόπυκνη απεικόνιση στην περιοχή κατανομής της αριστερής MCA

CTA (εγκάρσιο επίπεδο): Δ. αρτηριακή φάση – σκιαγράφηση βασικής και σηραγγώδους τμήματος δεξιάς έσω καρωτίδας , Ε. φλεβική – σκιαγραφήση σηραγγώδους τμήματος αριστερής έσω καρωτίδας

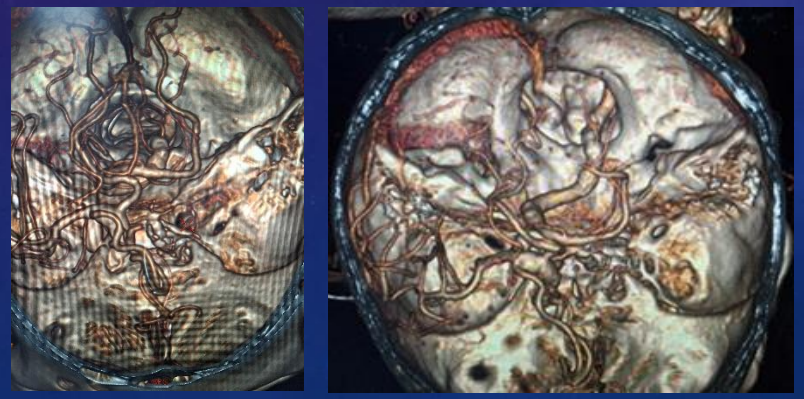

CTA (τομές 1.25mm, 3D ανασύνθεση, αρτηριακή φάση): Ανευρυσματική διάταση υπερκλινοειδούς μοίρας δεξιάς έσω καρωτίδας, δολίχωση δεξιάς μέσης εγκεφαλικής αρτηρίας, ασκιαγράφητη η αριστερή έσω καρωτίδα κι αγγειακή ερήμωση στην περιοχή κατανομής της αριστερής μέσης εγκεφαλικής αρτηρίας

Κλινικό Περιστατικό 2

Ως δεύτερο περιστατικό παρουσιάζεται άνδρας, 69 ετών, ο οποίος προσέρχεται στο Τ.Ε.Π. με προοδευτικά επιδεινούμενη δύσπνοια (3–4 ημέρες). Από το ατομικό ιστορικό του αναφέρεται σακχαρώδης διαβήτης τύπου 2, υπερχοληστερολαιμία, αρτηριακή υπέρταση, σύνδρομο υπνικής άπνοιας ύπνου και κάπνισμα. Ο ασθενής υποβάλλεται βάσει κλινικής κι εργαστηριακής εικόνας σε επείγουσα αξονική αγγειογραφία πνευμονικής αρτηρίας (CTPA), οπότε αναδεικνύεται απόφραξη κύριων κλάδων πνευμονικής αρτηρίας (μαζική πνευμονική εμβολή). Λαμβάνει θρομβολυτική αγωγή με Tenecteplase ενδοφλεβίως και σταθεροποιείται κλινικά. Κατά τη διάρκεια της νοσηλείας του, έξι εικοσιτετράωρα αργότερα, παραπονείται για επίμονη κεφαλαλγία, οπότε υποβάλλεται σε CT εγκεφάλου με τη διαδικασία του επείγοντος.

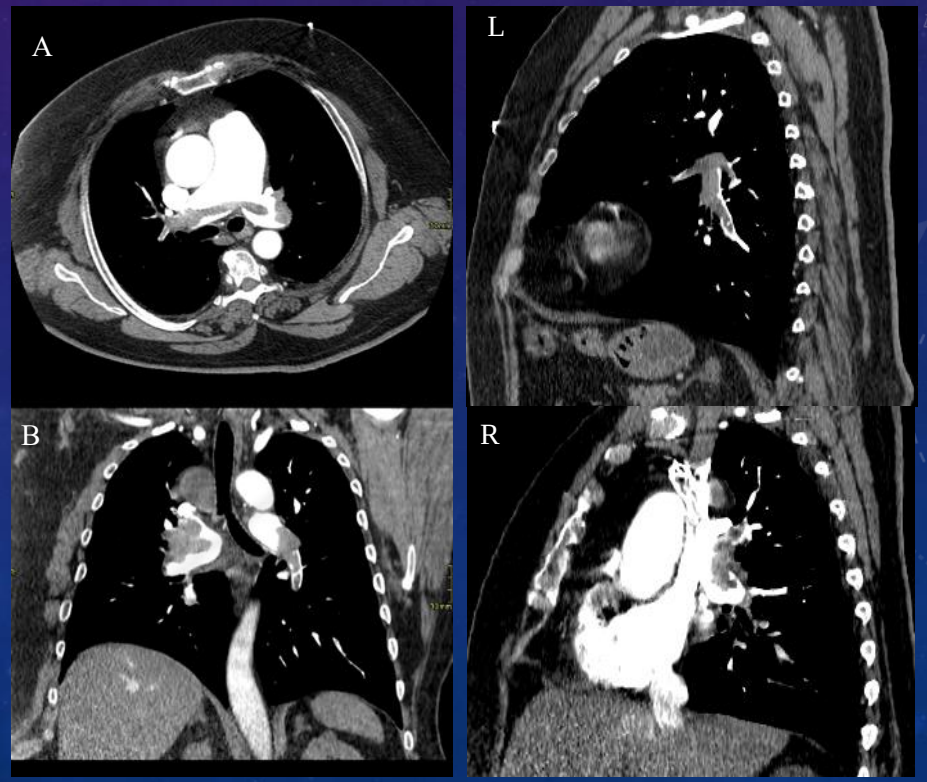

CTPA, τομές 1.25mm, Α. Εγκάρσιο επίπεδο, Β. Στεφανιαίο, L-R Οβελιαίο): Μαζική Πνευμονική Εμβολή

Γιγαντιαία ανευρύσματα εγκεφάλου ως τυχαίο εύρημα: Ανάδειξη ασυνήθων επιπλοκών με αξονική αγγειογραφία σε ασθενείς με συνήθη κλινική συμπτωματολογία

Κλινικό Περιστατικό 2

Το περιστατικό 2 στη CT εγκεφάλου εμφανίζει υπέρπυκνη, ανομοιογενή, καλά περιγεγραμμένη αλλοίωση που εκτείνεται από την υπερεφιππιακή δεξαμενή έως ανάμεσα στα μετωπιαία κέρατα των πλάγιων κοιλιών με ήπια πιεστικά φαινόμενα επί αυτών, διαστάσεων 26.4x24.4x39mm. Τίθεται η υπόνοια γιγαντιαίου ανευρύσματος αγγείου του κύκλου του Willis, με ενδο-αυλικά αιμορραγικά στοιχεία. Συνυπάρχει υπέρπυκνη απεικόνιση του δρεπάνου. Δύο εικοσιτετράωρα αργότερα, κατά τον επανέλεγχο της βλάβης, χορηγείται ενδοφλέβιο σκιαγραφικό μέσο, οπότε απεικονίζεται χωρίς μεταβολή του μεγέθους, του σχήματος και της πυκνότητάς της η αλλοίωση, χωρίς σκιαγραφική ενίσχυση, ως επί θρομβοθέντος γιγαντιαίου ανευρύσματος του πρόσθιου τμήματος της κυκλοφορίας του Willis, με αιμορραγικά στοιχεία εντός και πιεστικά φαινόμενα στις γειτνιάζουσες δομές. Επανελέγχονται τα στοιχεία υπαραχνοειδούς αιμορραγίας στο δρέπανο και τη μεσο-ημισφαίριο σχισμή. Από τον αγγειογραφικό έλεγχο διαπιστώνονται: λεπτοφυής δεξιά πρόσθια εγκεφαλική αρτηρία αμέσως μετά την έκφυσή της (Α1 τμήμα), παρεκτόπιση και διάσταση του Α2 τμήματος των πρόσθιων εγκεφαλικών αρτηριών από το ανεύρυσμα, εκτεινόμενο ανάμεσά τους, σκιαγράφηση της πρόσθιας αναστομωτικής αρτηρίας και της αριστερής οπίσθιας αναστομωτικής αρτηρία. Δεν σκιαγραφείται η δεξιά οπίσθια αναστομωτική αρτηρία. Δολιχοεκτασία βασικής αρτηρίας και αριστερής σπονδυλικής αρτηρίας. Σε αναδρομική αναζήτηση παλαιότερων απεικονίσεων του ασθενούς, επανελέγχθηκε σε μαγνητική τομογραφία αμετάβλητη σε μέγεθος η εξω-εγκεφαλική βλάβη, χωρίς στοιχεία εσωτερικής αιμορραγίας.

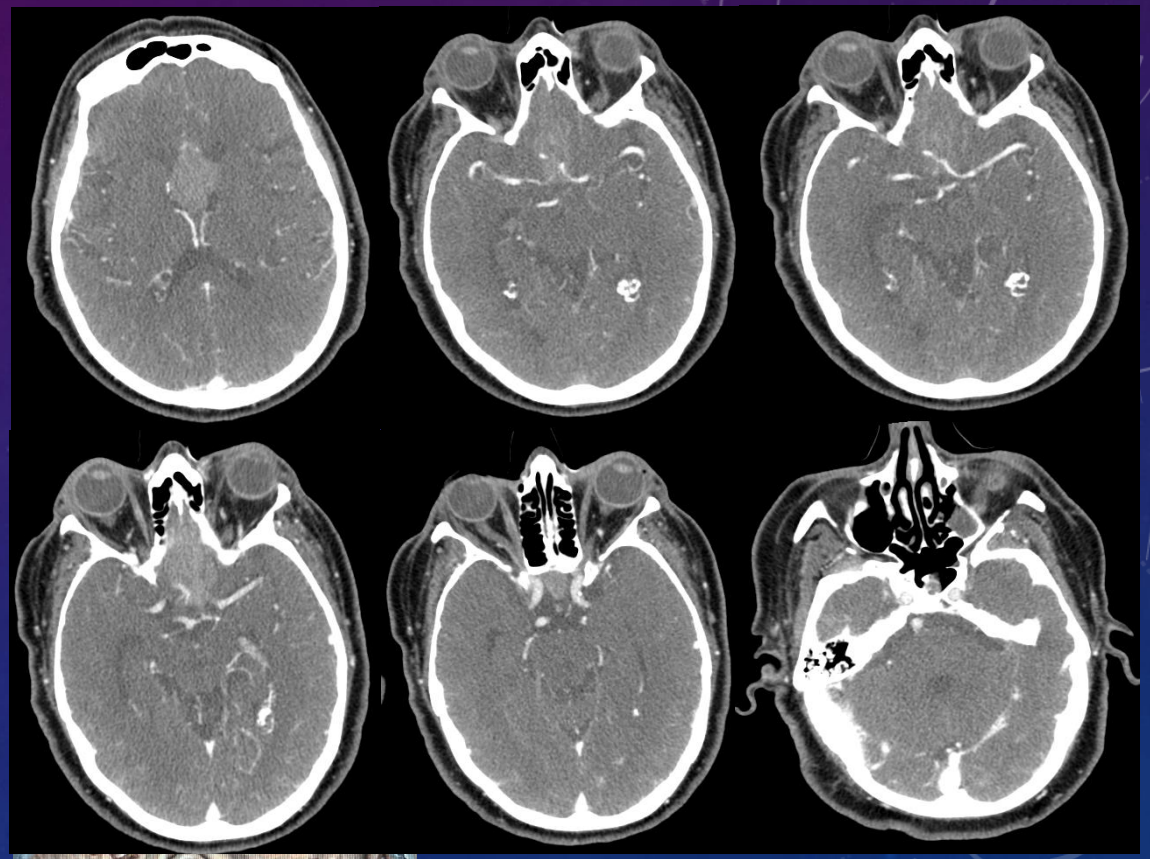

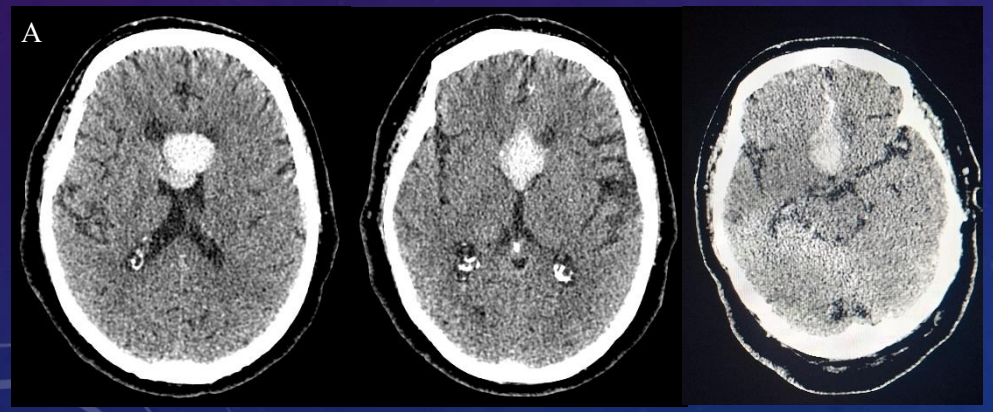

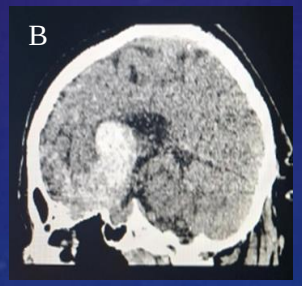

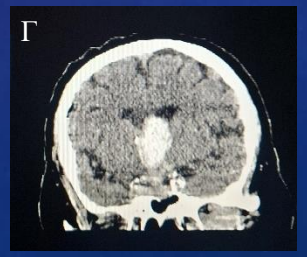

Απλή Αξονική Τομογραφία: Α. Εγκάρσιο επίπεδο, Β. στεφανιαίο και Γ. οβελιαίο επίπεδο: Υπέρπυκνη, καλά περιγεγραμμένη, εξω-παρεγχυματική αλλοίωση υπερεφιππιακά, με συνοδή υπαραχνοειδή αιμορραγία

CTA, αρτηριακή φάση (εγκάρσιο επίπεδο,αρτηριακή, Β.φλεβική, 3D ανασύνθεση): Ασκιαγράφητη η βλάβη, η οποία επικάθεται του τουρκικού εφιππίου και προκαλεί διάσταση των πρόσθιων εγκεφαλικών αρτηριών, φυσιολογική σκιαγράφηση μέσων εγκεφαλικών αρτηριών, ενδοκράνιας μοίρας έσω καρωτίδων, σπονδυλοβασικού συστήματος. Απουσία σκιαγράφησης δεξιάς οπίσθιας αναστομωτικής, λεπτοφυής αριστερή οπίσθια αναστομωτική

Γιγαντιαία ανευρύσματα εγκεφάλου ως τυχαίο εύρημα: Ανάδειξη ασυνήθων επιπλοκών με αξονική αγγειογραφία σε ασθενείς με συνήθη κλινική συμπτωματολογία

Παντούλα Μαρία-Ηλιάνα [1] , Μπουμπάρης Λεωνίδας [1], Λαζαρίδου Αλίκη [2], Παναγή Γεωργία [1]

[1]Ακτινολογικό Εργαστήριο Γενικού Νοσοκομείου Χίου «Σκυλίτσειο» [2]Ακτινολογικό εργαστήριο Αρεταιείου Νοσοκομείου

Συζήτηση

Πρόκειται για δύο περιστατικά, με κλινική εικόνα διαφορετικής βαρύτητας. Η συμπτωματολογία του περιστατικού 1 παραπέμπει σε αγγειακό εγκεφαλικό επεισόδιο. Ο ασθενής κατακρημνίστηκε ραγδαία, οπότε διασωληνώθηκε όντας αιμοδυναμικά ασταθής κι ολιγουρικός, παρά την έγκαιρη διάγνωση της παθολογίας του.
Ο δεύτερος ασθενής εκδήλωσε ένα πολύ κοινό σύμπτωμα, κεφαλαλγία, χωρίς παθολογικά ευρήματα από την κλινική νευρολογική εξέταση και παρέμεινε σε καλή κλινική κατάσταση, παρά την επιπλοκή της περιορισμένης εντός του ανευρύσματός του αιμορραγίας, με τη διακοπή της θρομβολυτικής θεραπείας.
Παρατηρούμε, ωστόσο, ότι αμφότερα τα περιστατικά εμφανίζουν από το ατομικό ιστορικό τους παράγοντες που οφείλουν να εγείρουν την κλινική υποψία και να οδηγήσουν τον θεράποντα ιατρό σε αναζήτηση απεικόνισης, όπως το ιστορικό άλλων μείζονων αγγειακών βλαβών ή πρόσφατης αντιθρομβωτικής αγωγής.
Παράλληλα, αναδεικνύεται η σημασία φυσικής παρουσίας ειδικού ιατρού ακτινολόγου, ο οποίος δύναται να αξιολογεί τα απεικονιστικά ευρήματα την ώρα της εξέτασης και να συστήσει επί τόπου τη χορήγηση σκαιγραφικού μέσου, προς διευκρίνηση των ευρημάτων και της αιτιοπαθογένειάς τους.
Επιπλέον, οφείλουμε να σταθούμε στα απεικονιστικά ευρήματα που υποδεικνύουν παρουσία γιγαντιαίου ανευρύσματος:

1. Ανομοιογενής σαφώς περιγεγραμμένη αλλοίωση στη CT
2. Πιεστικά φαινόμενα επί των γειτονικών δομών,
3. Φαινόμενο χωροκατακτητικής εξεργασίας (mass effect),
4. Περιορισμός των αιμορραγικών (υπέρπυκνων) στοιχείων εντός της περιγεγραμμένης αλλοίωσης με συνοδή παρουσία θρόμβων (υπόπυκνα στοιχεία).

Τέλος, αναδεικνύεται η σημασία αναζήτησης προηγούμενων απεικονίσεων, καθώς κι η πρόσβαση στις εξετάσεις αυτές.

Συμπεράσματα

Η κλινική εικόνα του ασθενούς οφείλει να αξιολογείται σε συνάρτηση με το ατομικό ιστορικό του, καθώς κοινά συμπτώματα μπορεί να υποκρύπτουν μείζονα παθολογία. Τα στοιχεία αυτά, εν συνεχεία, οφείλουν να εγείρουν την κλινική υποψία ενδοκράνιας παθολογίας, κι είναι αυτά που καθορίζουν τον περαιτέρω, απεικονιστικό εν προκειμένω, έλεγχο.
Αναδεικνύεται, επίσης, η συμβολή της αξονικής τομογραφίας και δη της αξονικής αγγειογραφίας στη διαπίστωση υποκείμενης ενδοκράνιας παθολογίας, με τρόπο άμεσο και ταχύτατο.
Τέλος, υπογραμμίζονται τα ευρήματα εκείνα που στη CT/CTA υποδεικνύουν την παρουσία ενός γιγαντιαίου ανευρύσματος, σε ασθενείς χωρίς αναφερόμενο γνωστό ατομικό ιστορικό τέτοιας παθολογίας:

- ✓ Ανομοιογενής σε πυκνότητα, ευμεγέθης, σαφώς περιγεγραμμένη, εξω- εγκεφαλική αλλοίωση
- ✓ Παρουσία στοιχείων διαφορετικής χρονιότητας εντός της βλάβης, λόγω παλαιότερων θρόμβων που πιθανόν να οφείλονται σε στάση του αίματος εντός του ανευρυσματικού σάκου
- ✓ Συνακόλουθες διαταραχές σε λοιπά αγγεία του κύκλου του Willis, πιθανόν στο πλαίσιο προσαρμογής του οργανισμού σε μία χρόνια κατάσταση, όπως η παρουσία του κωλύματος που δημιουργεί ένα γιγαντιαίο, πόσω μάλλον μερικώς θρομβωμένο, ανεύρυσμα.

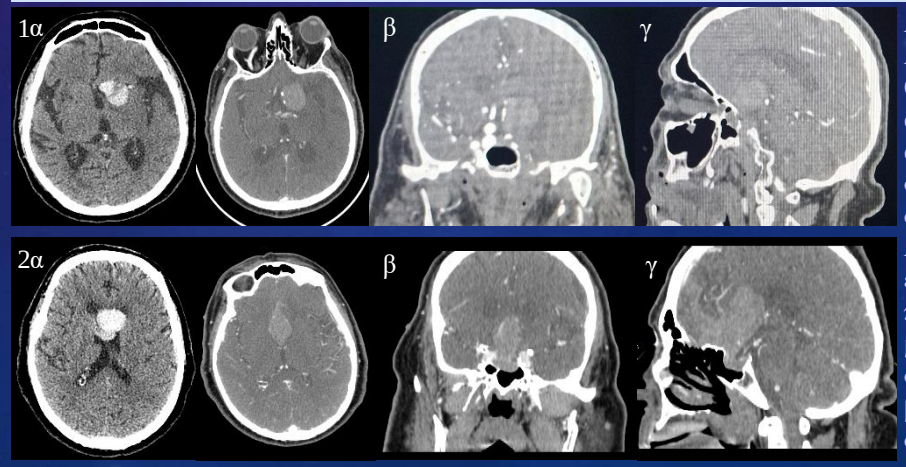

Ασθενής 1
Ασθενής 2
CT/CTA σε αρτηριακή φάση, α. εγκάρσιο, β. στεφανιαίο κι γ. οβελιαίο επίπεδο: Ανάδειξη της εξω-παρεγχυματικής, μη σκιαγραφούμενης βλάβης, σαφών ορίων

Αναφορές

- Knipe H, Sharma R, Tao W, et al. Giant cerebral aneurysm. Reference article, Radiopaedia.org (Accessed on 14 Nov 2025) https://doi.org/10.53347/rID-39214
- Gmeiner M, Gruber A. Current Strategies in the Treatment of Intracranial Large and Giant Aneurysms. 2021 May 11. In: Esposito G, Regli L, Cenzato M, et al., editors. Trends in Cerebrovascular Surgery and Interventions [Internet]. Cham (CH): Springer; 2021. Available from: https://www.ncbi.nlm.nih.gov/books/NBK573764/ doi: 10.1007/978-3-030-63453-7_3
- Castillo M. Neuroradiology Companion: Methods, Guidelines, and Imaging Fundamentals. LWW. ISBN:1451111754.
- Mehta RI, Salamon N, Zipser BD et-al. Best cases from the AFIP: giant intracranial aneurysm. Radiographics. 2010;30 (4): 1133-8. doi:10.1148/rg.304095199
- Sakaguchi M, Murata K, Nishio A, Saitoh M, Hakuba A, Nishimura S. Surgical Treatment and Radiological Consideration of Supergiant Cerebral Aneurysms. Surg Neurol. 1989;31(4):300-9. doi:10.1016/0090-3019(89)90056-6
- Olsen WL, Brant-Zawadzki M, Hodes J, Norman D, Newton TH. Giant intracranial aneurysms: MR imaging. Radiology. 1987 May;163(2):431-5. doi: 10.1148/radiology.163.2.3562822. PMID: 3562822.
- Sughrue ME, Saloner D, Rayz VL, Lawton MT. Giant intracranial aneurysms: evolution of management in a contemporary surgical series. Neurosurgery. 2011 Dec;69(6):1261-70; discussion 1270-1. doi: 10.1227/NEU.0b013e31822bb8a6. PMID: 21734614; PMCID: PMC3529163.