Συγγενής Φλεβική Ανωμαλία (Developmental Venous Anomaly, DVA) – Το μη τυπικό σενάριο κλινικής εκδήλωσης μιας τυπικής βλάβης.

Μ. Καραντουμάνη*, Α. Χατζηιωάννου*, Δ. Σερεφίδου**, Γ. Μίγγου*, Μ. Μυλωνάκη*, Μ. Χατζηαγοράκη*, Δ. Βουλτσινού*

**Ακτινολογικό Εργαστήριο Γ.Ν.Θ. «Γ. Παπανικολάου»*

***Ακτινολογικό Εργαστήριο Γ.Ν.Θ «Ο Άγιος Δημήτριος»*

Θεωρητικό υπόβαθρο DVAs

- Οι DVAs συνιστούν τις **συχνότερες** αγγειακές εγκεφαλικές δυσπλασίες, και είναι συνηθέστερα **ασυμπτωματικές** και με καλοήθη πορεία.
- ***Αποτελούνται:*** από διατεταμένες διαμυελικές φλέβες που συρρέουν με **ακτινωτή διαμόρφωση** (caput medusae – "palm – tree") **και παροχετεύονται σε μια μονήρη συλλεκτική φλέβα**. Συχνότερες φλέβες παροχέτευσης είναι οι φλοιικές φλέβες και οι φλεβώδεις κόλποι, σπανιότερα παροχετεύονται στις υποεπενδυματικές φλέβες και τη φλέβα του Γαληνού, ενώ πιο σπάνιος είναι ο συνδυασμός των παραπάνω.
- Πρόκειται για βλάβες σπανίως επιπλακείσες με αιμορραγία οι οποίες αποχετεύουν φυσιολογικό εγκεφαλικό παρέγχυμα, ενώ ο κίνδυνος για **φλεβικό έμφρακτο στην κατανομή παροχέτευσής τους** είναι πολύ υψηλός εάν επιχειρηθεί η χειρουργική αντιμετώπισή τους (leave alone / do not touch lesions).

Υλικό – Στόχοι

Εκπαιδευτικοί στόχοι:

- Η παρουσίαση περιστατικού με μη τυπική συμπτωματική εκδήλωση επιπλεγμένου με αιμορραγία DVA, σε ασθενή μετά από χειρουργική αντιμετώπιση γλοιοβλαστώματος.
- Η ενδελεχής περιγραφή των απεικονιστικών χαρακτηριστικών των Φλεβικών Αναπτυξιακών Ανωμαλιών (DVAs) στην Αξονική και τη Μαγνητική Τομογραφία, καθώς και η επισήμανση του ρόλου του ακτινολόγου στην κλινική τους διαχείριση.

Υλικό:

- Συνολικά σε διάστημα έτους εξετάστηκαν 20 ασθενείς με αγγειακές δυσπλασίες του τύπου των DVA, σε χρονικό διάστημα ενός έτους. Όλοι οι ασθενείς υποβλήθηκαν σε έλεγχο με μαγνητική (MT) ακολουθίες T1WI, T2WI, FLAIR, SWI, DWI/ADC.

<u>Προεγχειρητική απεικόνιση με πρωτόκολλο navi:</u>

- T1 ακολουθία με χορήγηση ενδοφλέβιας παραμαγνητικής ουσίας.
- Δακτυλιοειδώς και ανομοιογενώς εμπλουτιζόμενη χωροκατακτητική βλάβη με περιεστιακό οίδημα (γνωστό GBM) *(κίτρινο βέλος)*.
- Γραμμμοειδής αγγειακή δομή στην λευκή ουσία AP μετωπιαία παρά το κοιλιακό σύστημα (DVA) *(κόκκινο βέλος)*.

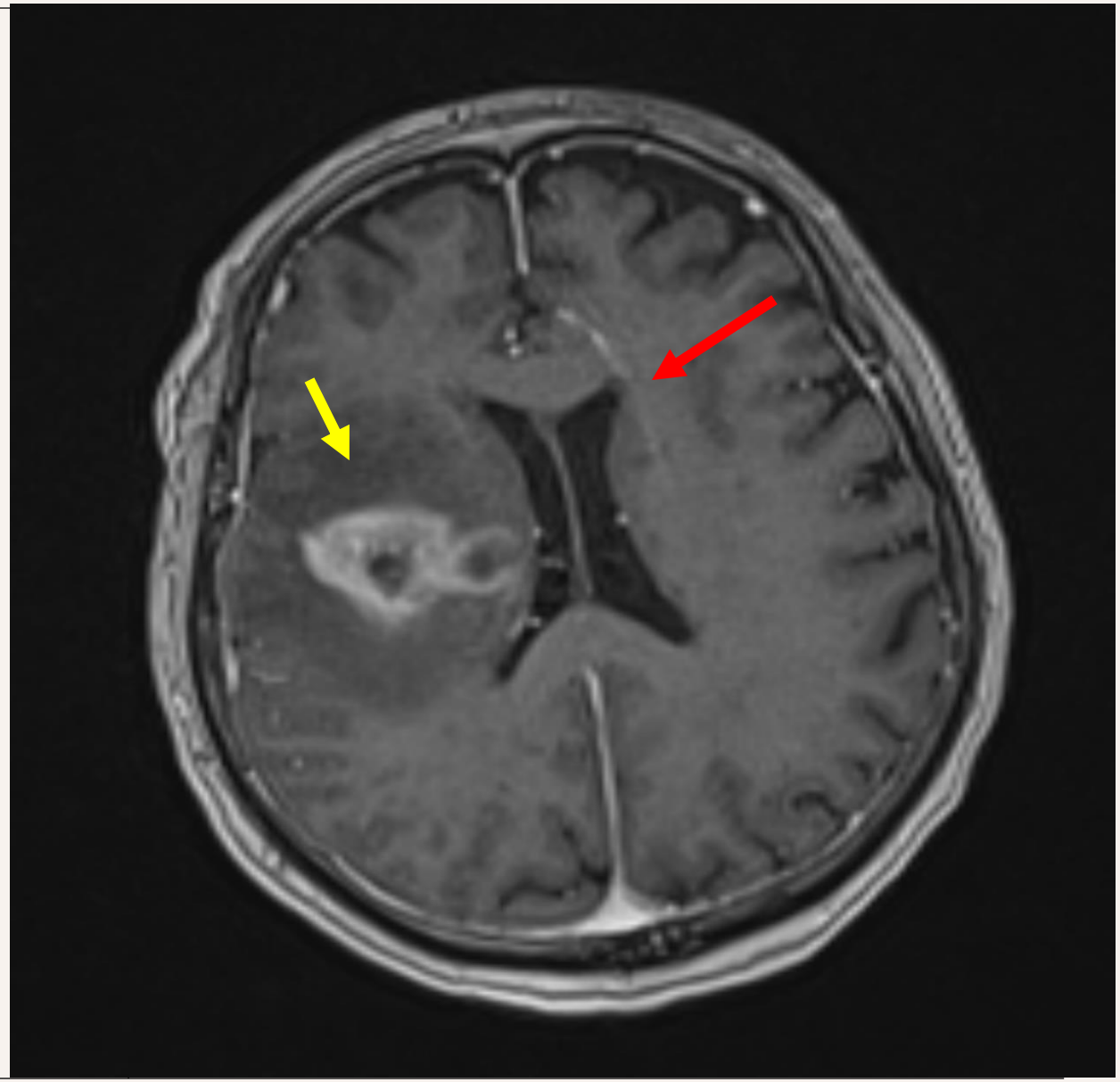

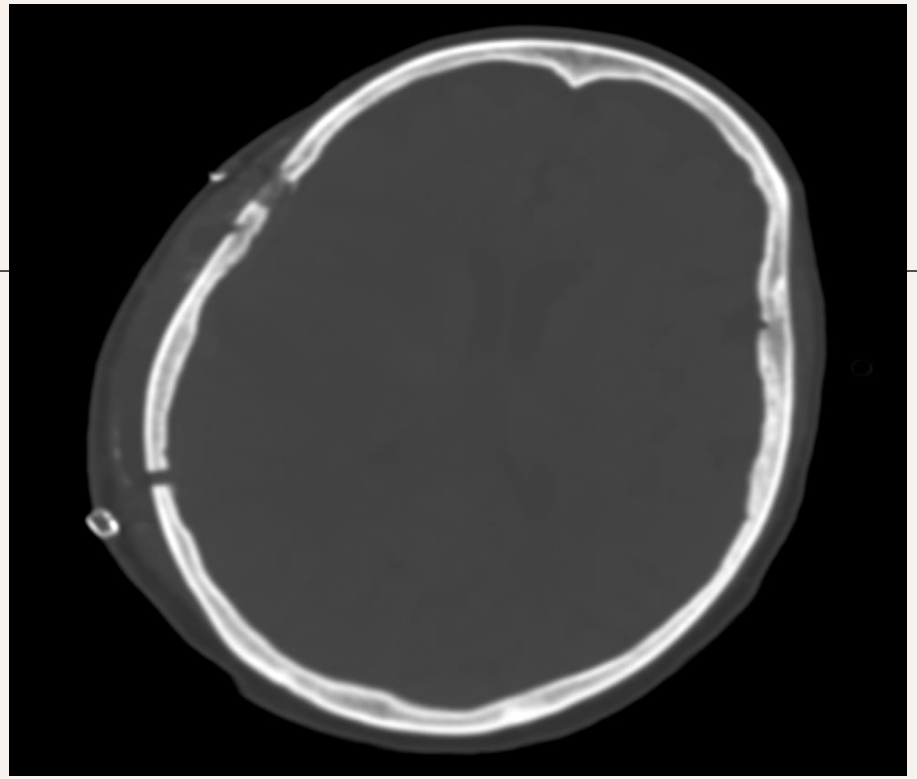

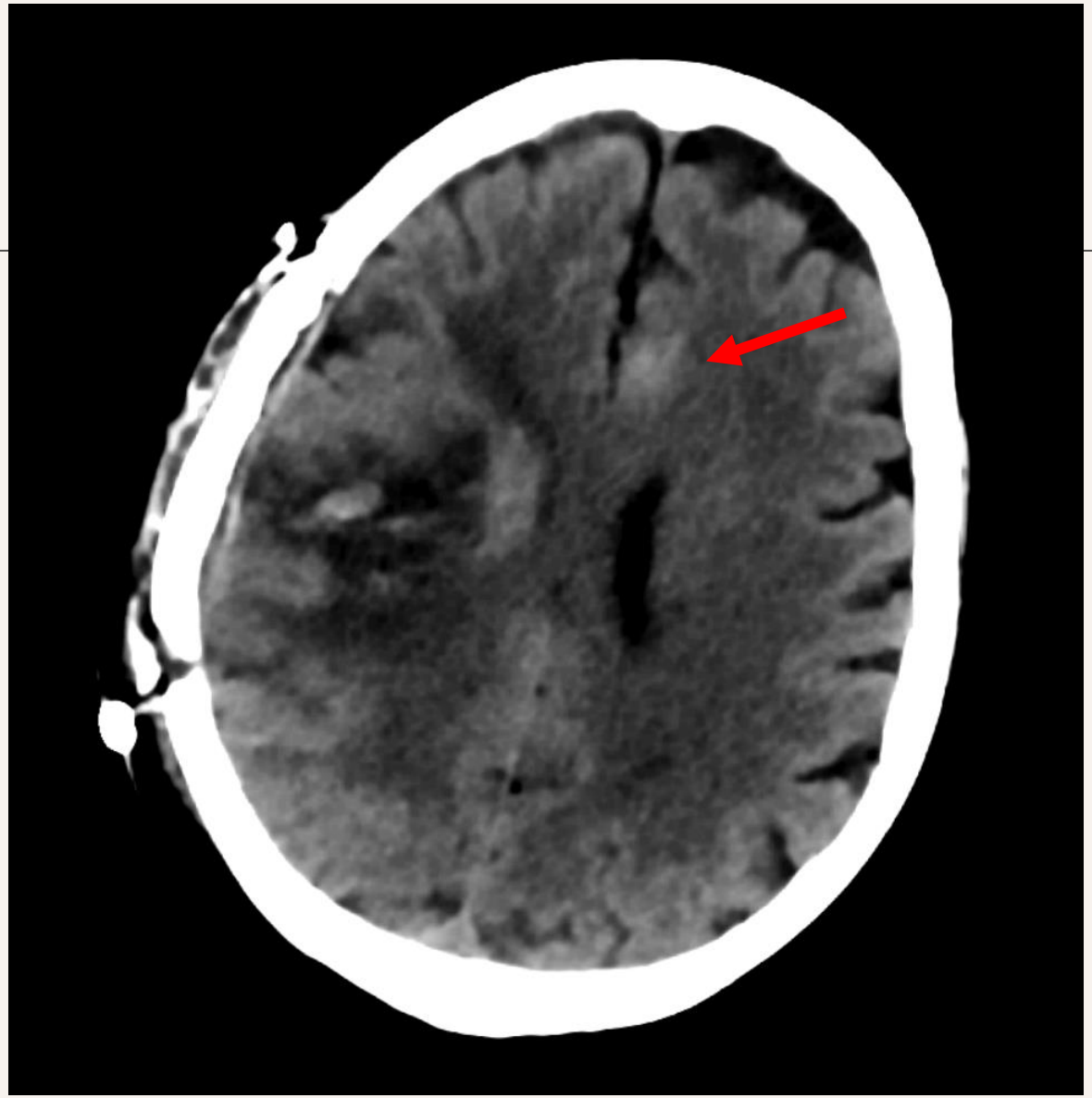

<u>Μετεγχειρητική απεικόνιση:</u>

- Κρανιοτομή δεξιά μετωποβρεγματικά
- Δεν επανελέγχεται η βλάβη
- Αιμορραγικά στοιχεία στην χ/θεισα περιοχή
- **Νέα αιμορραγικά στοιχεία αριστερά μετωπιαία στην περιοχή άρδευσης του** DVA *(κόκκινο βέλος).*