ΕΝΔΙΑΦΕΡΟΝ ΠΕΡΙΣΤΑΤΙΚΟ ΟΞΕΙΑΣ ΘΡΟΜΒΩΣΗΣ ΦΛΕΒΩΔΩΝ ΚΟΛΠΩΝ ΤΟΥ ΕΓΚΕΦΑΛΟΥ – ΔΙΑΓΝΩΣΤΙΚΗ ΠΡΟΣΕΓΓΙΣΗ ΜΕ ΑΞΟΝΙΚΗ & ΜΑΓΝΗΤΙΚΗ ΤΟΜΟΓΡΑΦΙΑ

Α. Δουκοπούλου, Π. Βλάχου, Δ. Φαγκρέζος, Α. Λαγουδάκη-Καλογεράκη, Κ. Κατσιβέλης, Χ. Κορρές, Π. Μανιάτης, Χ. Τριαντοπούλου

Τμήμα Νεότερων Απεικονιστικών Μεθόδων και Επεμβατικής Ακτινολογίας & Τμήμα Ακτινοδιαγνωστικής , Κωνσταντοπούλειο Γ.Ν.Νέας Ιωνίας

ΠΑΡΟΥΣΙΑΣΗ ΠΕΡΙΣΤΑΤΙΚΟΥ

- Άνδρας, 39 ετών, προσήλθε στο Τμήμα Επειγόντων Περιστατικών του νοσοκομείου μας, αιτιώμενος κεφαλαλγία από 24ώρου, η οποία δεν υφέθηκε με αναλγητικά.
- Ανάφερε ελεύθερο ιστορικό, ενώ από τη νευρολογική εξέταση δεν προέκυψαν παθολογικά ευρήματα.
- Διενεργήθηκε Αξονική Τομογραφία Εγκεφάλου χωρίς ενδοφλέβια χορήγηση σκιαγραφικού μέσου, η οποία ανέδειξε υπέρπυκνο τον άνω οβελιαίο και τον δεξιό εγκάρσιο φλεβώδη κόλπο.
- Τέθηκε η σοβαρή υποψία της εγκεφαλικής φλεβικής θρόμβωσης, οπότε πραγματοποιήθηκε Μαγνητική Τομογραφία και φλεβογραφία όπου επιβεβαιώθηκε η διάγνωση της εκτεταμένης εν τω βάθει φλεβικής θρόμβωσης του άνω οβελιαίου, του δεξιού εγκάρσιου και σιγμοειδούς φλεβώδους κόλπου.

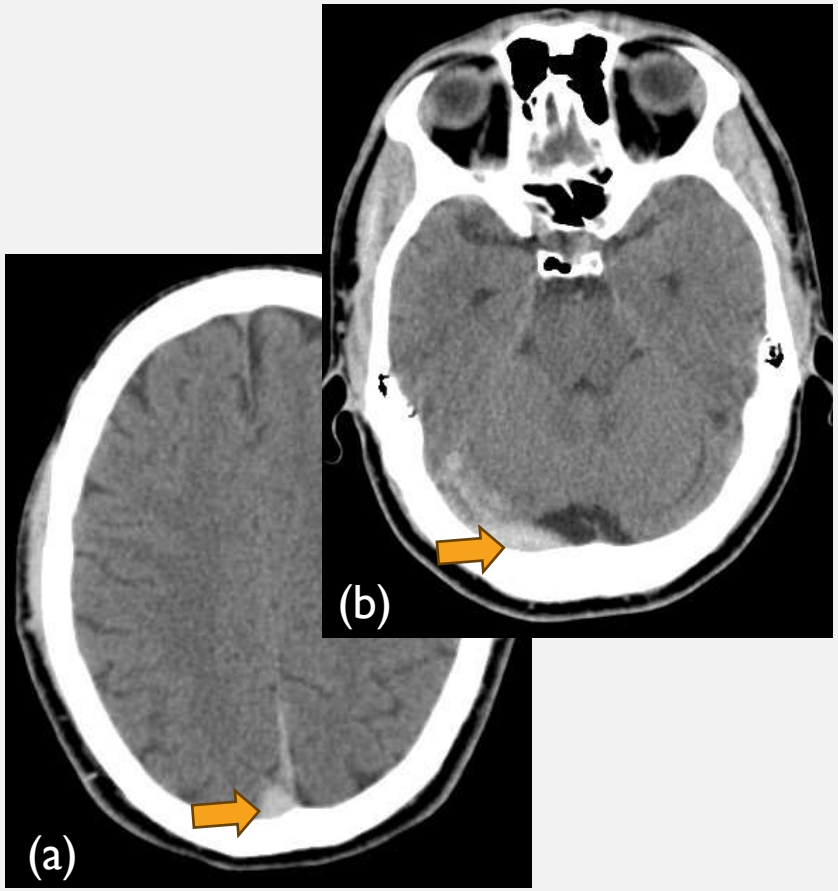

CT Εγκεφάλου χωρίς IV σκιαγραφικό, εγκάρσιες τομές. Αναδεικνύεται διευρυσμένο και υπέρπυκνο το οπίσθιο τμήμα του άνω οβελιαίου κόλπου (dense clot sign) (a) και ο δεξιός εγκάρσιος κόλπος (b).

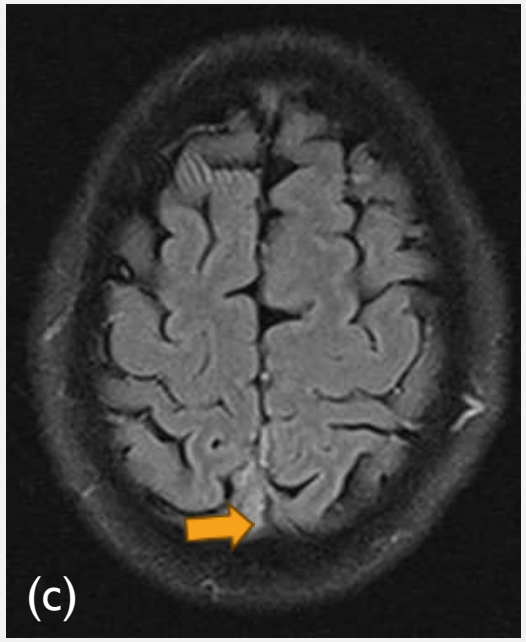

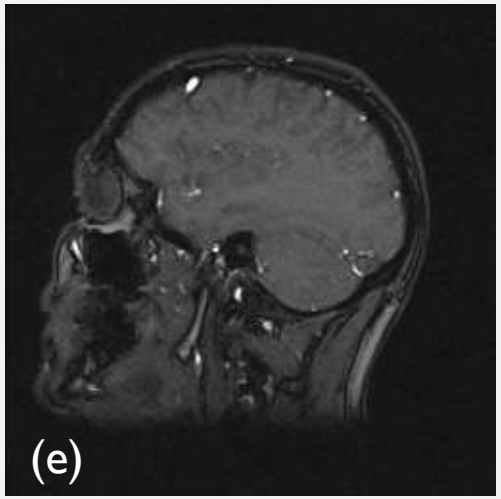

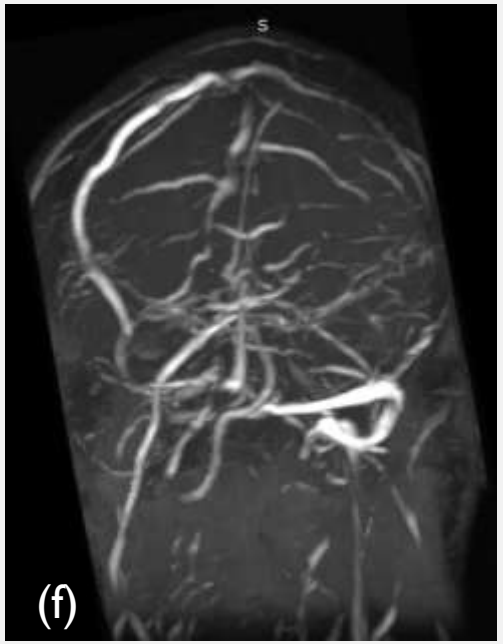

(c) Εγκάρσια τομή σε FLAIR ακολουθία όπου αναδεικνύεται το οπίσθιο τμήμα του άνω οβελιαίου κόλπου με αυξημένη ένταση μαγνητικού σήματος (απουσία του φυσιολογικού flow void).
(d,e,f) MR Φλεβογραφία & MIP εικόνα όπου παρατηρείται απουσία μαγνητικού σήματος στον δεξιό εγκάρσιο και σιγμοειδή κόλπο καθώς και στον άνω οβελιαίο κόλπο.

ΕΚΠΑΙΔΕΥΤΙΚΟΙ ΣΤΟΧΟΙ

- Η θρόμβωση στο δίκτυο των επιπολής και εν τω βάθει φλεβωδών κόλπων του εγκεφάλου αποτελεί σπάνια αιτία εγκεφαλικού και αφορά κυρίως σε νεαρές ηλικίες, με αυξημένη συχνότητα στις γυναίκες. Στους περισσότερους ασθενείς θρόμβωση παρατηρείται σε παραπάνω από ένα φλεβώδη κόλπο.
- Η CT Εγκεφάλου χωρίς IV σκιαγραφικό χρησιμοποιείται ως εξέταση πρώτης γραμμής σε επείγουσα βάση καθώς είναι άμεσα διαθέσιμη. Είναι σημαντικό να αναγνωρίσουμε το σημείο του υπέρπυκνου φλεβώδους κόλπου, το οποίο αναδεικνύεται στο 1/3 των περιπτώσεων. Ψευδής αναγνώριση του σημείου μπορεί να συμβεί στην περίπτωση υψηλού αιματοκρίτη του εξεταζόμενου.
- Η Μαγνητική/Αξονική Φλεβογραφία (MRV/CTV) θέτει τη διάγνωση αναδεικνύοντας έλλειμμα σκιαγράφησης εντός ενός ή περισσοτέρων φλεβωδών κόλπων του εγκεφάλου.

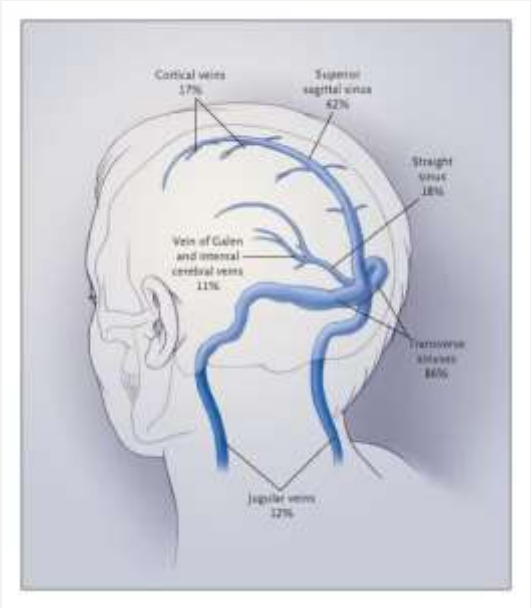

Συχνότητα της θρόμβωσης στις εγκεφαλικές φλέβες και στους φλεβώδεις κόλπους του εγκεφάλου

ΒΙΒΛΙΟΓΡΑΦΙΑ

- Stam, J. (2005). Thrombosis of the cerebral veins and sinuses. The New England journal of medicine, 352(17), 1791-1798. https://doi.org/10.1056/NEJMra042354
- Imaging of Cerebral Venous Thrombosis: Current Techniques, Spectrum of Findings and Diagnostis Pitfalls, James L. Leach et al, October 2006 RadioGraphics, 26, S19-S41
- Canedo-Antelo M, Baleato-González S, Mosqueira A et al. Radiologic Clues to Cerebral Venous Thrombosis. Radiographics. 2019;39(6):1611-28.