e-Poster 257

Ατλαντοαξονική αστάθεια εξαιτίας os odontoideum. Δυναμική απεικόνιση με μαγνητική τομογραφία σε όρθια θέση, κάμψη και έκταση

Νικολόπουλος Παναγιώτης, Νικολόπουλος Σ. Σωκράτης, Στογιάννη Αγγελική

“Ορθομαγνητική” Ιδιωτικό κέντρο Μαγνητικής Τομογραφίας Θεσσαλονίκης

Ακτινολογικό Εργαστήριο Ιπποκράτειο Νοσοκομείο Θεσσαλονίκης

ΟΡΘΟΜΑΓΝΗΤΙΚΗ
UPRIGHT MRI

ΙΠΠΟΚΡΑΤΕΙΟ
ΓΕΝΙΚΟ ΝΟΣΟΚΟΜΕΙΟ
ΘΕΣΣΑΛΟΝΙΚΗΣ

Εισαγωγή-Εκπαιδευτικοί Στόχοι

- Το os odontoideum είναι σπάνια συγγενή ή επίκτητη ανωμαλία του οδόντα του άξονα (A2), ο οποίος απομακρύνεται από την βάση του με ομαλά όρια και χωρίς οστικό οίδημα. Αποτελεί είτε συγγενή αδυναμία συνοστέωσης του οδόντα με την βάση του είτε μη αναγνωρισθέν κάταγμα της πλάκας του οδόντα πριν την ηλικία των 5-6ετών.
- Δύναται να οδηγήσει σε αστάθεια της ατλαντοαξονικής διάρθρωσης και κατ' επέκταση σε μυελοπάθεια.
- Ταξινόμηση σε ορθοτοπικό και δυστοπικό υπότυπο (Giacomini 1886) ανάλογα με το αν βρίσκεται σε φυσιολογική θέση ή σε παρεκτόπιση.
- Στόχος μας η παρουσίαση μορφολογικών και λειτουργικών χαρακτηριστικών του os odontoideum και η ανάδειξη της διαγνωστικής αξίας της δυναμικής MRI σε όρθια-καθεστηκυία θέση, κάμψη και έκταση της ΑΜΣΣ.

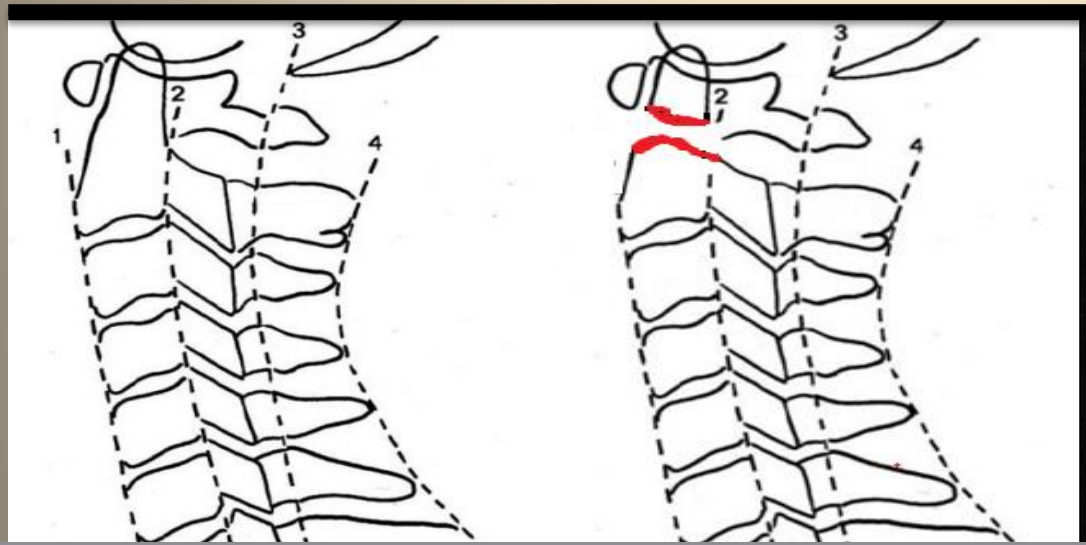

Ανατομία Κρανιοαυχενικής Συμβολής - Σχηματική αποτύπωση

T2W οβελιαία, με βέλος το os odontoideum

Εκπαιδευτικό Υλικό

Ασθενής 70ετών με χρόνια αυχεναλγία και αιμωδίες άνω άκρων, χωρίς γνωστό ιστορικό κάκωσης, λόγω επιδείνωσης των συμπτωμάτων υπεβλήθη σε μαγνητική τομογραφία της ΑΜΣΣ.

Η εξέταση ανέδειξε σημαντική λέπτυνση του νωτιαίου μυελού-δευτερογενή μυελοπάθεια λόγω αστάθειας της ατλαντοαξονικής άρθρωσης εξαιτίας της παρουσίας os odontoideum.

Η διενέργεια μαγνητικής τομογραφίας σε όρθια/καθεστηκυία θέση και σε δυναμικές λήψεις κάμψης και έκτασης στον ανοικτό μαγνητικό τομογράφο της Fonar UPRIGHT® MRI αναδεικνύει με ιδιαίτερη ευκολία τη λειτουργική φύση της αστάθειας και τη μηχανική επίδρασή της στον νωτιαίο μυελό.

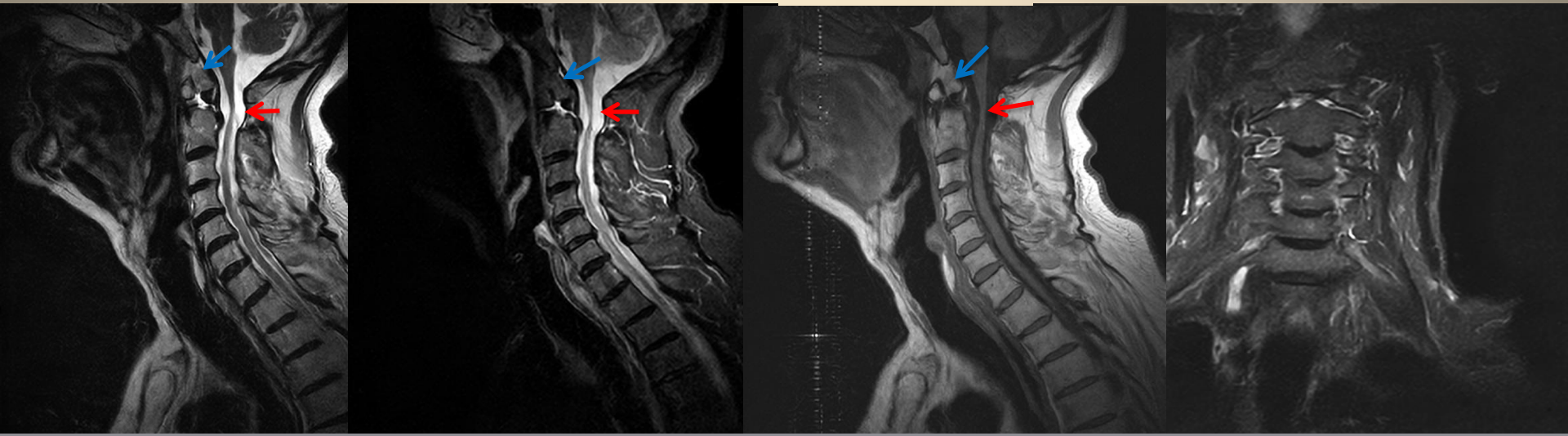

T2W, STIR,T1W οβελιαίες και STIR στεφανιαία τομή σε όρθια/καθεστηκυία θέση με απεικόνιση του os sdontoideum (μπλε βέλη) και της μυελοπάθειας του νωτιαίου μυελού (κόκκινα βέλη)

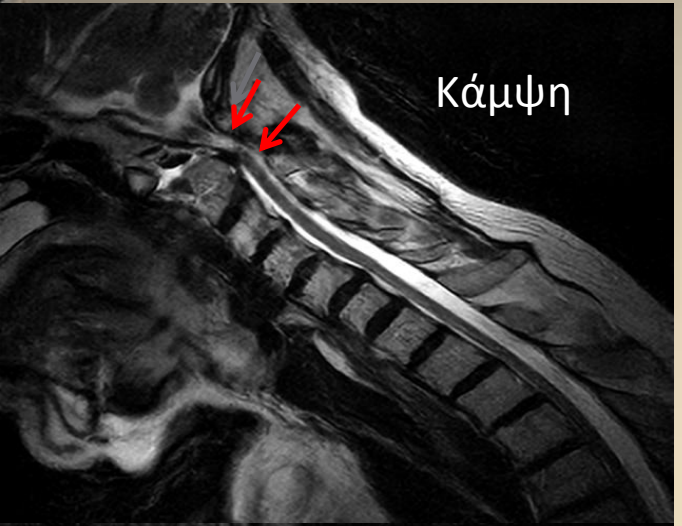

Μαγνητική τομογραφία ΑΜΣΣ με T2W οβελιαίες δυναμικές λήψεις σε κάμψη και έκταση. Διαδοχικές τομές στις οποίες απεικονίζεται η ατλαντοαξονική αστάθεια και η μηχανική πίεση επί του νωτιαίου μυελού.

Στην κάμψη παρατηρείται έντονη πίεση επί του νωτιαίου μυελού από το σώμα - βάση του άξονα (A2) σπονδύλου.
Στην έκταση υποχωρεί ελαφρώς η πίεση και διακρίνεται η παραμόρφωση του νωτιαίου μυελού (κόκκινα βέλη).

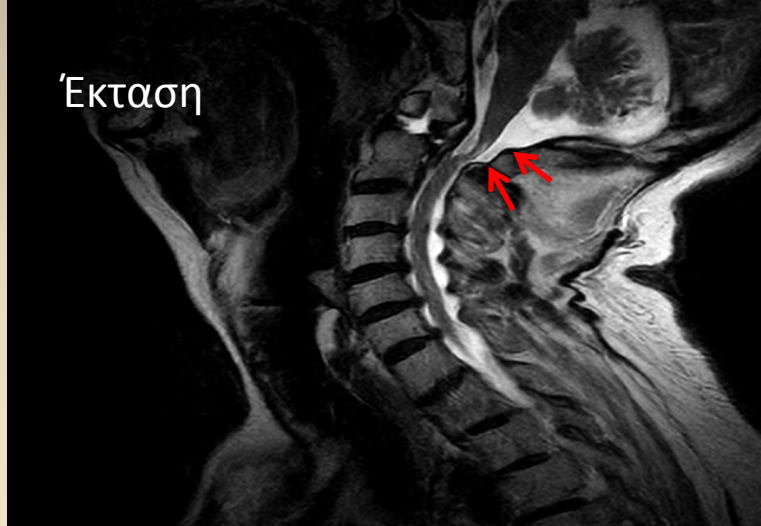

Συζήτηση-συμπεράσματα

- Η **διαφοροδιάγνωση** μεταξύ os odontoideum και του κατάγματος του οδόντος απαιτεί προσεκτική εκτίμηση των δυναμικών μαγνητικών τομογραφιών σε όρθια/καθεστηκυία θέση, κάμψη και έκταση, όπου η αστάθεια του πρώτου μπορεί να καταδειχθεί μέσω της κινητικότητας της αυχενικής περιοχής και της απουσίας παθολογικού σήματος. Αντίθετα, στο κάταγμα του οδόντος του άξονα (A2) ο διαχωρισμός ή και η εκτοπισμένη θέση του αποσπασθέντος οδόντος είναι εμφανείς στην κλασική θέση απεικόνισης και συνοδεύονται συνήθως από υψηλό T2,STIR σήμα (εικόνα 1).
- Η ενδεδειγμένη διαγνωστική προσέγγιση με δυναμική MRI είναι καθοριστική για την αναγνώριση της λειτουργικής ατλαντοαξονικής αστάθειας και την εκτίμηση του μηχανισμού της νευρολογικής επιβάρυνσης.

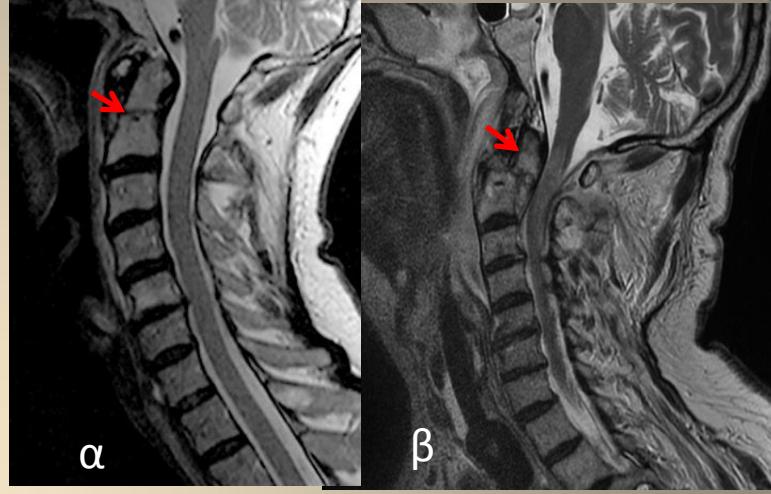

Εικόνα 1. Κάταγμα του οδόντος: (α) σταθερό (β) ασταθές με παρεκτόπιση του οδόντος και πίεση-θλάση του νωτιαίου μυελού.

Βιβλιογραφία

1. Berthelot, J. M., et al. (2022). Imaging of the atlantoaxial joint instability: importance of dynamic MRI in diagnosis of os odontoideum. European Spine Journal, 31(8), 1856-1865.

2. McMillan, P. M., et al.(2021). Os Odontoideum: A Rare but Critical Diagnosis for Radiologists. Journal of Radiology Case Reports, 15(7), 48-53.

3. Cheng, M. T., et al. (2020). Dynamic MRI evaluation of atlantoaxial instability in patients with os odontoideum: A review of diagnostic criteria and imaging techniques. American Journal of Neuroradiology, 41(12), 2340-2346.

4. Kuzniewicz, M., et al. (2023). The role of MRI in the assessment of cervical spine instability: os odontoideum versus fracture. European Journal of Radiology, 151, 110206.

5. Wang, Y., et al. (2021). Os Odontoideum in the adult population: Dynamic MRI findings and surgical management. Spine Surgery and Related Research, 5(3), 235-241.

6. Toth, J., et al.(2022). Differential diagnosis of atlantoaxial instability: MRI findings of os odontoideum and odontoid fractures. Journal of Neurosurgery, 137(6), 1480-1487.

7. Tse, L. A., et al. (2020). The role of imaging in the management of cervical spine disorders: Os odontoideum and its clinical implications. Neuroradiology Journal, 33(4), 211-218.