Πλήρης μεμονωμένη αγενεσία μεσολοβίου, παρουσίαση ενδιαφέροντος περιστατικού

Στογιάννη Α. [1] Αδαμοπούλου Μ. [2] Γιαννακού Π.[1] Kondratenko K.[1] Αλεξιάδου Β.[3] Βλάχος Ι.[2] Παρπαλάς Θ.[1] Σαπουρίδης Γ.[2]

1: Τμήμα παιδοακτινολογίας, Γ.Ν.Θ. Ιπποκράτειο
2: Τμήμα Μαγνητικού Τομογράφου, Γ.Ν.Θ. Ιπποκράτειο
3: Α.Ν.Θ. Θεαγένειο

ΙΠΠΟΚΡΑΤΕΙΟ
ΓΕΝΙΚΟ ΝΟΣΟΚΟΜΕΙΟ
ΘΕΣΣΑΛΟΝΙΚΗΣ

Εισαγωγή

Το μεσολόβιο αποτελεί τη μεγαλύτερη δομή της λευκής ουσίας -κύρια δέσμη νευρικών ινών του εγκεφάλου και λειτουργεί ως γέφυρα μεταξύ των δύο ημισφαιρίων, μεταδίδοντας μηνύματα από την μία πλευρά στην άλλη.
Η μεμονωμένη αγενεσία του μεσολοβίου αποτελεί σπάνια συγγενή βλάβη που μπορεί να είναι μερική ή πλήρης. Ανευρίσκεται σε 1/4000 γεννήσεις, συχνότερα σε άρρενα και πιστεύεται ότι μπορεί η συχνότητα να είναι μεγαλύτερη καθώς πολλές περιπτώσεις είναι ασυμπτωματικές και διαλάθουν της διάγνωσης.
Στόχος της εργασίας μας είναι η ανάδειξη της οντότητας της μεμονωμένης, πλήρους αγενεσίας του μεσολοβίου, μέσω παρουσίασης περίπτωσης θήλεος νεογνού και της αξίας της υπερηχογραφίας ως μεθόδου πρώτης γραμμής για ασφαλή έλεγχο στα νεογέννητα καθώς και της επιβεβαίωσης των ευρημάτων με την μαγνητική τομογραφία σε δεύτερο χρόνο.

Υλικό

Παρουσιάζουμε θήλυ νεογνό τελειόμηνο με βάρος γέννησης 3600γρ. με φυσιολογική κλινική και νευρολογική εξέταση. Λόγω ένδειξης στον προγεννητικό υπέρηχο Β επιπέδου εξετάσθηκε την 4η ημέρα ζωής του με υπερηχογράφημα και στον 3ο μήνα ζωής του με MRI στο νοσοκομείο μας.

ΣΥΝΗΘΗ ΑΠΕΙΚΟΝΙΣΤΙΚΑ ΕΥΡΗΜΑΤΑ

Το πιο πρόσθιο τμήμα του μεσολοβίου μπορεί να παρατηρηθεί από τις 15 εβδομάδες κύησης, αλλά ολόκληρη η δομή απεικονίζεται συνήθως γύρω στις 19 εβδομάδες κύησης.

- Το κύριο απεικονιστικό εύρημα στην αγενεσία του μεσολοβίου είναι η ίδια η απουσία όλων των τμημάτων του μεσολόβιου (συμπεριλαμβανομένου του ρύγχους, του γόνατου, του στελέχους και του σπληνίου) αλλά και του διαφανούς διαφράγματος.
- Δευτερεύοντα ευρήματα συμπεριλαμβάνουν:

- Παράλληλη διαμόρφωση και μεγάλη απόσταση μεταξύ των πλαγίων κοιλιών με στενότερα τα μετωπιαία κέρατα (δίκην «αγωνιστικού αυτοκινήτου» ή «σχήμα δακρύων»).
- Απουσία έλικας του προσαγωγίου.
- Στενά και επιμηκυσμένα μετωπιαία κέρατα (δίκην «κεφαλής άλκης» ή «κράνος βίκιγκ» σε στεφανιαία προβολή).
- Κολποκεφαλία (διάταση των ινιακών κέρατων των πλαγίων κοιλιών) .
- Υψηλή θέση της τρίτης κοιλίας, η οποία μπορεί να είναι διευρυσμένη.
- Ακτινικός προσανατολισμός των έσω εγκεφαλικών αυλάκων, γύρω από την οροφή της 3ης κοιλίας («sunray» -δίκην ηλιαχτίδας απεικόνιση).
- Υποπλαστική ψαλίδα και ιππόκαμπων άμφω.
- Διεύρυνση της μεσοημισφαιρικής σχισμής.

Στην υπερηχογραφική μελέτη μπορούν να απεικονιστούν τόσο τα έσω όσο και τα πλάγια τοιχώματα των πρόσθιων κέρατων των πλάγιων κοιλιών, τα οποία είναι μετατοπισμένα από τη μέση γραμμή.

ΕΥΡΗΜΑΤΑ ΥΠΕΡΗΧΟΓΡΑΦΙΑΣ

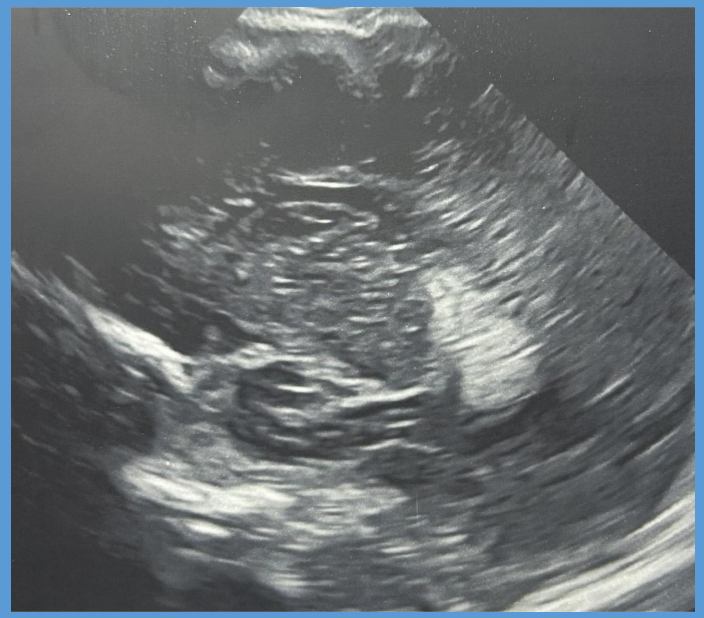

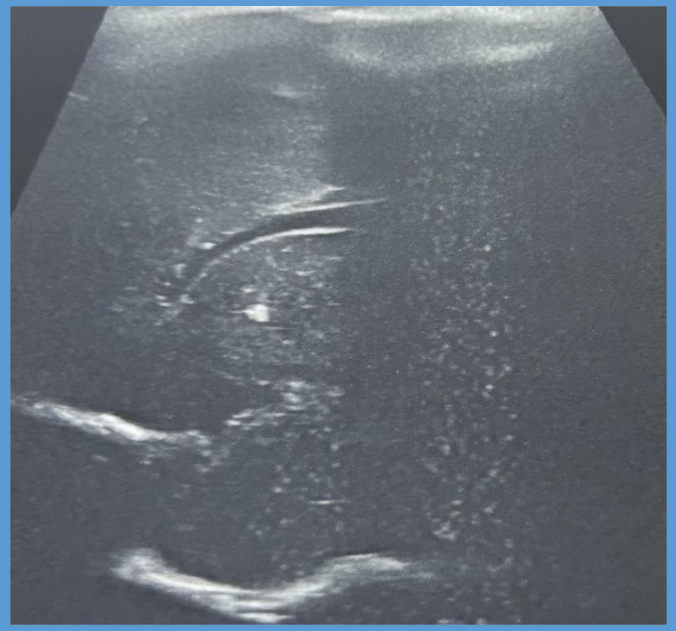

- Στις οβελιαίες τομές της υπερηχογραφικής εξέτασης δεν απεικονίζεται σαφές τμήμα του μεσολοβίου. Για τον έλεγχο του μεσολοβίου προτιμάται η οβελιαία προβολή καθώς δείχνει ολόκληρη τη δομή, ενώ η στεφανιαία προβολή δείχνει μόνο μια τομή αυτής.

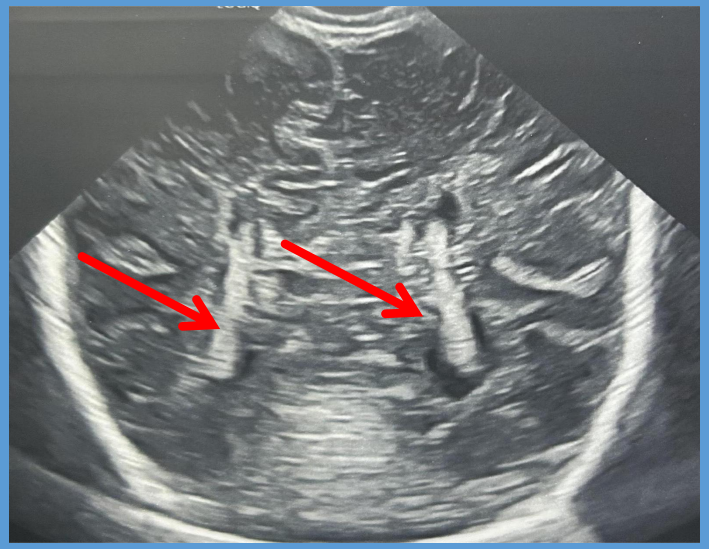

- Στην στεφανιαία τομή τα χοριοειδή πλέγματα (κόκκινα βέλη) απεικονίζονται σχετικά παράλληλα και να πορεύονται σε αυξημένη απόσταση μεταξύ τους.

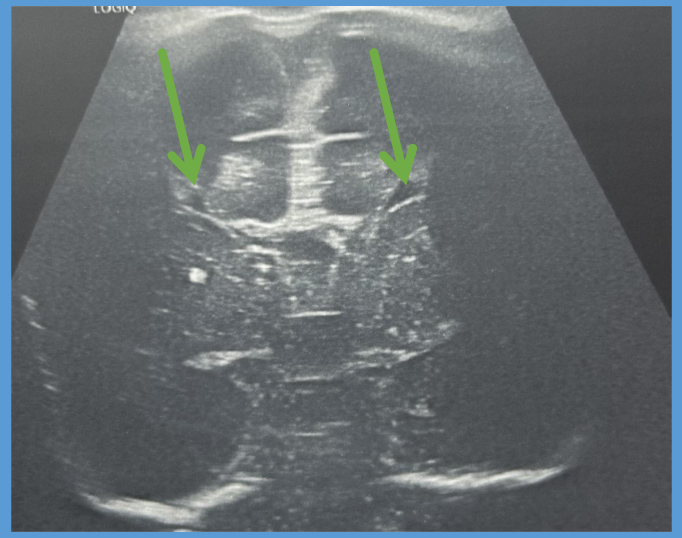

- Στην στεφανιαία τομή τα μετωπιαία κέρατα (πράσινα βέλη) απεικονίζονται στενά και επιμηκυσμένα (δίκην «κεφαλής άλκης» ή «κράνος βίκιγκ»).

ΕΥΡΗΜΑΤΑ MRI

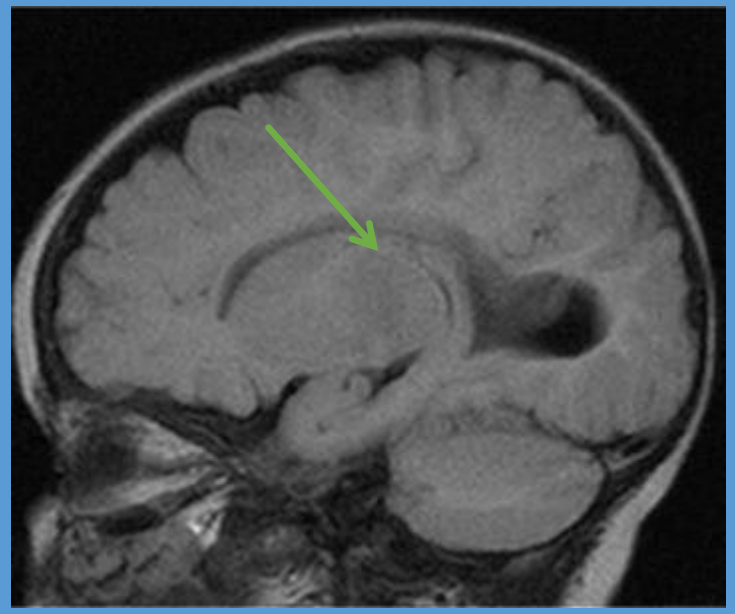

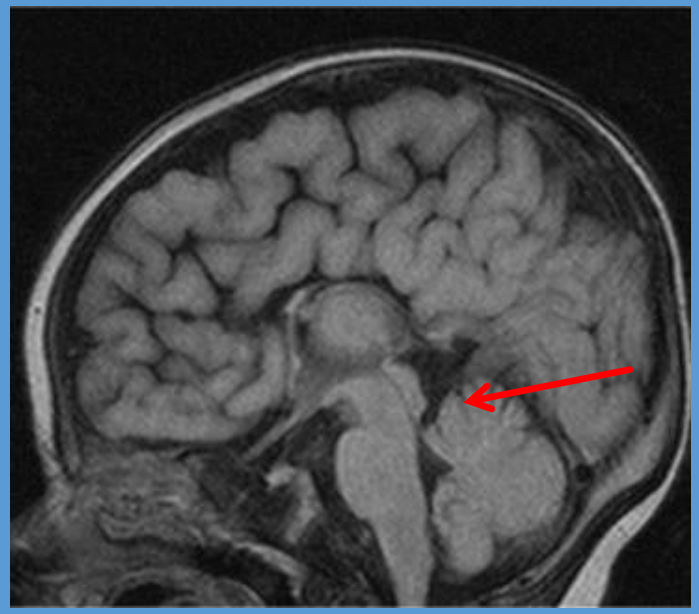

T2/FLAIR οβελιαίες ακολουθίες που απεικονίζουν την απουσία του μεσολοβίου (πράσινο βέλος) με συνοδό απουσία του διαφανούς διαφράγματος, καθώς και διεύρυνση των υπαραχνοειδών χώρων στο ύψος της τετραδυμικής δεξαμενής (κόκκινο βέλος).

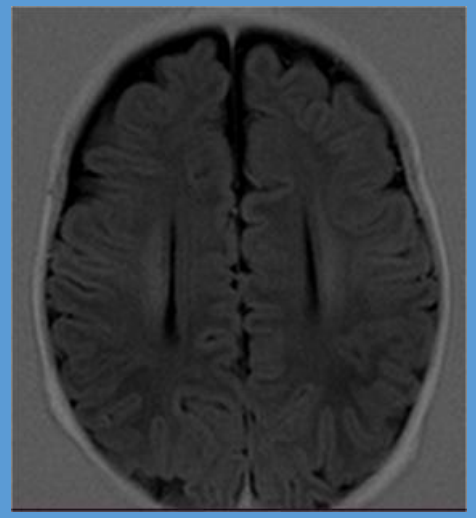

Εικόνα 1

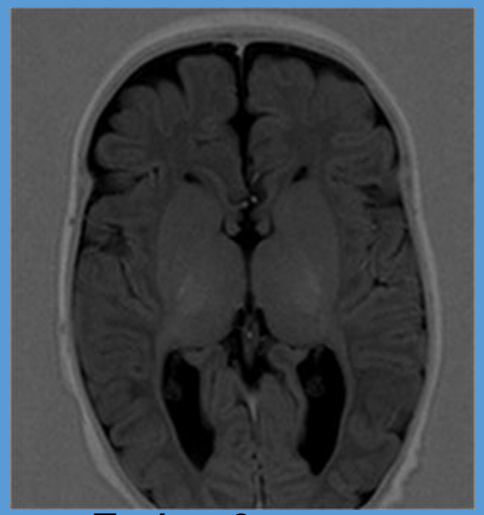

Εικόνα 2

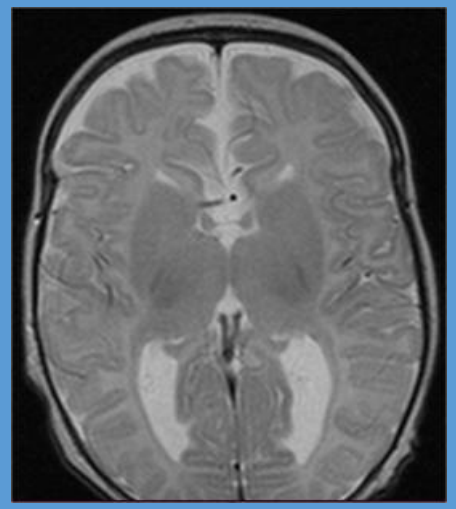

Εικόνα 3

T1 (εικόνα 1 και 2) και T2 (εικόνα 3) εγκάρσιες ακολουθίες που απεικονίζεται ο παράλληλος προσανατολισμός των σωμάτων των πλαγίων κοιλιών δίκην αγωνιστικού αυτοκινήτου, ενώ παρατηρείται κολποκεφαλική διαμόρφωση με λεπτοφυή μετωπιαία κέρατα και διευρυσμένα ινιακά των πλαγίων κοιλιών.

Συζήτηση -Συμπεράσματα

Η παρατεταμένη περίοδος ανάπτυξης του μεσολοβίου το καθιστά ιδιαίτερα ευάλωτο σε προσβολές. Ο αιτιολογικός παράγοντας βλάβης του μεσολοβίου δρα μεταξύ 8ης και 20ης εβδομάδας της κύησης και περιλαμβάνει τόσο γενετικούς όσο και περιβαλλοντικούς παράγοντες. Πάνω από 200 γενετικά σύνδρομα έχουν συσχετιστεί με ανωμαλίες του μεσολόβιου (π.χ. συνδρόμο Aicardi, τρισωμία 18), ενώ οι μη γενετικές αιτίες περιλαμβάνουν ενδομήτριες λοιμώξεις (κυτταρομεγαλοϊός, τοξοπλάσμωση), αγγειακές προσβολές/καταστάσεις υποξίας, έκθεση σε τοξικές ουσίες όπως το αλκοόλ, ορισμένα φάρμακα και ναρκωτικά, καθώς και η προχωρημένη ηλικία, φαινυλκετονουρία και υποθρεψία της μητέρας.

Η πρόγνωση εξαρτάται από τη συνύπαρξη ή μη άλλων νευροπαθολογοανατομικών βλαβών. Ορισμένα άτομα παραμένουν ασυμπτωματικά και η διάγνωση γίνεται τυχαία με νευροαπεικόνιση, ενώ άλλα εμφανίζουν σημαντική νευρολογική σημαιολογία, όπως αναπτυξιακή καθυστέρηση, νοητική υστέρηση, επιληπτικές κρίσεις, υποτονία και δυσκολίες στον συντονισμό και τον κινητικό έλεγχο.

Ο υπέρηχος προσφέρει απεικόνιση σε πραγματικό χρόνο χωρίς ιονίζουσα ακτινοβολία, κάνοντάς τον ασφαλή επιλογή, ενώ είναι γενικά γρηγορότερος, φθηνότερος και πιο προσβάσιμος από την μαγνητική τομογραφία αλλά και την αξονική τομογραφία, επιτρέποντας τη χρήση του στο κρεβάτι του ασθενούς και καθιστώντας τον εξαιρετική επιλογή για πρώτη εξέταση.

Βιβλιογραφία

1.) Warren M & Cook J. Agenesis of the Corpus Callosum. Br J Radiol. 1993;66(781):81-5. doi:10.1259/0007-1285-66-781-81 - Pubmed

2.) Gebarski S, Gebarski K, Bowerman R, Silver T. Agenesis of the Corpus Callosum: Sonographic Features. Radiology. 1984;151(2):443-8. doi:10.1148/radiology.151.2.6608751 - Pubmed

3.) L.J.Richards, P.Mukherjee, E.H.Sherr, Agenesis of the corpus callosum: genetic, developmental and functional aspects of connectivity, Nature Reviews/ Neuroscience vol.8:287-299, April 2007

4.)Tang P, Bartha A, Norton M, Barkovich A, Sherr E, Glenn O. Agenesis of the Corpus Callosum: An MR Imaging Analysis of Associated Abnormalities in the Fetus. AJNR Am J Neuroradiol. 2009;30(2):257-63. doi:10.3174/ajnr.A1331 - Pubmed