Υποπλασία/αγενεσία σκηνιδίου της παρεγκεφαλίδας, παρουσίαση ενδιαφερόντων περιστατικών

Αδαμοπούλου Μ.[1] Σιδηροπούλου Μ.[1] Χιονίδου Ρ.[1] Κουσκουμβεκάκη ΑΜ.[1] Πούπη Μ.[1] Tomovic M.[1] Αλεξιάδου Β.[2] Σαπουρίδης Γ.[1]

1: Γ.Ν.Θ. Ιπποκράτειο, Τμήμα Ακτινοδιαγνωστικής

2: Α.Ν.Θ. Θεαγένειο

Εισαγωγή -σκοπός

Η υποπλασία ή αγενεσία του σκηνιδίου της παρεγκεφαλίδας αντιπροσωπεύει μια σπάνια συγγενή δυσπλασία της σκληράς μήνιγγας που διαχωρίζει την παρεγκεφαλίδα από τους ινιακούς λοβούς. Η διαταραχή του σχηματισμού του σκηνιδίου κατά την εμβρυογένεση οδηγεί σε μερική (υποπλασία) ή πλήρη (αγενεσία) απουσία της σκηνιδιακής δομής. Η πάθηση μπορεί να είναι μεμονωμένη ή να σχετίζεται με άλλες δυσπλασίες της μέσης γραμμής, συμπεριλαμβανομένων της δυσπλασίας Dandy-Walker, της αγενεσίας του μεσολόβιου ή των δυσπλασιών Chiari, καθώς και με ανωμαλίες των φλεβωδών κόλπων.

Κλινικά, μπορεί να είναι ασυμπτωματική και να ανακαλύπτεται τυχαία στα πλαίσια κάποιας νευροαπεικόνισης, ενώ οι συμπτωματικές περιπτώσεις εμφανίζονται συνήθως με σημεία αυξημένης ενδοκρανιακής πίεσης, παρεγκεφαλιδική δυσλειτουργία ή επιληπτικές κρίσεις. Η αντιμετώπιση είναι κυρίως συντηρητική και προσαρμόζεται ανάλογα με τις συσχετιζόμενες ανωμαλίες ή επιπλοκές.

Στόχος της εργασία μας είναι η ανάδειξη της οντότητας της υποπλασίας/αγενεσίας του σκηνιδίου της παρεγκεφαλίδας μέσω της παρουσίασης δύο περιστατικών του νοσοκομείου μας.

Υλικό

Παρουσιάζουμε δύο περιστατικά του νοσοκομείου μας, ένα βρέφος και έναν ενήλικα, των οποίων οι μαγνητικές τομογραφίες θέτουν την διάγνωση της υποπλασίας/αγενεσίας του σκηνιδίου της παρεγκεφαλίδας.

Η μαγνητική τομογραφία είναι η μέθοδος εκλογής για τη διάγνωση και τον χαρακτηρισμό της υποπλασίας/αγενεσίας του σκηνιδίου της παρεγκεφαλίδας όπου και αναδεικνύεται η απουσία ή η λέπτυνση του σκηνιδίου με συνοδό μετατόπιση των υπερσκηνιδιακών δομών στον οπίσθιο βόθρο.

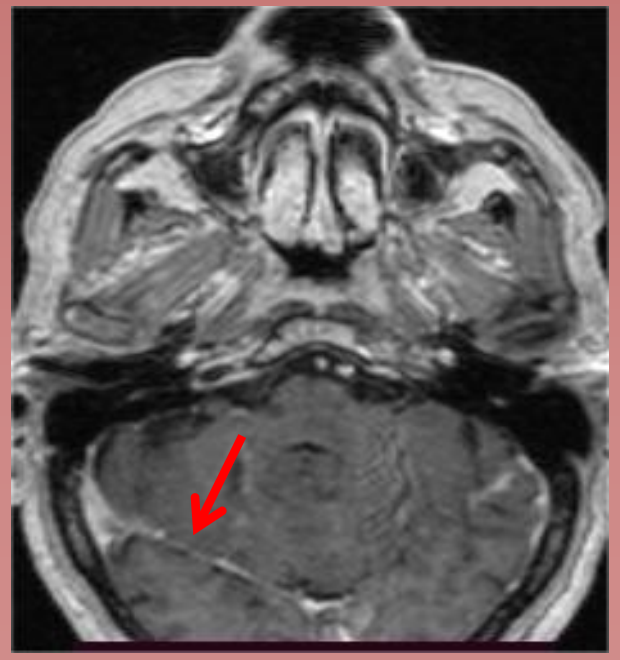

T1 ακολουθία σε εγκάρσια τομή μετά την ενδοφλέβια έγχυση σκιαστικού σε 75χρονο άρρενα ασθενή που προσήλθε στα ΤΕΠ του νοσοκομείου μας λόγω παροδικής σφαιρικής αμνησίας. Δεξιά απεικονίζεται φυσιολογικά το σκηνίδιο της παρεγκεφαλίδας (κόκκινο βέλος) ενώ δεν απεικονίζεται αριστερά ως επί απλασίας/αγενεσίας αυτού.

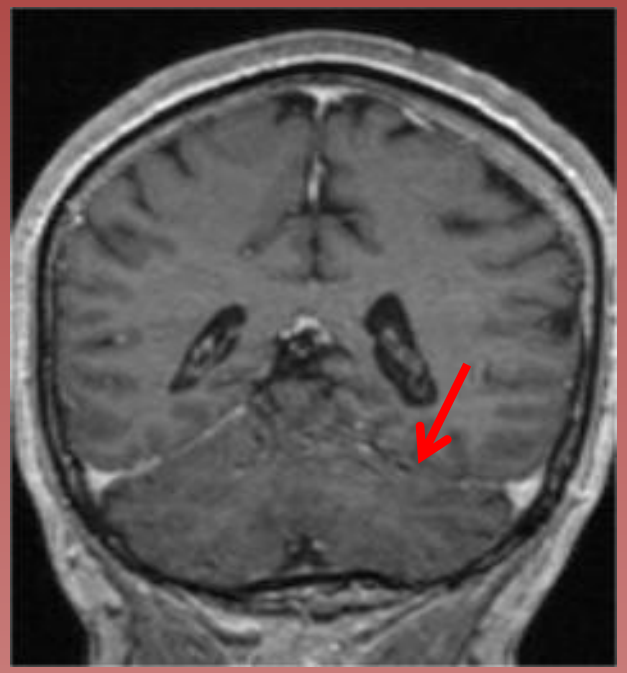

Στεφανιαία τομή σε Τ1 ακολουθία μετά την ενδοφλέβια έγχυση σκιαστικού στον ίδιο ασθενή, όπου δεν απεικονίζεται το σκηνίδιο της παρεγκεφαλίδας αριστερά με εικόνα μικρής κήλης του παρεγχύματος του αριστερού ινιακού λοβού που προβάλλει ελαφρώς στον οπίσθιο κρανιακό βόθρο (κόκκινο βέλος). Η Τ1 ακολουθία σε στεφανιαία τομή είναι συνήθως η καλύτερη επιλογή για απεικόνιση της αγενεσίας/υποπλασίας του σκηνιδίου της παρεγκεφαλίδας.

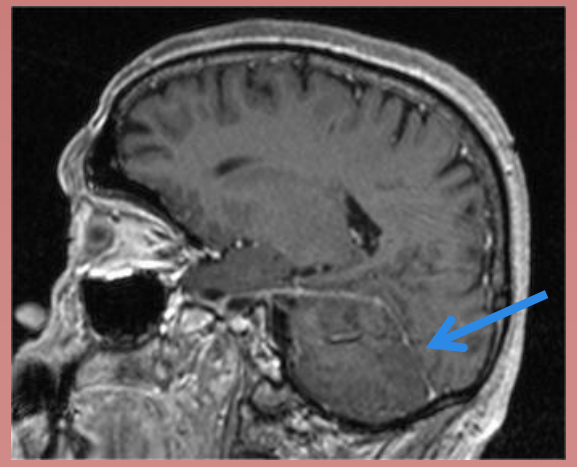

Εικόνα 1

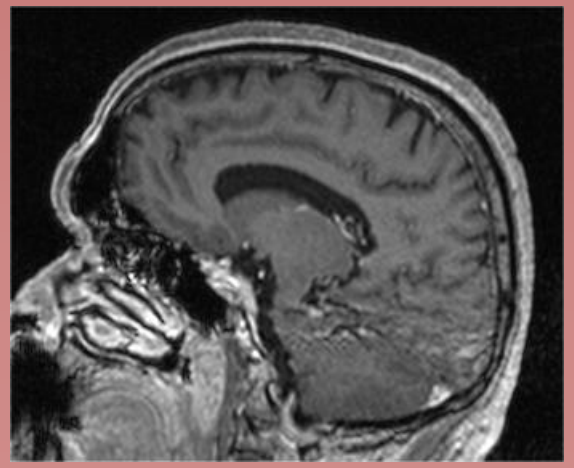

Εικόνα 2

Οβελιαίες τομές σε Τ1 ακολουθία μετά την ενδοφλεβια έγχυση σκιαστικού όπου δεξιά (εικόνα 1) απεικονίζεται φυσιολογικά το σκηνίδιο της παρεγκεφαλίδας (βέλος), ενώ αριστερά (εικόνα 2) δεν απεικονίζεται.

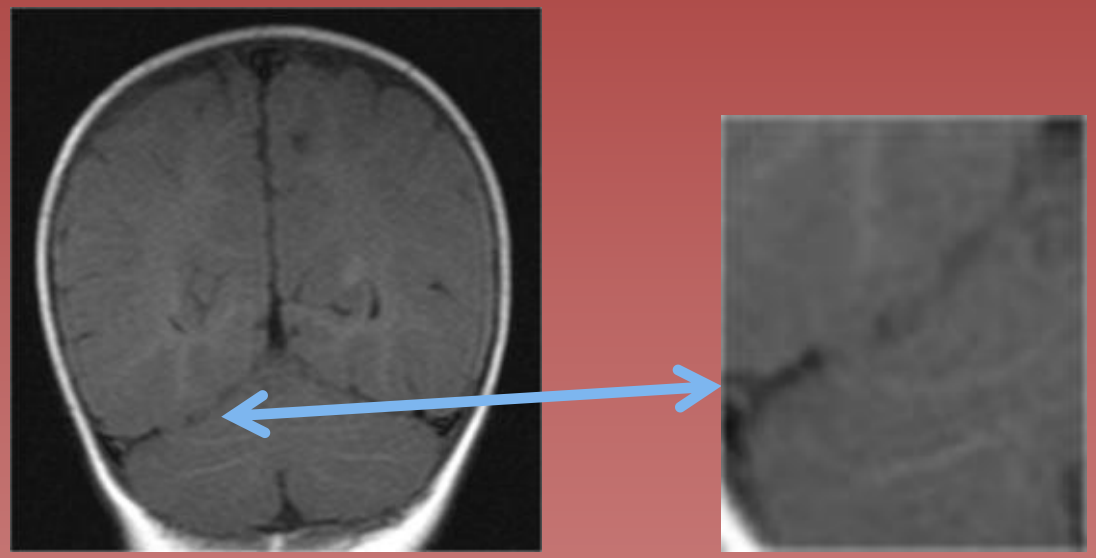

Έξι μηνών άρρεν βρέφος (γεννηθείς στις 33 εβδομάδες και 3 ημέρες) με καθυστέρηση της ανάπτυξης. Τ1 ακολουθία σε στεφανιαία τόμη χωρίς την ενδοφλέβια έγχυση σκιαστικού: απεικονίζεται μόλις υποσημαινόμενη προβολή τμήματος του ινιακού λοβού δεξιά στον οπίσθιο κρανιακό βόθρο (βέλος) που θέτει την υπόνοια υποπλασίας του σκηνιδίου της παρεγκεφαλίδας.

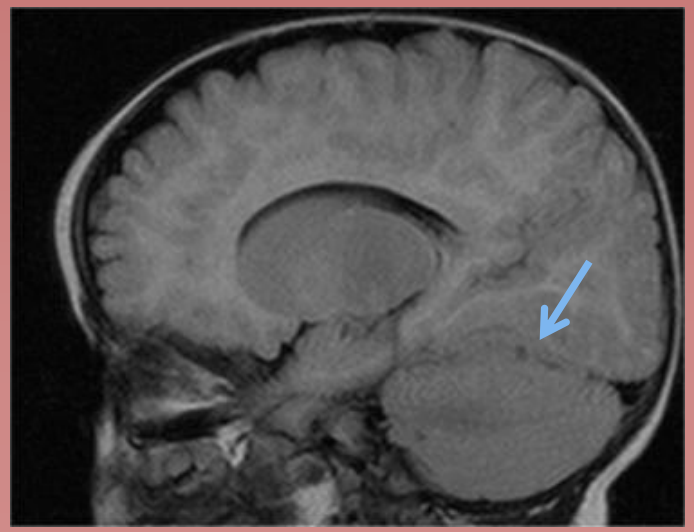

T2/FLAIR ακολουθία σε οβελιαία τομή του ίδιου ασθενούς όπου απεικονίζεται η μόλις υποσημαινόμενη προβολή/κήλη (βέλος) τμήματος του ινιακού λοβού στον οπίσθιο κρανιακό βόθρο.

Συμπεράσματα

Η υποπλασία ή αγενεσία του σκηνιδίου της παρεγκεφαλίδας, αν και σπάνια, πρέπει να αναγνωρίζεται από τον ακτινοδιαγνώστη καθώς είναι σημαντική στα πλαίσια σχεδιασμού επεμβάσεων στον οπίσθιο κρανιακό βόθρο ή στην ερμηνεία άτυπων απεικονιστικών ευρημάτων.

Βιβλιογραφία

- Ünal Ö & Şara H. The Prevalence of Isolated Tentorial Hypoplasia on Magnetic Resonance Imaging. Pol J Radiol. 2022;87:506-9. doi:10.5114/pjr.2022.119483 - Pubmed
- Wahl L, Iwanaga J, Chabot AB, Dumont AS, Tubbs RS. Hypoplasia of the Tentorium Cerebelli: Case Report and Review of the Literature. Kurume Med J. 2022 Mar 11;67(1):49-52. doi: 10.2739/kurumemedj.MS671009. Epub 2022 Jan 31. PMID: 35095020.
- Tanohata K, Okoshi T, Iwasawa T. Focal Hypoplasia of the Tentorium with Temporal Lobe Herniation. J Comput Assist Tomogr. 1991;15(5):863-7. doi:10.1097/00004728-199109000-00031 - Pubmed
- Agrawal SK, Premi V, Babu CR. Unilateral tentorial hypoplasia with ipsilateral brain herniation. J Med Sci Clin Res 2020; 8. DOI: 10.18535/jmscr/v8i1.55.
- Gund A. Hypoplasia of the tentorium with pseudohernia of the occipital lobe into the posterior cranial fossa. Mod Probl Paediatr 1976; 18: 155-157.