ΝΟΣΟΚΟΜΕΙΟ ΠΑΠΑΓΕΩΡΓΙΟΥ

Παρουσίαση περιστατικών με βαλλεριανή εκφύλιση μετά από ισχαιμικό έμφρακτο

Θεματική ενότητα: Κεντρικό Νευρικό Σύστημα

Συγγραφείς: Κώτελη Ελένη[1], Καλογιάννη Δέσποινα[1], Χατζηκυριάκου Αλέξανδρος[1], Χούτας Βλάσιος[1], Βαρσάμη Μαρία[1], Κωνσταντάκης Ισίδωρος[2], Γκουτσαρίδου Φωτεινή[1], Χονδροματίδου Στέλλα[1]

[1]Τμήμα Ιατρικής Απεικόνισης, Γενικό Νοσοκομείο Θεσσαλονίκης «Παπαγεωργίου»
[2]Νευρολογική Κλινική, Γενικό Νοσοκομείο Θεσσαλονίκης «Παπαγεωργίου»

Ορισμός βαλλεριανής εκφύλισης: δευτεροπαθής εκφύλιση του νευράξονα και της μυελίνης περιφερικά μιας κεντρικότερης βλάβης στο κυτταρικό σώμα ή στον εγγύς νευράξονα

Συχνό αίτιο τα ισχαιμικά έμφρακτα

Δυσμενέστερη πρόγνωση ως προς την κινητική αποκατάσταση του ασθενούς

Καθυστερημένη η αναγνώρισή της με συμβατικές ακολουθίες MRI, σε χρόνια φάση

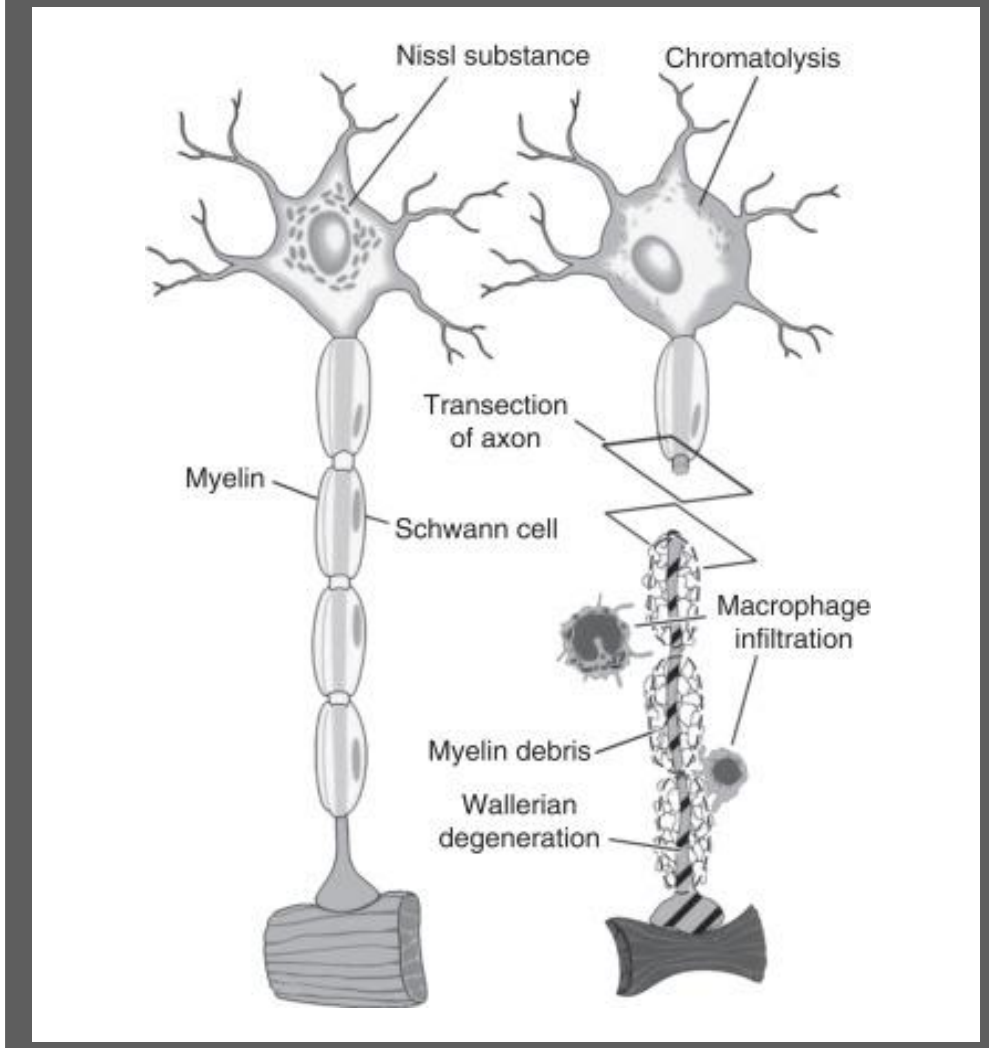

1ο περιστατικό

Περιστατικά με ισχαιμικά έμφρακτα σε φάση γλοίωσης στην περιοχή των βασικών γαγγλίων

Παθολογικό σήμα στις T1, T2 και FLAIR ακολουθίες, υπέρ βαλλεριανής εκφύλισης του φλοιονωτιαίου δεματίου χρόνιας φάσης

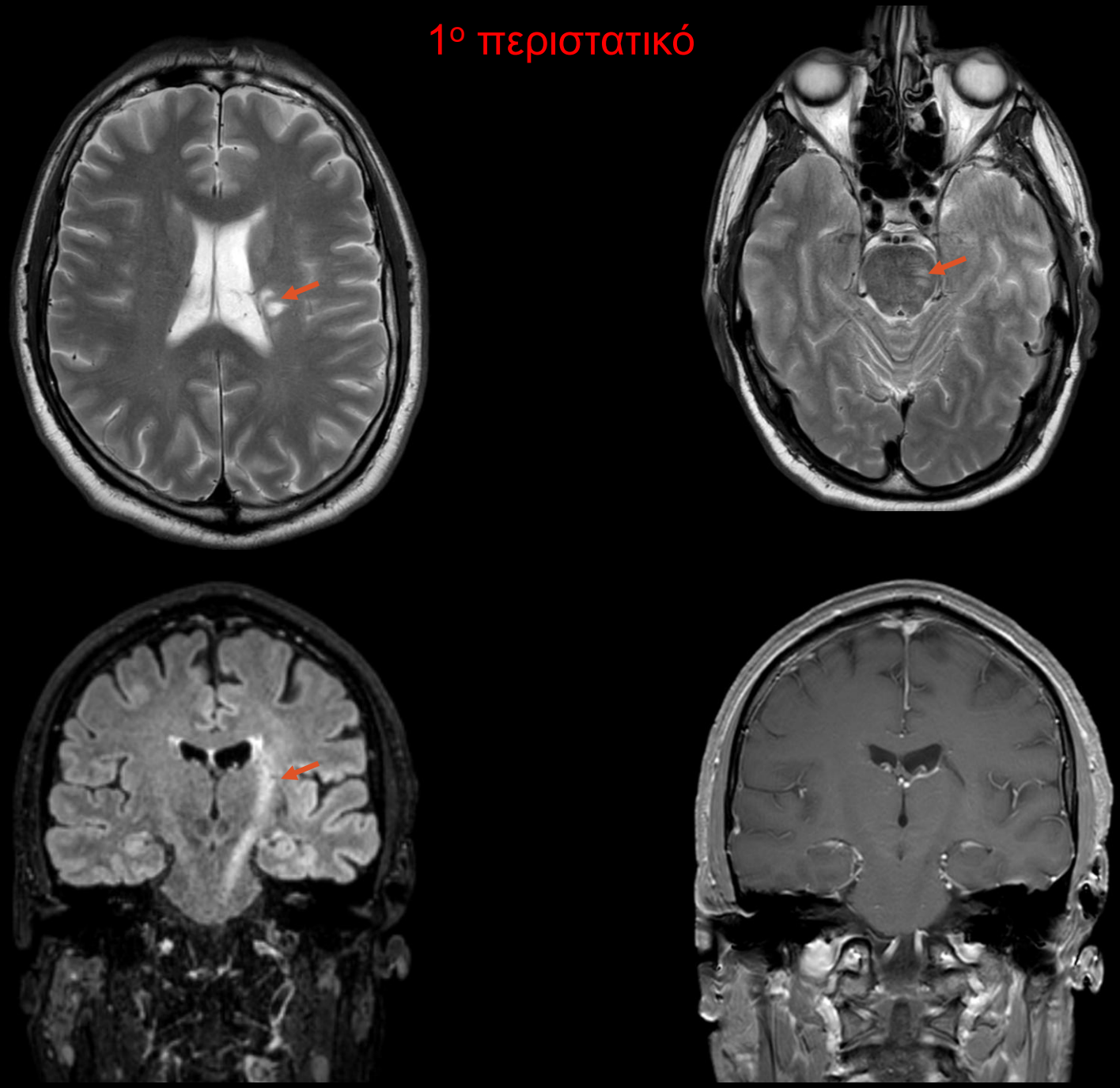

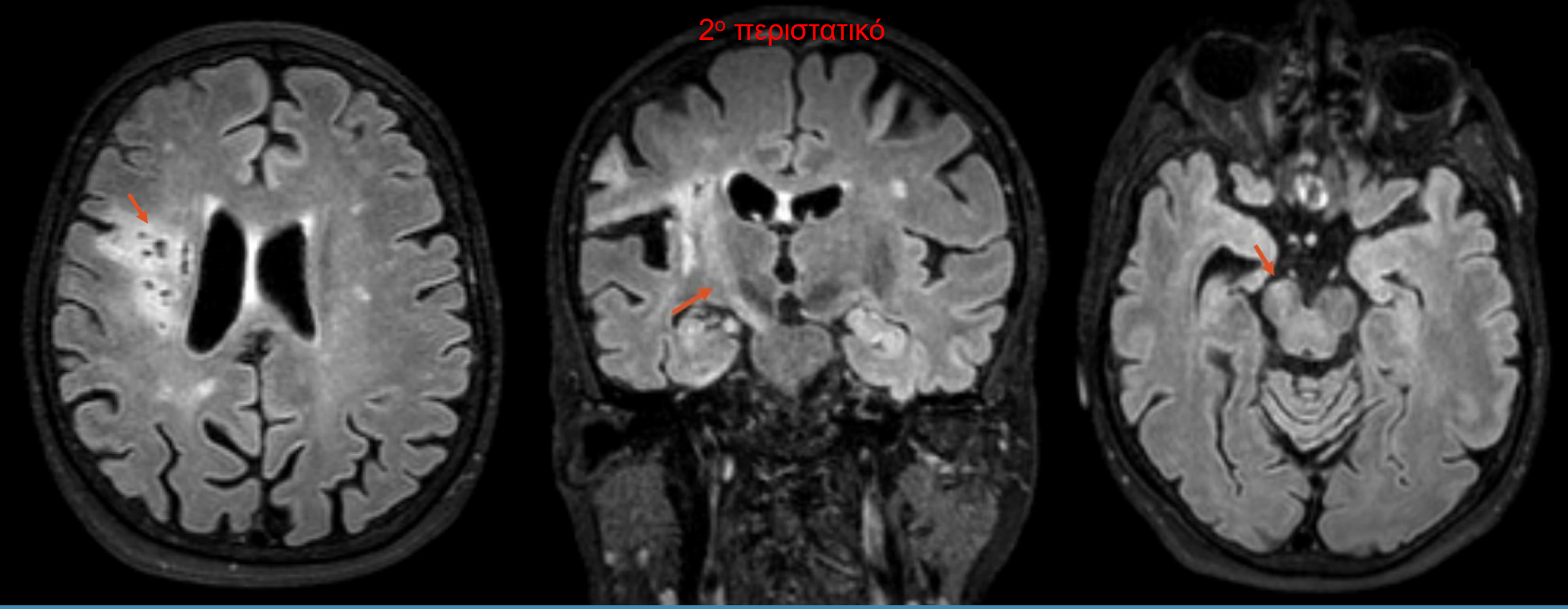

Παραμένει **πρόβλημα** η αναγνώριση με τις συμβατικές ακολουθίες καθυστερημένα, σε χρόνια φάση, όταν ήδη έχουν εγκατασταθεί μόνιμα κινητικά ελλείμματα.

Τεχνικές, όπως η απεικόνιση διάχυσης (DWI-MRI) και ιδιαίτερα η απεικόνιση τανυστή διάχυσης (DTI-MRI), φαίνεται να προσφέρουν δυνατότητα πρώιμης ανίχνευσης.

Η περαιτέρω ανάπτυξη και ενσωμάτωση αυτών των τεχνικών στην κλινική πρακτική θα μπορούσε να βελτιώσει σημαντικά την πρόγνωση και την αποκατάσταση των ασθενών.

Βιβλιογραφία

Zedde M., Grisendi 1., Assenza F. et al. Stroke-Induced Secondary Neurodegeneration of the Corticospinal Tract-Time Course and Mechanisms Underlying Signal Changes in Conventional and Advanced Magnetic Resonance Imaging. J. Clin. Med. 2024, 13, 1969.

Sawlani V., Gupta R.K., et al. MRI demonstration of Wallerian degeneration in various intracranial lesions and its clinical implications. J. Neurol. Sci. 1997;146:103–108.

Chen Y.J., Nabavizadeh S.A., Vossough A., et al. Wallerian degeneration beyond the corticospinal tracts: Conventional and advanced MRI findings. J. Neuroimaging. 2017;27:272–280.

Fricker M., Tolkovsky A.M., Borutaite V., et al. Neuronal cell death. Physiol. Rev. 2018;98:813–880.

Hustings N, Lemmerling M. MRI of Wallerian Degeneration in the Brainstem: A Pictorial Essay. Journal of the Belgian Society of Radiology. 2021; 105(1): 58, 1–6.