ΝΟΣΟΚΟΜΕΙΟ ΠΑΠΑΓΕΩΡΓΙΟΥ

Επασβεστωμένο έμβολο λόγω καρωτιδικής νόσου ως αίτιο ισχαιμικού αγγειακού εγκεφαλικού επεισοδίου

Θεματική ενότητα: Κεντρικό Νευρικό Σύστημα

Συγγραφείς: Κώτελη Ελένη, Χατζηιωάννης Γεώργιος, Νίκας Σπυρίδων, Χατζηκυριάκου Αλέξανδρος, Μεντεσίδου Γεωργία, Κουρτίδης Κωνσταντίνος, Εμμανουηλίδου Μαρία, Χονδροματίδου Στέλλα

- Τα επασβεστωμένα έμβολα **σπάνιο αίτιο** των ισχαιμικών εγκεφαλικών εμφράκτων.
- Δυσκολία στην απεικονιστική αναγνώρισή τους.
- Προκύπτουν αυτόματα (από επασβεστωμένες πλάκες της αορτής, των καρωτίδων ή του δακτυλίου της μιτροειδούς βαλβίδας), ενώ σπανιότερα εμφανίζονται ιατρογενώς.
- Σχετίζονται με **δυσμενέστερη πρόγνωση** σε σύγκριση με τα ισχαιμικά έμφρακτα από μη επασβεστωμένα έμβολα.
- Συνδυάζονται με **αυξημένο κίνδυνο υποτροπής**, **μειωμένη ανταπόκριση στη θρομβόλυση** και συχνά απαιτούν **θρομβεκτομή** καθώς και **χειρουργική αντιμετώπιση της υποκείμενης αιτίας**.

Παρουσίαση περιστατικού

Γυναίκα 85 ετών στο ΤΕΠ με αφασία εκπομπής από ωρών

Κλινικά: αφασία εκπομπής, πτώση της δεξιάς γωνίας του στόματος και αδυναμία δεξιού άνω και κάτω άκρου

Διενεργήθηκε **NECT**, όπου αναδείχθηκε **υπόπυκνη απεικόνιση του εγκεφαλικού παρεγχύματος αριστερά μετωποβρεγματικά** και **εστιακή επασβέστωση στην πορεία του M2 τμήματος της αριστερής μέσης εγκεφαλικής αρτηρίας, εύρημα συμβατό με επασβεστωμένο έμβολο**

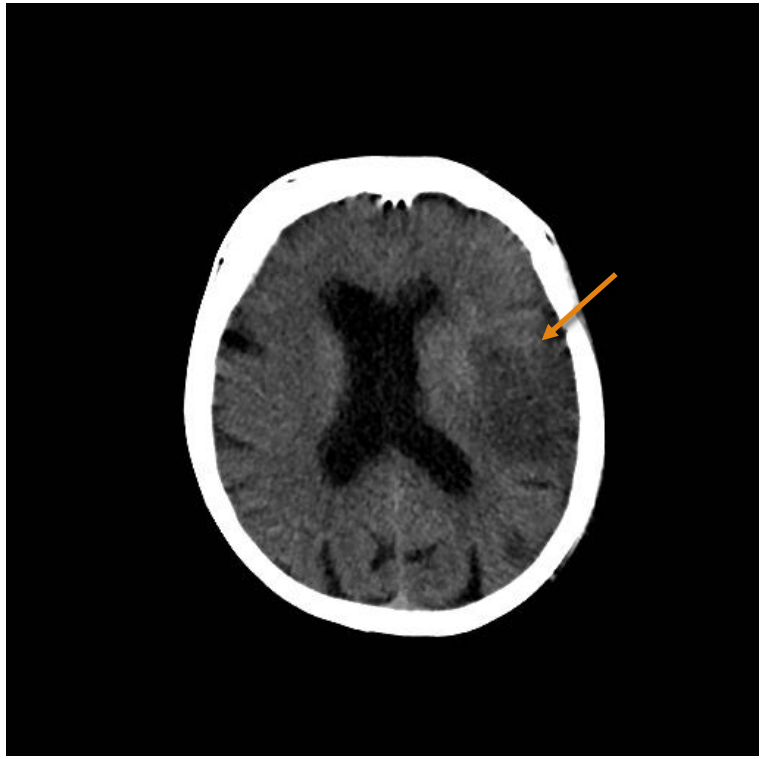

Στη συνέχεια, πραγματοποιήθηκαν **triplex καρωτίδων** και **CTA τραχήλου και ενδοκράνιας κυκλοφορίας**: αναδείχθηκαν **επασβεστωμένες πλάκες στον διχασμό της αριστερής κοινής καρωτίδας και στην έκφυση της έσω καρωτίδας**, ως πιθανή πηγή του εμβόλου. Επιπλέον, καταγράφηκε **έλλειμμα σκιαγράφησης στη θέση του εμβόλου στη μέση εγκεφαλική αρτηρία.**

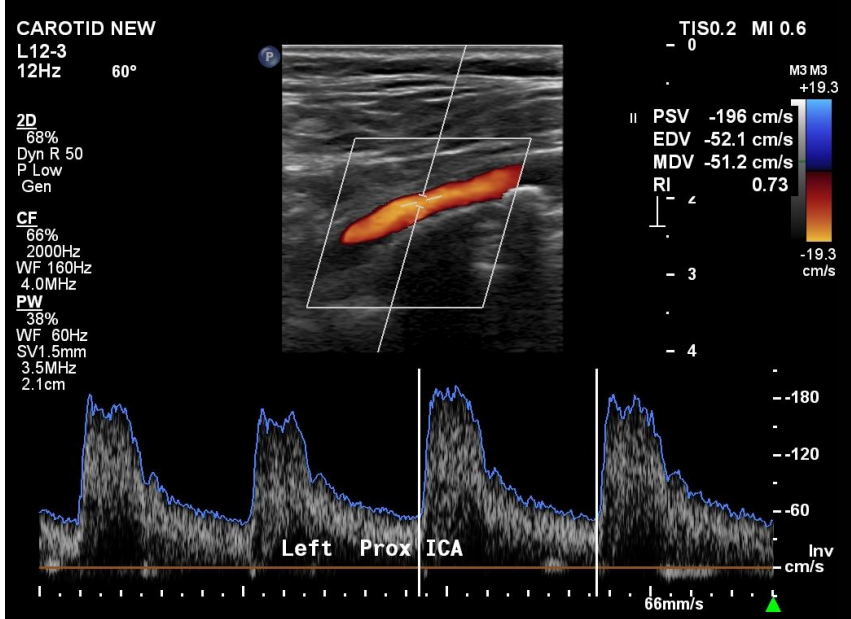

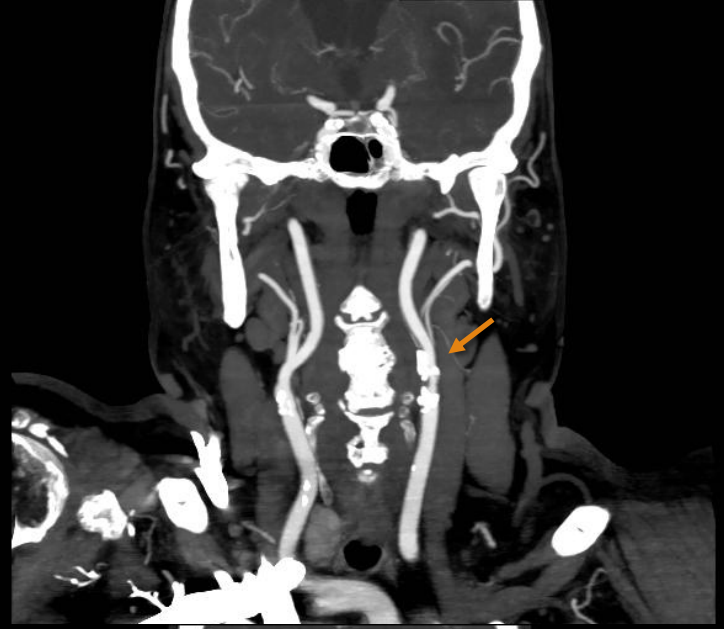

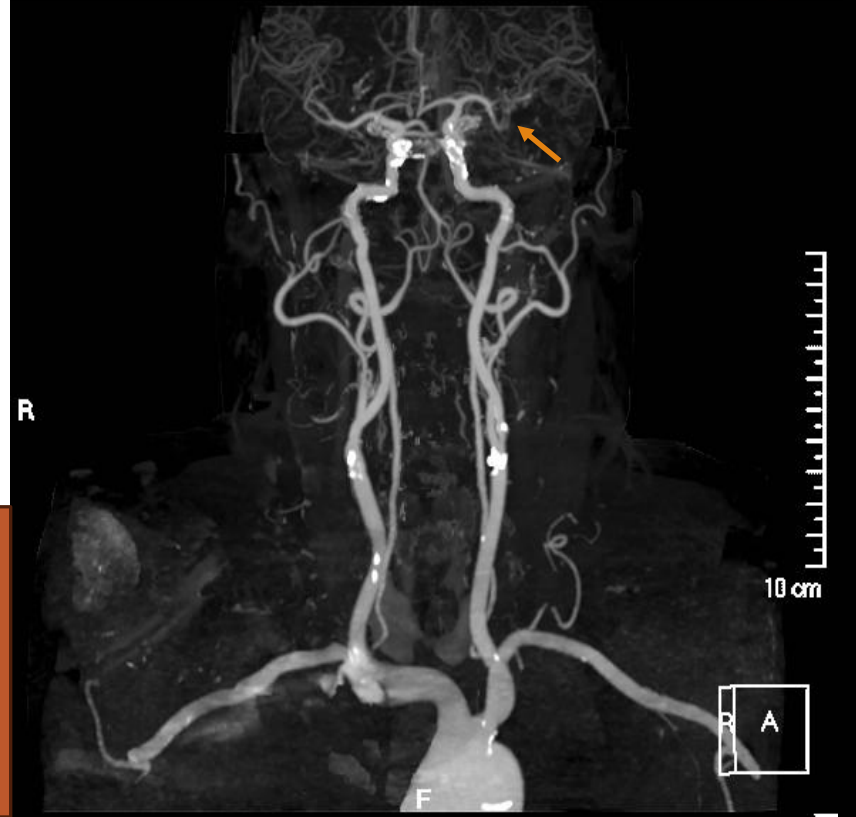

*Take home message

Η έγκαιρη αναζήτηση και αναγνώριση των επασβεστωμένων εμβόλων ως αιτία ισχαιμικού εμφράκτου είναι καθοριστική για τη βέλτιστη θεραπευτική προσέγγιση και την πρόγνωση του ασθενούς.

Βιβλιογραφία

1) Bardon M, Hanson J, O'Brien B, Naeem A. Calcified cerebral emboli: incidence and implications. J Med Imaging Radiat Oncol 2018;62(4):499–503.

2) Gulati A., Rodriguez A., Mathews S., et. al. Stone cold stroke: A case report of calcific emboli in an ischemic stroke. Radiology Case Reports 20 (2025) 2300 – 2303

3) Walker B.S., Shah L.M. and Osborn A.G. Calcified Cerebral Emboli, A "Do Not Miss" Imaging Diagnosis: 22 New Cases and Review of the Literature. AJNR Am J Neuroradiol 35:1515–19 Aug 2014

4) Martinez-Fernandez E., Gil-Neciga E., Mir P., et al. Spontaneous cerebral calcium embolism. Rev Neurol 2002;34:354–57

5) Roifman I., Glikstein R.S., Rudski L. Spontaneous cerebral embolism in a forty year old man: case report and review of the literature. Jam Soc Echocardiogr 2009;22:1197.e1–3