ΜΑΓΝΗΤΙΚΉ ΤΟΜΟΓΡΑΦΊΑ: ΤΟ ΕΡΓΑΛΕΊΟ ΣΤΗΝ ΑΠΕΙΚΌΝΙΣΗ ΤΟΥ ΕΓΚΕΦΑΛΙΚΟΎ ΘΑΝΆΤΟΥ

Μαρία Πούπη[1], Milena Tomovic[1], Μαρία Σιδηροπούλου[1], Νικόλαος Αναστασίου[1], Άννα Μαρία Κουσκουμβεκάκη[1], Βασίλειος Παπαλαγάρας[1], Αλέξανδρος Βιλδιρίδης[1], Αθανασία ΑναστασίοΥ [1]

[1]: Εργαστήριο Ακτινολογίας, Γ.Ν.Θ. «Ιπποκράτειο»

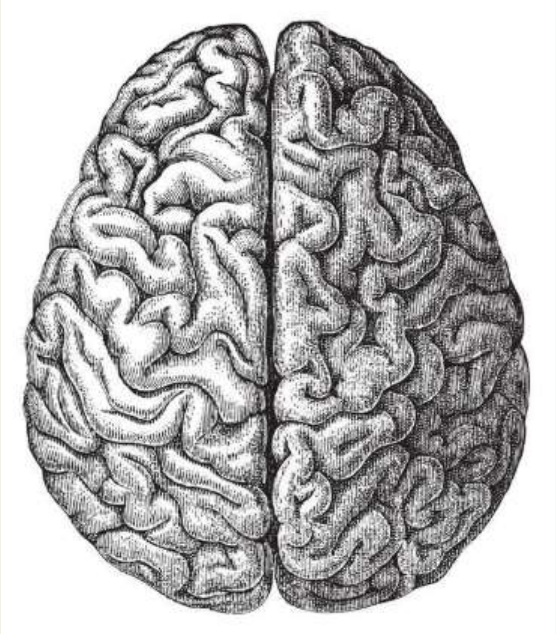

Ο **ΕΓΚΕΦΑΛΙΚΌΣ ΘΆΝΑΤΟΣ** ΟΡΊΖΕΤΑΙ ΚΛΙΝΙΚΆ ΩΣ:

- Η Μη αναστρέψιμη απώλεια όλων των λειτουργιών του εγκεφάλου
- Και Μη αναστρέψιμη απώλεια όλων των λειτουργιών του εγκεφαλικού στελέχους
- Με ταυτόχρονη απώλεια των αντανακλαστικών του στελέχους
- Και ταυτόχρονη απώλεια της αυτόματης αναπνοής

Αν και η διάγνωση του Εγκεφαλικού Θανάτου τίθεται με κλινικές δοκιμασίες, απεικονιστικές εξετάσεις όπως η **Μαγνητική Τομογραφία** και η **Μαγνητική Αγγειογραφία Εγκεφάλου** χρησιμοποιούνται ως **επικουρικό εργαλείο**, που υποστηρίζουν την κλινική διάγνωση, καθώς διερευνούν την **ύπαρξη αιματικής εγκεφαλικής ροής**, σε περιπτώσεις αδυναμίας διενέργειας της κλινικής εξέτασης ή επί αμφιβολίας αυτής (όπως σε υποθερμία, στο σύνδρομο εγκλεισμού και σε φαρμακευτική τοξίκωση).

Απεικονιστικά Ευρήματα

1. **διάχυτο εγκεφαλικό οίδημα**
2. **απουσία διαφοροποίησης φαιάς/λευκής ουσίας**
3. **διασκηνιδιακός εγκολεασμός**
4. **απουσία αιματικής ροής στις ενδοκράνιες αρτηρίες (από την ενδοκράνια μοίρα των έσω καρωτίδων και άνω και την ενδοεγκεφαλική μοίρα των σπονδυλικών αρτηριών και άνω)**
5. **φλεβική στάση με δημιουργία θρόμβων**

Σημαντικές αιτίες που μπορεί να οδηγήσουν σε Εγκεφαλικό Θάνατο

- ΚΕΚ
- Ενδοεγκεφαλική αιμορραγία
- Λοιμώξεις ΚΝΣ
- Όγκοι εγκεφάλου

Παθοφυσιολογικοί μηχανισμοί που οδηγούν στη ΜΗ αναστρέψιμης Εγκεφαλική Βλάβη

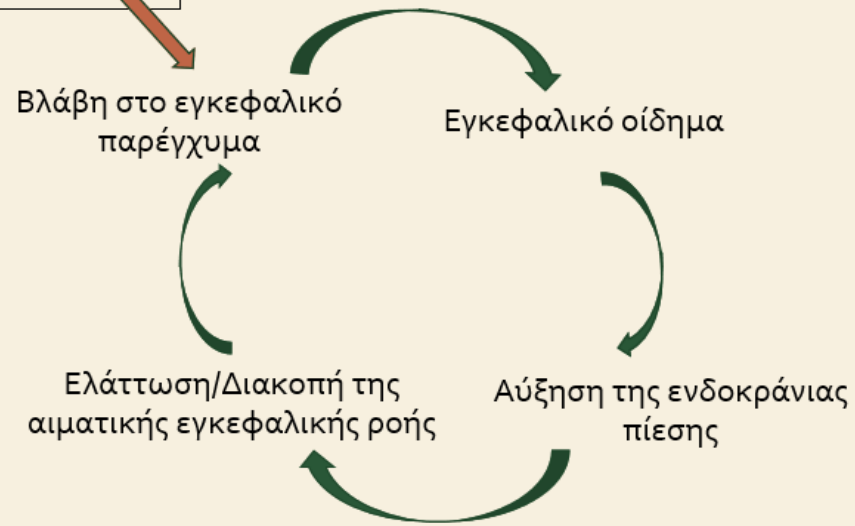

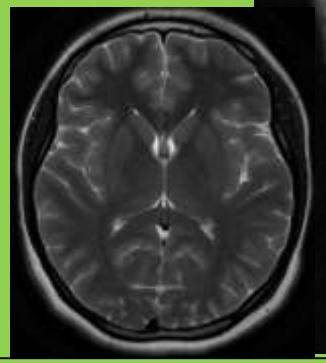

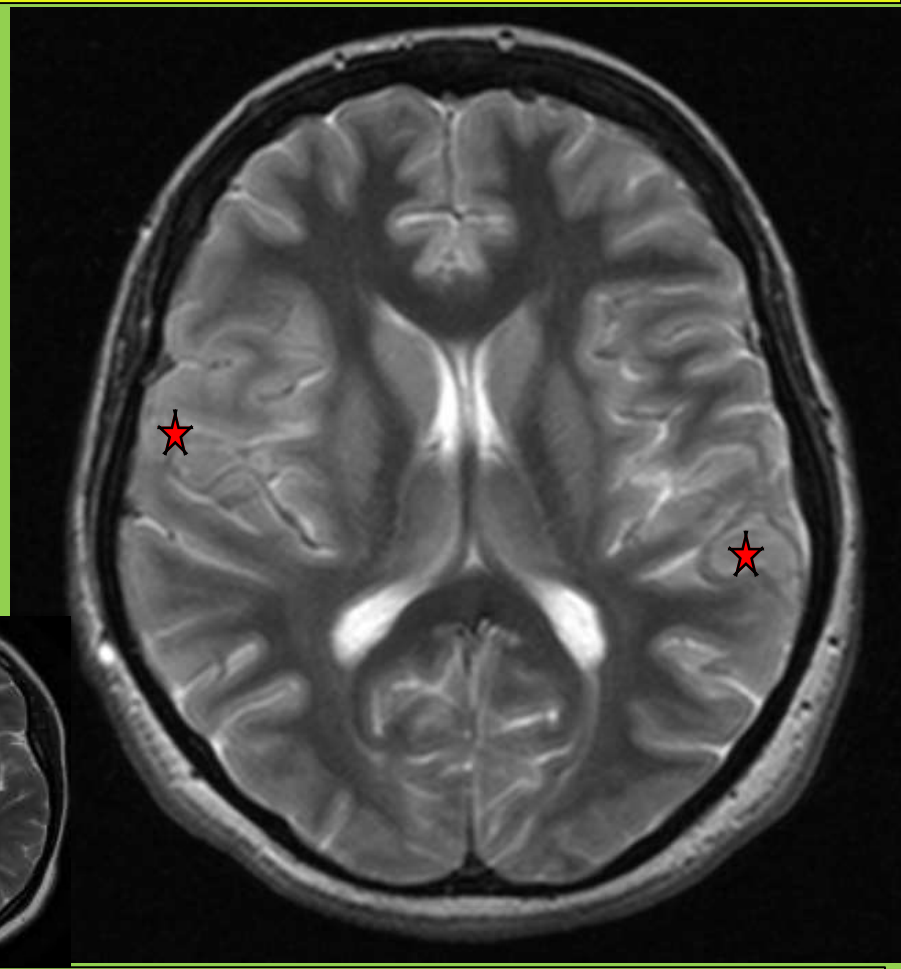

T2 W ακολουθία - παθολογικά υψηλό MR σήμα του φλοιού - (στα πλαίσια διάχυτου εγκεφαλικού οιδήματος και ισχαιμικών αλλοιώσεων)

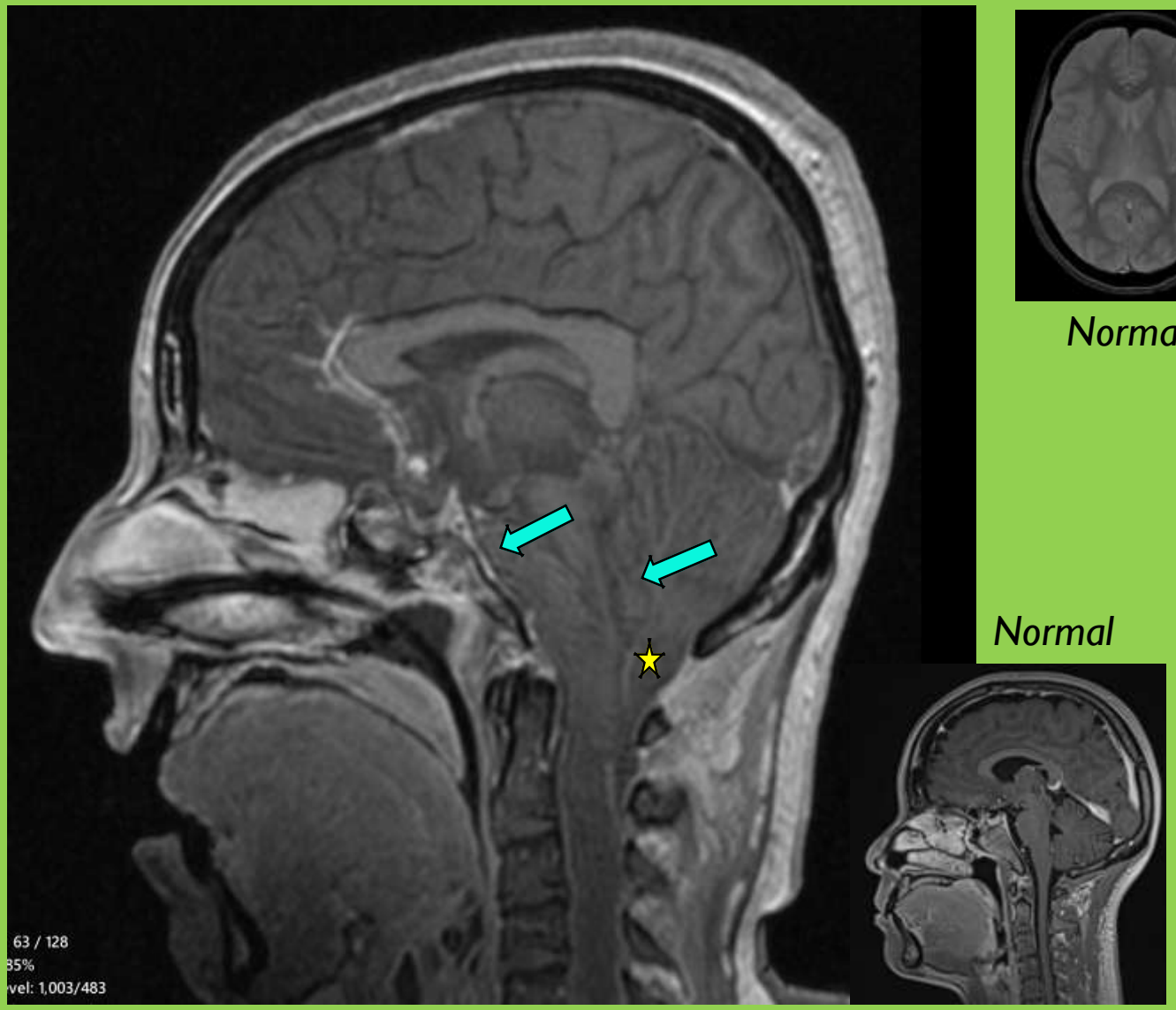

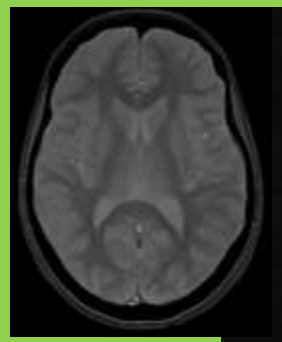

Normal

Normal

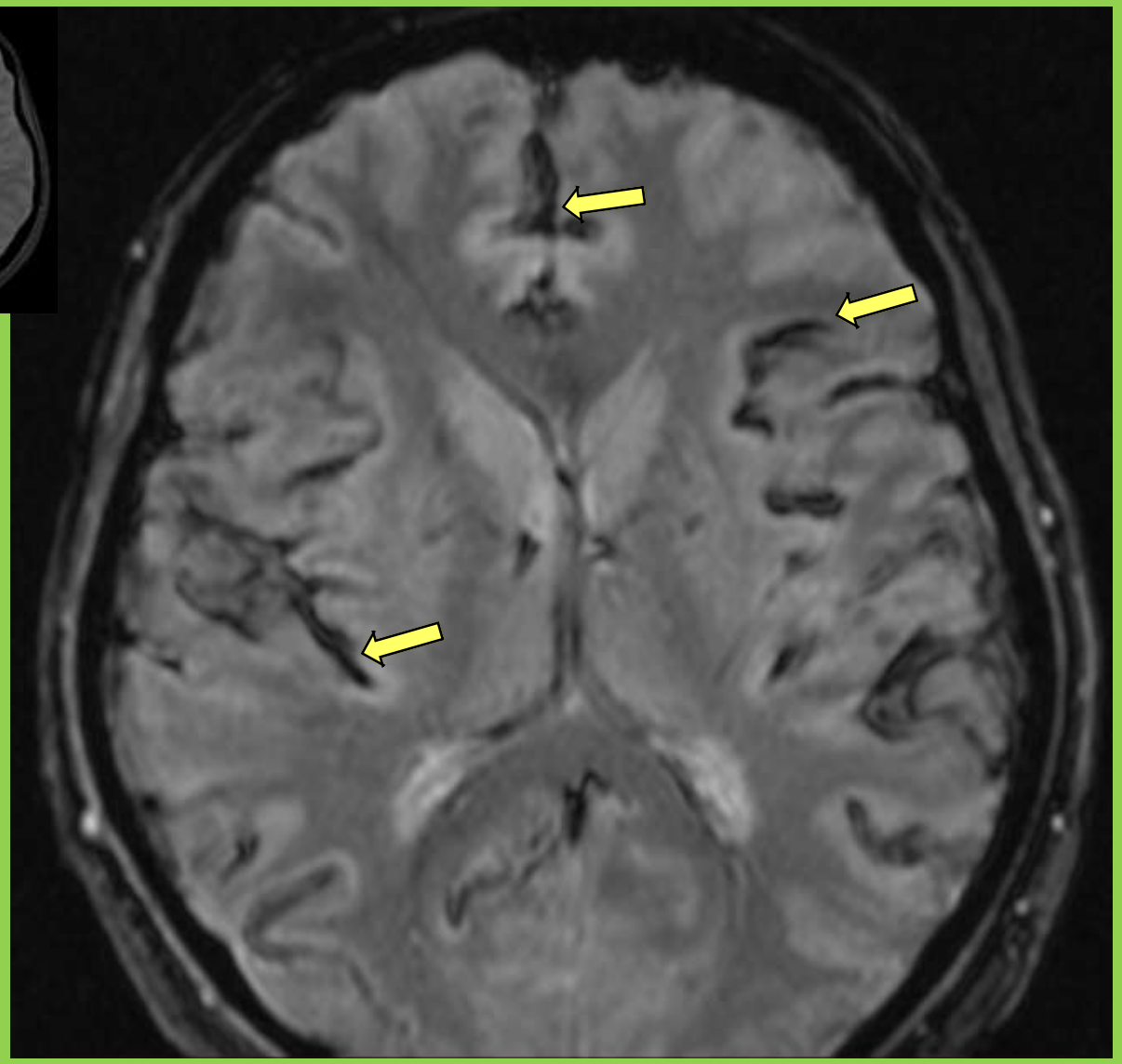

*T1W +C ακολουθία - **διασκηνιδιακός εγκολεασμός** - σημειώνεται και σημαντική **ελάττωση του εύρους των υπαραχνοειδών χώρων***

*T2 * HEMO ακολουθία - **εκτεταμένη θρόμβωση** αγγειακών στελεχών του εγκεφάλου*

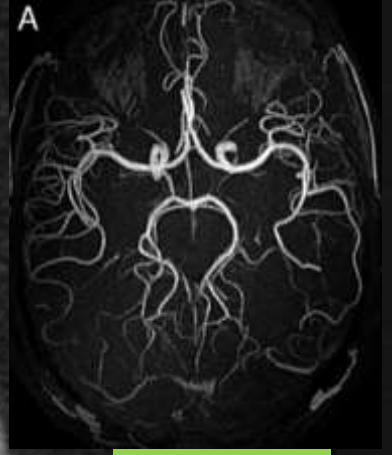

Normal

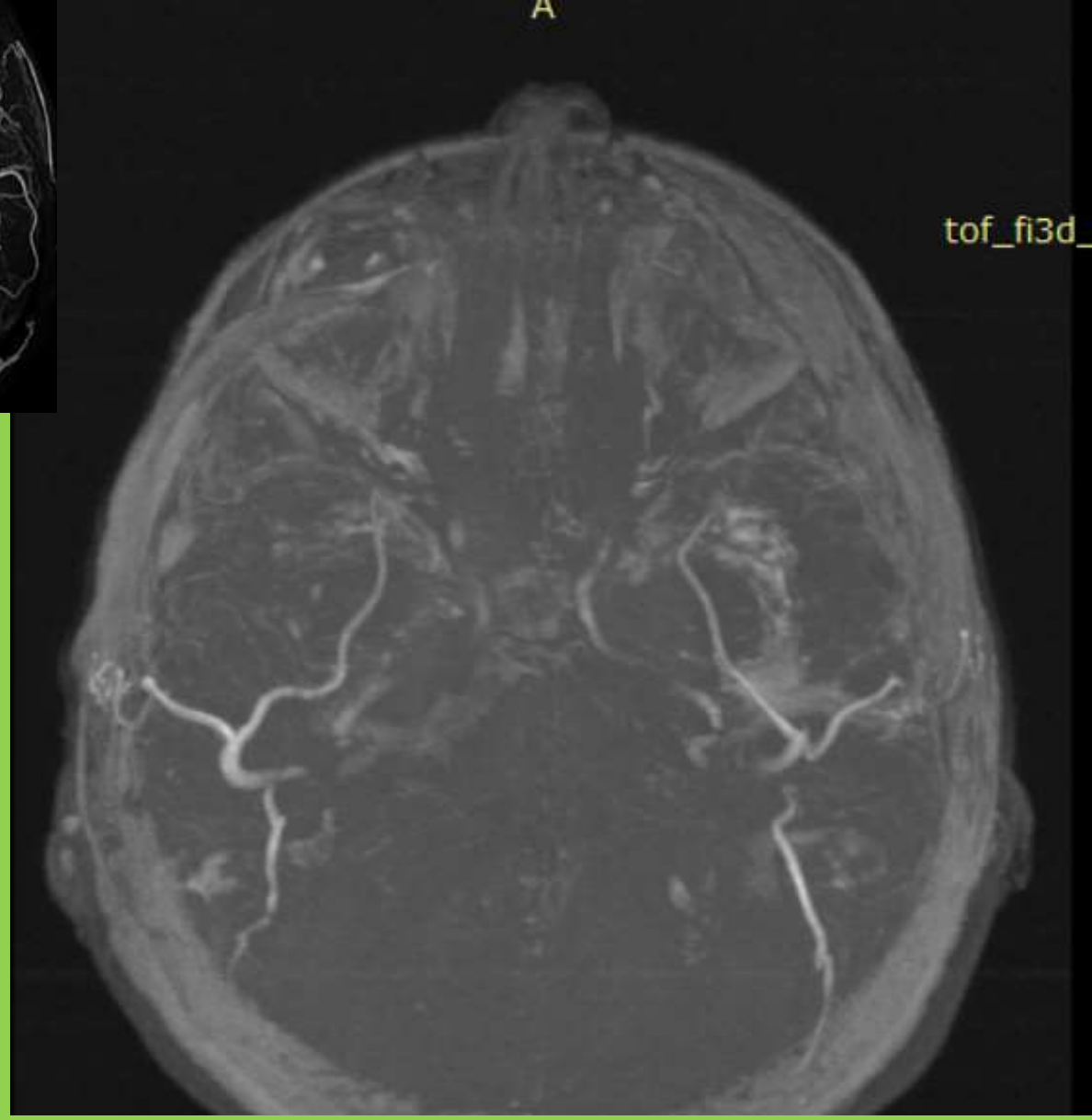

TOF MRI - ***δεν απεικονίζεται η ενδοκράνια μοίρα των έσω καρωτίδων και των κύριων αγγείων του κύκλου του Willis***

1. Gaillard, Frank. ‘Normal Brain (MRI)’. *Radiopaedia.Org*. Radiopaedia.org, 2015. https://doi.org/10.53347/rID-37605.
2. Gaillard, Frank. ‘Normal Brain MRI with Post-Contrast FLAIR’. Στο *Radiopaedia.Org*. Radiopaedia.org, 2023. https://doi.org/10.53347/rID-173066.
3. Gastala, Joseph, Deema Fattal, Patricia A. Kirby, Aristides A. Capizzano, Yutaka Sato, Toshio Moritani. ‘Brain Death: Radiologic Signs of a Non-Radiologic Diagnosis’. *Clinical Neurology and Neurosurgery* 185 (Οκτώβριος 2019): 105465. https://doi.org/10.1016/j.clineuro.2019.105465.
4. Greer, David M., Sam D. Shemie, Ariane Lewis, ‘Determination of Brain Death/Death by Neurologic Criteria: The World Brain Death Project’. *JAMA* 324, τχ. 11 (2020): 1078. https://doi.org/10.1001/jama.2020.11586.
5. Iacobellis, Giulia, Alessia Leggio, Cecilia Salzillo, Miriam Solenne, Andrea Marzullo. ‘The Role of Neuroimaging in Brain Death Diagnosis: A Review of Radiological Protocols and the Need for Standardization’. *European Journal of Radiology* 190 (Σεπτέμβριος 2025): 112247. https://doi.org/10.1016/j.ejrad.2025.112247.
6. Karantanas, A., G. Hadjigeorgiou, K. Paterakis, D. Sfiras, A. Komnos. ‘Contribution of MRI and MR Angiography in Early Diagnosis of Brain Death’. *European Radiology* 12, τχ. 11 (2002): 2710–16. https://doi.org/10.1007/s00330-002-1336-z.
7. Lövblad, Karl-Olof, και Claudio Basssetti. ‘Diffusion-Weighted Magnetic Resonance Imaging in Brain Death’. *Stroke* 31, τχ. 2 (2000): 539–42. https://doi.org/10.1161/01.STR.31.2.539.
8. MacDonald, Derek, Brandie Stewart-Perrin, Jai Jai Shiva Shankar. ‘The Role of Neuroimaging in the Determination of Brain Death’. *Journal of Neuroimaging* 28, τχ. 4 (2018): 374–79. https://doi.org/10.1111/jon.12516.
9. Ramos, João N, Catarina Pinto, Vera Cruz E Silva, Constantin-Cristian Topriceanu, Sotirios Bisdas. ‘Measuring Brain Perfusion by CT or MR as Ancillary Tests for Diagnosis of Brain Death: A Systematic Review and Meta-Analysis’. *BJR|Open* 6, τχ. 1 (2023): tzae037. https://doi.org/10.1093/bjro/tzae037.
10. Selcuk, Hakan, Sait Albayram, Ercan Tureci, ‘Diffusion-Weighted Imaging Findings in Brain Death’. *Neuroradiology* 54, τχ. 6 (2012): 547–54. https://doi.org/10.1007/s00234-011-0912-9.
11. Spinello, Irene M. ‘Brain Death Determination’. *Journal of Intensive Care Medicine* 30, τχ. 6 (2015): 326–37. https://doi.org/10.1177/0885066613511053.
12. Van Der Lugt, Aad. ‘Imaging Tests in Determination of Brain Death’. *Neuroradiology* 52, τχ. 11 (2010): 945–47. https://doi.org/10.1007/s00234-010-0765-7.