ΓΕΝΙΚΟ ΝΟΣΟΚΟΜΕΙΟ ΘΕΣΣΑΛΟΝΙΚΗΣ
"Γ. ΠΑΠΑΝΙΚΟΛΑΟΥ"

ΑΡΤΗΡΙΑΚΟ ΕΓΚΕΦΑΛΙΚΟ ΕΜΦΡΑΚΤΟ
ΕΞΙΧΝΙΑΣΗ ΤΟΥ ΜΥΣΤΗΡΙΟΥ ΤΗΣ ΝΟΣΟΥ ΤΩΝ ΜΙΚΡΩΝ ΑΓΓΕΙΩΝ

Μίγγου Γ., Μυλωνάκη Μ., Καραντουμάνη Μ., Σερεφίδου Δ., Χατζηιωάννου Α., Χατζηαγοράκη Μ., Γιανκούλωφ Χ., Βουλτσινού Δ. Ακτινολογικό Εργαστήριο Γ.Ν. Θεσσαλονίκης

ΑΠΕΙΚΟΝΙΣΗ ΝΟΣΟΥ ΜΙΚΡΩΝ ΑΓΓΕΙΩΝ

5 μm - 2 mm
25% stroke
45% dementia

Σκοπός Η παρουσίαση ενός δομημένου απεικονιστικού αλγορίθμου προσέγγισης της νόσου των μικρών αγγείων (Small Vessel Disease – SVD) του κεντρικού νευρικού συστήματος. Ο αλγόριθμος αποσκοπεί στην ολοκληρωμένη διάγνωση της νόσου βάσει χαρακτηριστικών απεικονιστικών προτύπων.

Neuroimaging standards for research into small vessel disease—advances since 2013

M Duering, GJ Biessels, A Brodtmann, C Chen, C Cordonnier, FE de Leeuw, S Debette, R Frayne, E Jouvent, NS Rost, A ter Telgte, R Al-Shahi Salman, WH Backes, HJ Bae, R Brown, H Chabriat, A De Luca, C deCarli, A Dewenter, FN Doubal Show all

Lancet Neurology | Published : 2023

DOI: 10.1016/S1474-4422(23)00131-X

Α. White matter hyperintensities

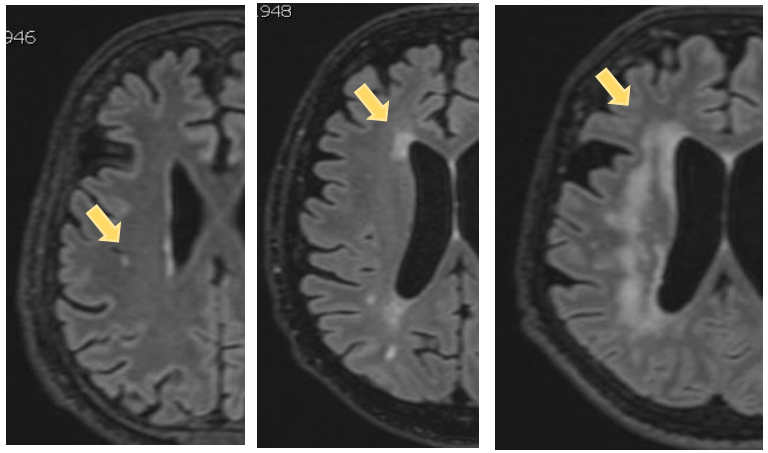

Κατηγοριοποίηση Fazekas 1 – 2 – 3

Β. Βοθριωτά έμφρακτα

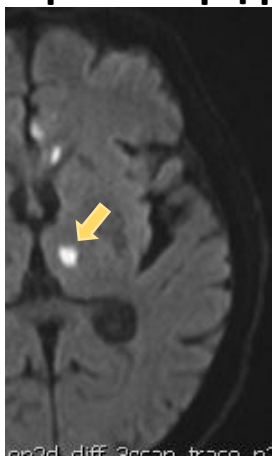

Γ. Μικροαιμορραγίες

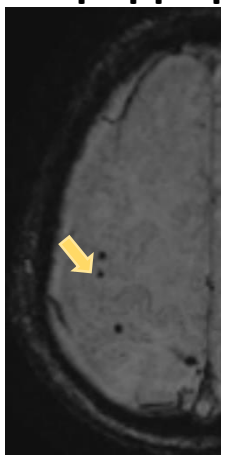

Δ. Διευρυσμένοι περιαγγειακοί χώροι

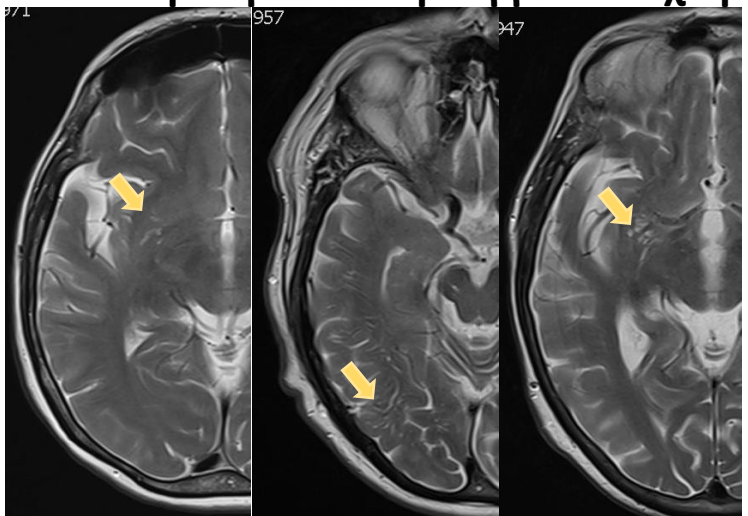

Ε. Ατροφία

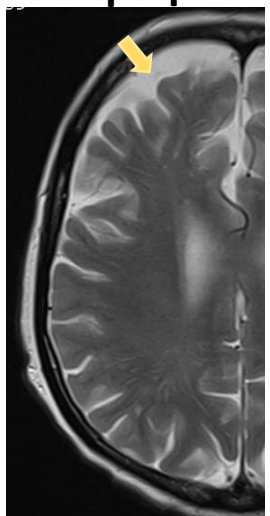

ΣΤ. Μικρά υποφλοιώδη έμφρακτα

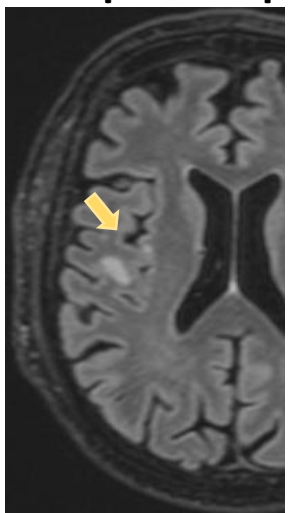

	Πρόσφατα μικρά βοθριωτά έμφρακτα	Κενοτοπιώδη έμφρακτα	Διευρυσμένοι Περιαγγειακοί χώροι	White Matter Hyperintensities	Μικροαιμορραγίες
Σύνηθες μέγεθος	<20χιλ.	3-15χιλ.	<3χιλ.	ποικίλει	<10χιλ.
Σχόλιο	Απεικονίζονται καλύτερα στην DWI	Δακτύλιος υψηλού σήματος (T2)	Συνήθως γραμμοειδή, χωρίς δακτύλιο υψηλού σήματος	Εντοπίζονται στην λευκή ουσία	T2* ή GRE, στρογγυλό ή ωοειδές σχήμα, blooming artifact
DWI	↑	-/(↓)	-	-	-
FLAIR	↑	↓	↓	↑	-
T2	↑	↑	↑	↑	-
T1	↓	↓	↓	-/(↓)	-
T2*/GRE	-	- (↓ if hemorrhage)	-	↑	↓↓
Παράδειγμα	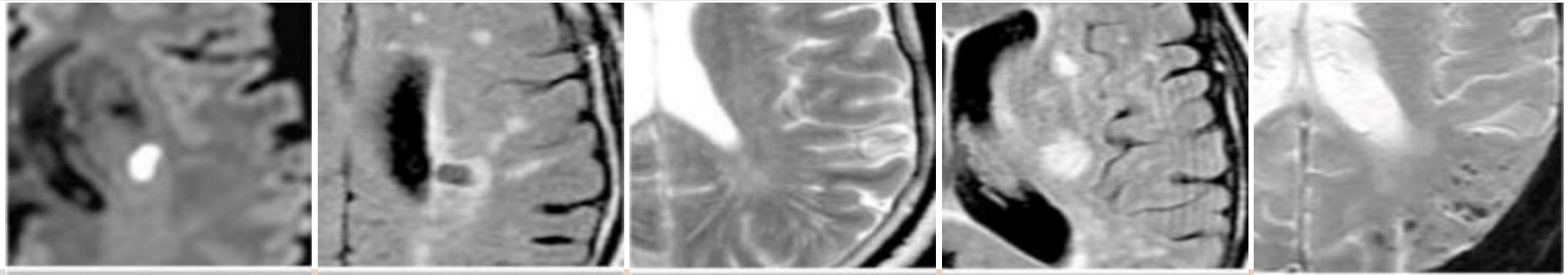				
Σχηματική απεικόνιση					

Πίνακας 1.

- Κατηγοριοποίηση της νόσου των μικρών αγγείων
- απεικονιστικά ευρήματα στην MRI.
- παραδείγματα με εικόνες και σχηματική αναπαράσταση.

ΥΠΕΡΠΥΚΝΕΣ ΕΣΤΙΕΣ ΤΗΣ ΛΕΥΚΗΣ ΟΥΣΙΑΣ (WHITE MATTER HYPERINTENSITIES - WMH)

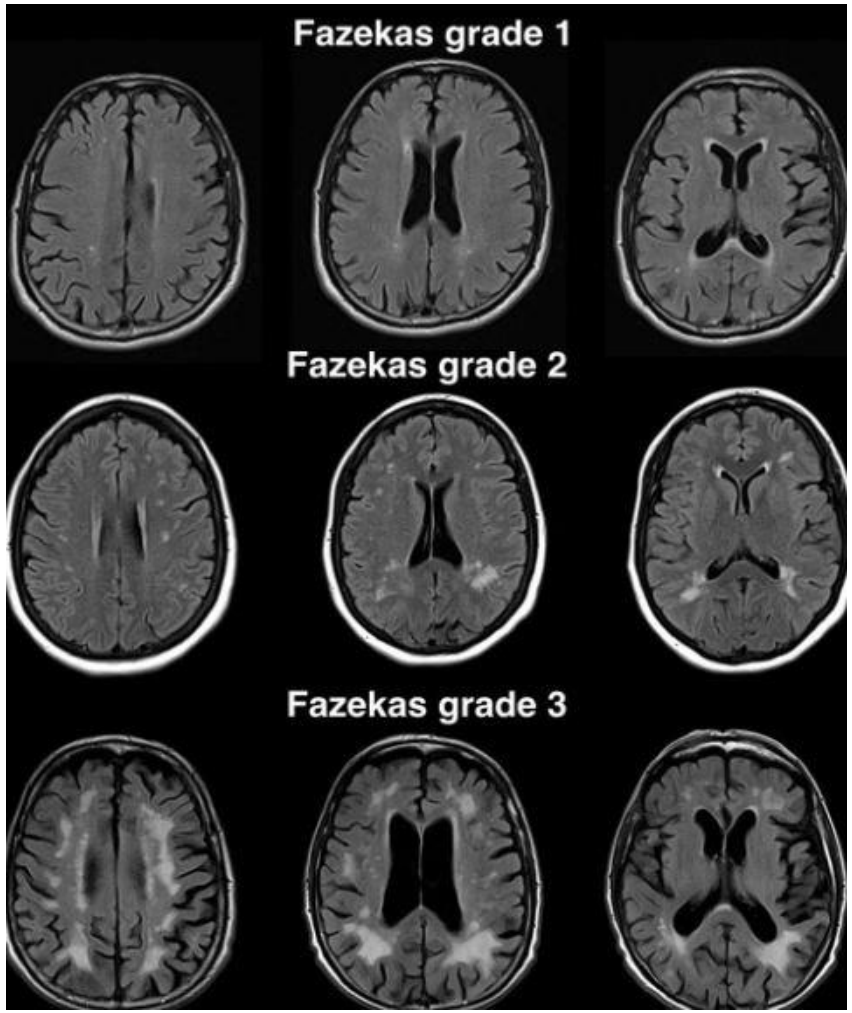

Εικόνα 1. Κλίμακα Fazekas για την κατηγοριοποίηση των WMH στην εν τω βάθει λευκή ουσία.

1. Πολλαπλές μικρές στικτές βλάβες >3 σε αριθμό,
2. Αρχόμενη συρροή
3. Συρρέουν σε μεγάλες περιοχές - Radiopaedia.org

ΑΙΤΙΑ - ταξινόμηση Pantoni

1. Αθηροσκήρυνση - αγγειοπάθεια των εν τω βάθει διατιτραίνουσων αρτηριών (υπερτασική μικροαγγειοπάθεια)
2. Αμυλοειδική εγκεφαλική αγγειοπάθεια
3. Κληρονομούμενα/ γενετικά νοσήματα
   1. CADASIL
   2. CARASAL
   3. CARASIL
   4. COL4A1
   5. Νόσος Fabry
   6. MELAS
   7. PADMAL
   8. RVCL-S
4. Αγγειοπάθειες του ΚΝΣ
5. Φλεβική κολλαγόνωση
6. Μετακτινική αγγειοπάθεια

ΚΑΤΑΝΟΜΗ

- Περικοιλιακή λευκή ουσία (3-13χιλ. Απόσταση από την επιφάνεια της κοιλίας)
- Εν τω βάθει και υποφλοιώδη λευκή ουσία (>13χιλ. από το κοιλιακή σύστημα και >4χιλ. από την συμβολή λευκή – φαιάς ουσίας)
- Παραφλοιώδη λευκή ουσία (<4χιλ. από συμβολή λευκής φαιάς ουσίας, ασαφοποιώντας τον φλοιό)

Section 1 Classification, pathology, and basic aspects
Chapter 1
Definition and classification of small vessel diseases
Leonardo Pantoni

ΔΔ	ΠΟΛΛΑΠΛΗ ΣΚΛΗΡΥΝΣΗ	ΝΟΣΟΣ ΜΙΚΡΩΝ ΑΓΓΕΙΩΝ
Μεσολόβιο	Πολύ συχνό	Σπάνια
U-Fibers	Συχνό	Σπάνια
Υποσκηνίδια	Πολύ συχνά	Σπάνια – σε προχωρημένη νόσο
Κροταφικός λοβός	Συχνά	Σχεδόν ποτέ
Σκιαγραφικός εμπλουτισμός	Συνήθης	Ποτέ
Ασυμμετρία	Ποτέ	Πιθανή
Black holes	Πολύ συχνό	Σπάνια
Κυστικές βλάβες	Ποτέ	Βοθριωτά έμφρακτα
Συμμετοχή νωτιαίου μυελού	Συνήθης	Ποτέ

ΒΟΘΡΙΩΤΑ ΕΜΦΡΑΚΤΑ - LACUNES

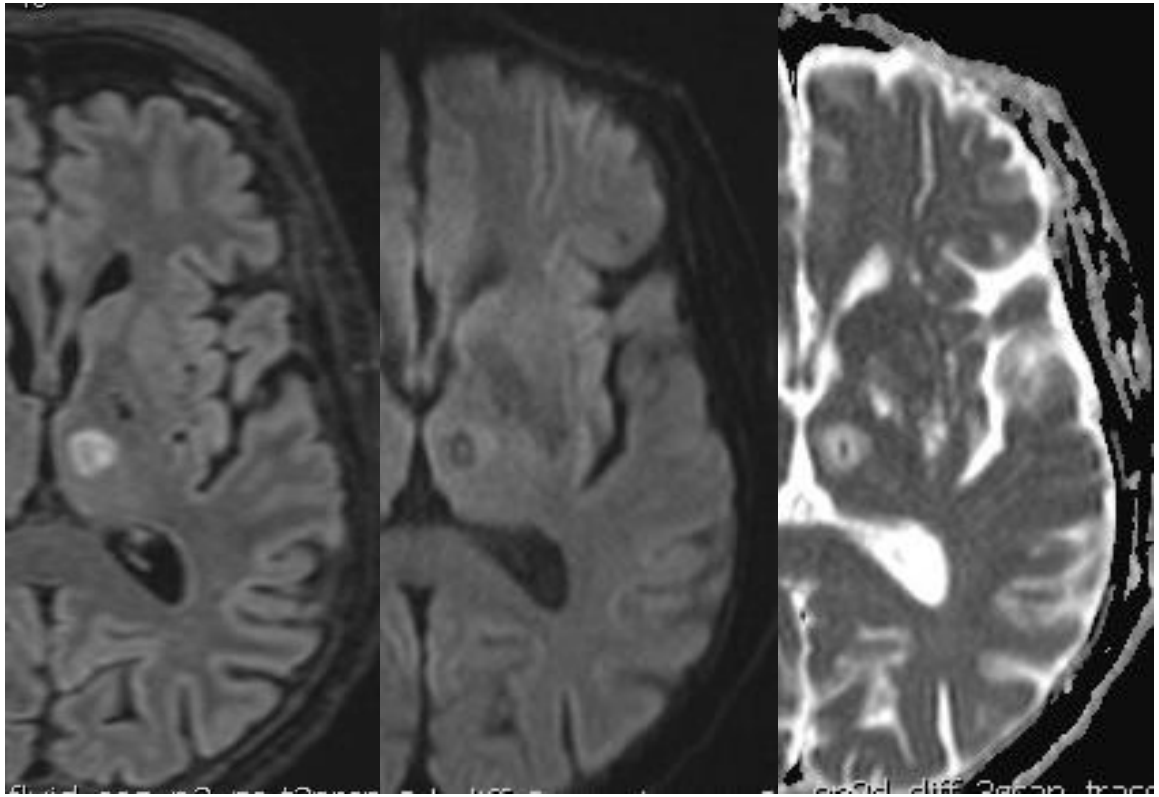

Εικόνα 2. MT FLAIR/DWI/ADC ακολουθίες ενός χρονίου βοθριωτού εμφράκτου.

- ✓ <1,5 – 2 εκ. σε διάμετρο
- ✓ Μικρές ή διατιτραίνουσες αρτηρίες
- ✓ Θρόμβωση του αγγείο σε έδαφος λιποϋαλινώσεως
- ✓ Σπανιότερα λόγω εμβόλων
- ✓ Εν τω βάθει περιοχές του εγκεφάλου και στέλεχος
- ✓ Συνήθως ασυμπτωματικά

- ✓ Στην οξεία φάση: Περιορισμός της δάχυσης
- ✓ Χρόνια: **<u>Lacunes – κενοτοπιώδη έμφρακτα (πυκνότητες ΕΝΥ)</u>**

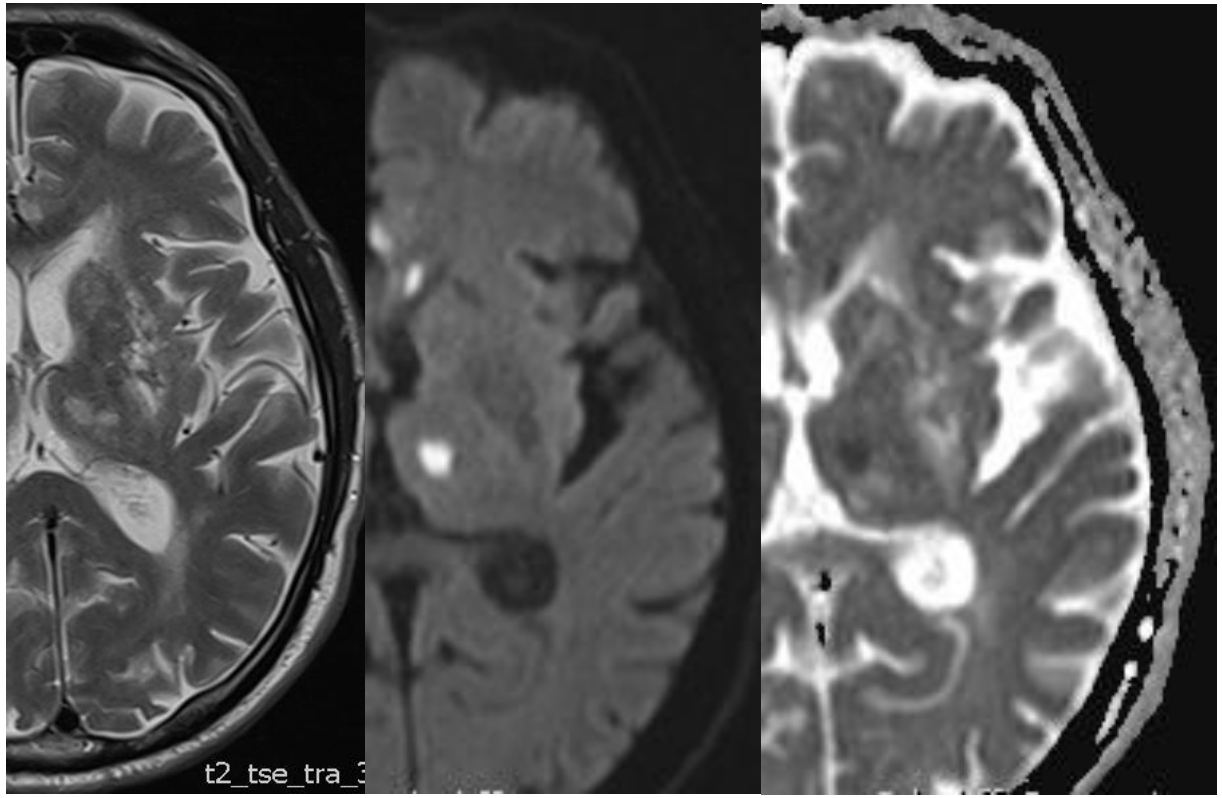

Εικόνα 3. MT FLAIR/DWI/ADC ακολουθίες ενός οξέως βοθριωτού εμφράκτου στα βασικά γάγγλια.

ΣΥΝΔΡΟΜΑ ΣΥΜΒΑΤΑ ΜΕ ΜΟΝΗΡΗ ΒΟΘΡΙΩΤΑ ΕΜΦΡΑΚΤΑ (LACUNAR SYNDROMES)	ΕΝΤΟΠΙΣΗ
Αμιγές κινητικό σύνδρομο	Οπίσθιο σκέλος της έσω κάψας
Αμιγές αισθητικό σύνδρομο	VPL πυρήνας του θαλάμου
Αισθητικοκινητικό σύνδρομο	Θάλαμος και οπίσθιο σκέλος της έσω κάψας
Σύνδρομο αταξικής ημιπάρεσης	Οπίσθιο σκέλος της έσω κάψας, βάσης της γέφυρας ή ακτινωτός στέφανος
Σύνδρομο δυσαρθρίας – αταξίας άνω άκρο)	Βάση της γέφυρας ή γόνυ της έσω κάψας

ΔΙΕΥΡΥΣΜΕΝΟΙ ΠΕΡΙΑΓΓΕΙΑΚΟΙ ΧΩΡΟΙ

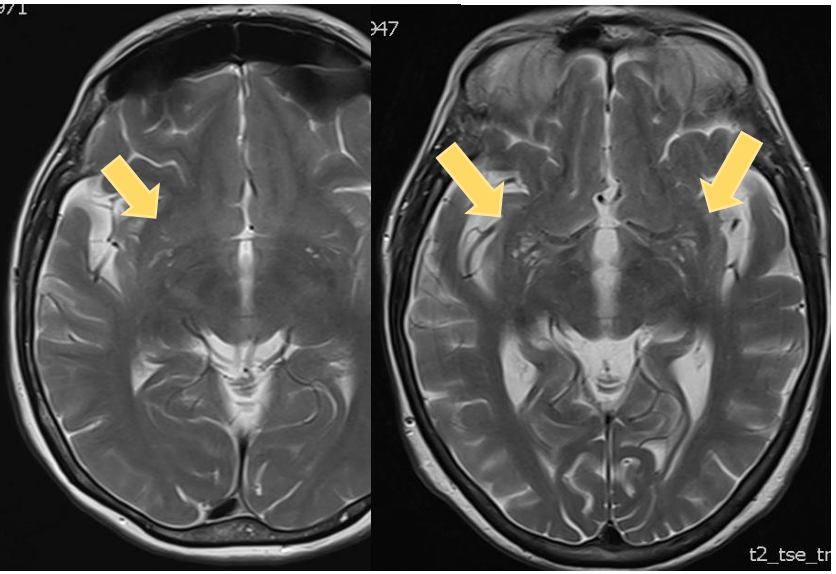

	ΚΕΝΟΤΟΠΙΩΔΗ ΕΜΦΡΑΚΤΑ - LACUNES	ΔΙΕΥΡΥΣΜΕΝΟΙ ΠΕΡΙΑΓΓΕΙΑΚΟΙ ΧΩΡΟΙ
Εντόπιση	Άνω 2/3 των βασικών γαγγλίων, θάλαμο, έσω και έξω κάψα, πρόσθιο τμήμα της γέφυρας και περικοιλιακή λευκή ουσία	1. Κάτω 1/3 των βασικών γαγγλίων και πέριξ του πρόσθιου συνδέσμου 2. Πέριξ των διατιτραινουσών αρτηριών κατά την είσοδό τους στην φαιά ουσία 3. Στα σκέλη του μεσεγκεφάλου
Σχήμα	Ασαφή – ακτινωτά όρια	Ομαλό σχήμα, στρογγυλό ή γραμμοειδές
Όρια	Ανώμαλα – ασαφή όρια	Ομαλά όρια
Μέγεθος	3-15χιλ.	Συνήθως <5χιλ.
Συμμετρία	Ασύμμετρα	Συνήθως συμμετρική κατανομή
Μεταβολή στον χρόνο	Σταθερά ή ελάττωση του μεγέθους	Παραμένουν ή αυξάνουν σε μέγεθος
Πιεστικά φαινόμενα	Όχι	Μπορεί να προκαλούν πιεστικά φαινόμενα
Υψηλό σήμα στην FLAIR/ δακτύλιος αιμοσιδηρίνης	Ναι (αντιστοιχεί σε περιοχή γλοίωσης)	Όχι

Πίνακας 2. Διαφορική διάγνωση κενοτοπιωδών εμφράκτων και διευρυσμένων περιαγγειακών χώρων.

- Περιοχές με πυκνότητες ΕΝΥ που περιβάλλουν μικρές διατιτρώσες αρτηρίες ή μικρές φλέβες
- Γραμμοειδή ή στρογγυλού σχήματος
- Συνήθως διακρίνεται τι διερχόμενο αγγείο
- Συνήθως <3χιλ.
- Κατανομή: βασικά γάγγλια, νήσο του Reil, μεσεγκέφαλος, κροταφικά, ημιωοειδή κέντρα

❖ **Η δομημένη αξιολόγηση των απεικονιστικών ευρημάτων,**

- Πρόσφατα υποφλοιώδη έμφρακτα <2 εκ.σχαιμικού τύπου
- Λευκοεγκεφαλοπάθεια
- Κενοτοποιώδη έμφρακτα.
- Διατεταμένοι περιαγγειακοί χώροι (perivascular spaces).
- Εστίες μικροαιμορραγιών
- Φλοιικά έμφρακτα
- Εγκεφαλική ατροφία.

σε συνδυασμό με την κλινική πληροφορία, συμβάλλει στην ορθή και έγκαιρη διάγνωση της νόσου, ειδικά σε περιπτώσεις όπου δεν είναι εμφανής (covert disease), βελτιστοποιεί την ροή εργασίας και επιτρέπει την επικοινωνία μεταξύ ακτινολόγων αλλά και άλλων ειδικοτήτων.