24ο ΠΑΝΕΛΛΗΝΙΟ ΑΚΤΙΝΟΛΟΓΙΚΟ ΣΥΝΕΔΡΙΟ
ΕΛΛΗΝΙΚΗ ΑΚΤΙΝΟΛΟΓΙΚΗ ΕΤΑΙΡΕΙΑ

ΑΡΤΗΡΙΑΚΟ ΕΓΚΕΦΑΛΙΚΟ ΕΜΦΡΑΚΤΟ
ΝΟΣΟΣ ΜΕΓΑΛΩΝ ΑΓΓΕΙΩΝ ΚΕΝΤΡΙΚΟΥ ΝΕΥΡΙΚΟΥ ΣΥΣΤΗΜΑΤΟΣ - ΔΟΜΗΜΕΝΗ ΠΡΟΣΕΓΓΙΣΗ

Μίγγου Γεωργία, Χατζηιωάννου Ανθή, Σερεφίδου Δέσποινα, Μυλωνάκη Μαρία, Μιχαήλου Όλγα, Καραντουμάνη Μαργαρίτα, Τσεμιανίδου – Κουγιουμτζίδου Μαρία, Βουλτσινού Δέσποινα
Ακτινολογικό Εργαστήριο Γ.Ν. Θεσσαλονίκης «Γεώργιος Παπανικολάου»

Σκοπός της ανάρτησης είναι η παρουσίαση ενός δομημένου απεικονιστικού αλγορίθμου προσέγγισης της ενδοκράνιας νόσου των μεγάλων αρτηριών (Intracranial Large Artery Disease - ILAD) του κεντρικού νευρικού συστήματος.

ΔΙΑΓΝΩΣΤΙΚΗ ΑΠΕΙΚΟΝΙΣΗ ΣΤΑ ΕΠΕΙΓΟΝΤΑ

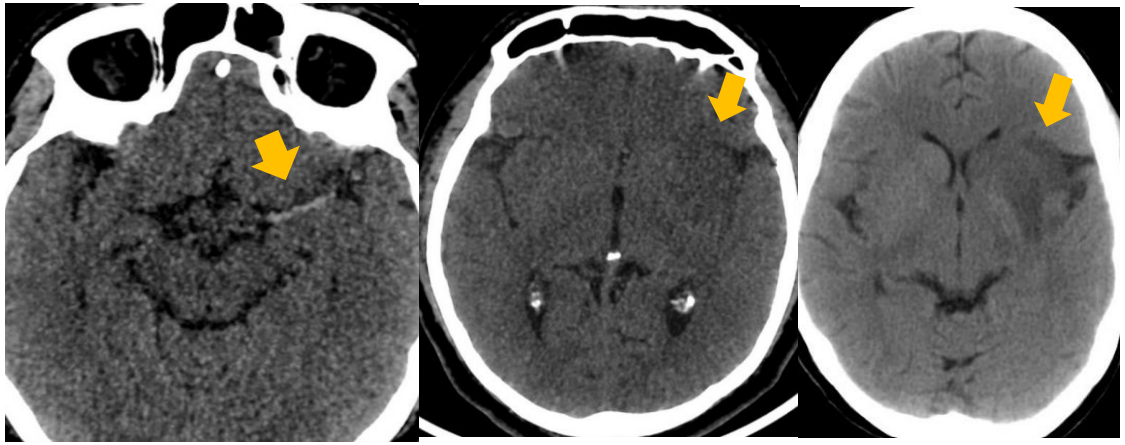

Εικόνα 1.
ΑΤ- Άνδρας 50 ετών. Πρώιμα απεικονιστικά ευρήματα σε ΑΤ
Window level 32/8
Α. Υπέρπυκνη μέση εγκεφαλική αρτηρία
Β. Insular ribbon sign
Γ. Ασαφοποίηση των βασικών γαγγλίων.

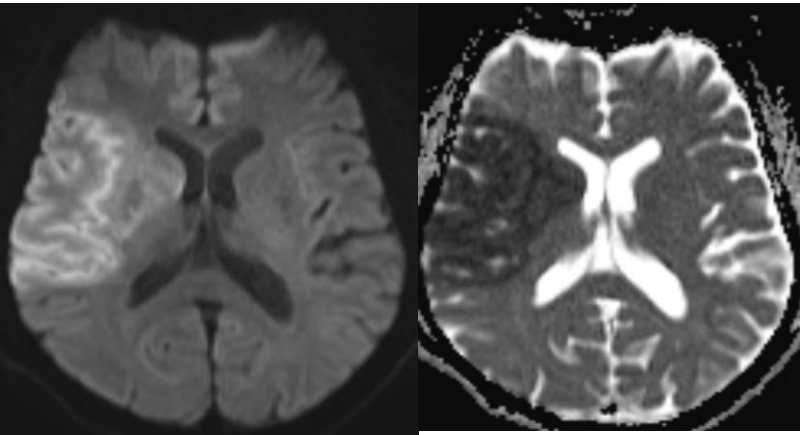

Εικόνα 2.
Γυναίκα 70 ετών με ισχαιμικό έμφρακτο στην κατανομή της δεξιάς μέσης εγκεφαλικής αρτηρίας, με περιορισμό της μοριακής διάχυση του ύδατος (οξεία φάση)

ΓΕΝΙΚΟ ΝΟΣΟΚΟΜΕΙΟ ΘΕΣΣΑΛΟΝΙΚΗΣ
"Γ. ΠΑΠΑΝΙΚΟΛΑΟΥ"

ΑΤ αποκλεισμός ενδοκράνιας αιμορραγίας.

1. Υπέρπυκνο αγγείο
2. Ασαφοποίηση λευκής φαιάς ουσίας
3. Insular ribbon sign
4. Ασαφοποίηση των βασικών γαγγλίων

ΑΞΟΝΙΚΗ ΑΓΓΕΙΟΓΡΑΦΙΑ αν υπάρχει υποψία απόφραξης μεγάλου αγγείου

1. Ανάδειξη απόφραξης
2. Επίπεδο απόφραξης
3. Έκταση θρόμβου
4. Υφή θρόμβου (+_επασβέστωση)
5. Διέλευση σκιαγραφικού εντός του θρόμβου
6. Απόφραξη σε ένα η περισσότερα αγγεία
7. Παράπλευρο δίκτυο (score)

PERFUSION ΑΤ ΚΑΙ MRI

1. Ανάδειξη ισχαιμικού πυρήνα (υψηλή τιμή MTT, χαμηλή τιμή CBF, CBV).
2. Επίπεδο ισχαιμικής παρασκιάς- λυκοφωτική ζώνη - ischemic penubra (υψηλή τιμή MTT, χαμηλή τιμή CBF, CBV φυσιολογική ή υψηλή).
3. Περιοχή ολιγαιμίας

	ΦΑΙΑ ΟΥΣΙΑ	ΛΕΥΚΗ ΟΥΣΙΑ
MTT	4 S	4.8 S
CBF	60 ML/100GR/MIN	25 ML/100GR/MIN
CBV	4 ML/100GR	2 ML/100GR

*Μεγάλα νευρολογικά ελλείμματα, ειδικά όταν προσβάλλεται το επικρατές ημισφαίριο.

ASPECTS SCORE

Alberta stroke programme early CT score (ASPECTS)

ΠΡΟΣΘΙΑΣ ΚΥΚΛΟΦΟΡΙΑΣ

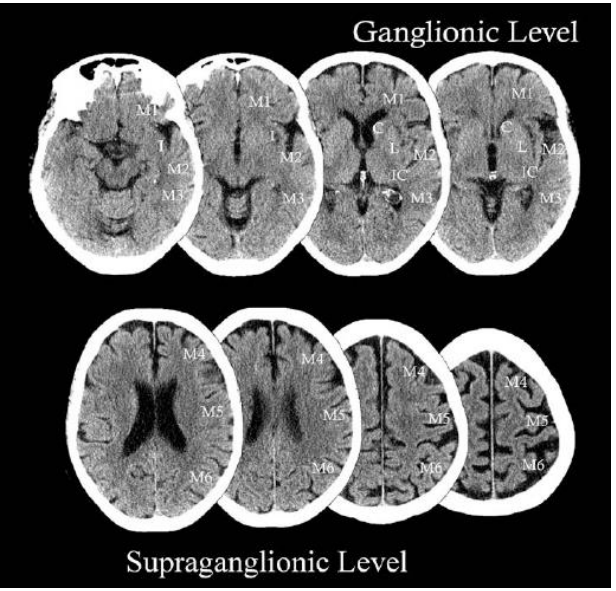

C - Caudate	1
I - Insular Ribbon	1
IC - Internal Capsule	1
L - Lentiform nucleus	1
M1 - Anterior MCA cortex	1
M2 - MCA cortex lateral to the insular ribbon	1
M3 - Posterior MCA cortex	1
M4 - Anterior MCA superior territory	1
M5 - Lateral MCA superior territory	1
M6 - Posterior MCA superior territory	1

ΟΠΙΣΘΙΑΣ ΚΥΚΛΟΦΟΡΙΑΣ

ΘΑΛΑΜΟΣ **ΜΕΣΕΓΚΕΦΑΛΟΣ** **ΓΕΦΥΡΑ**

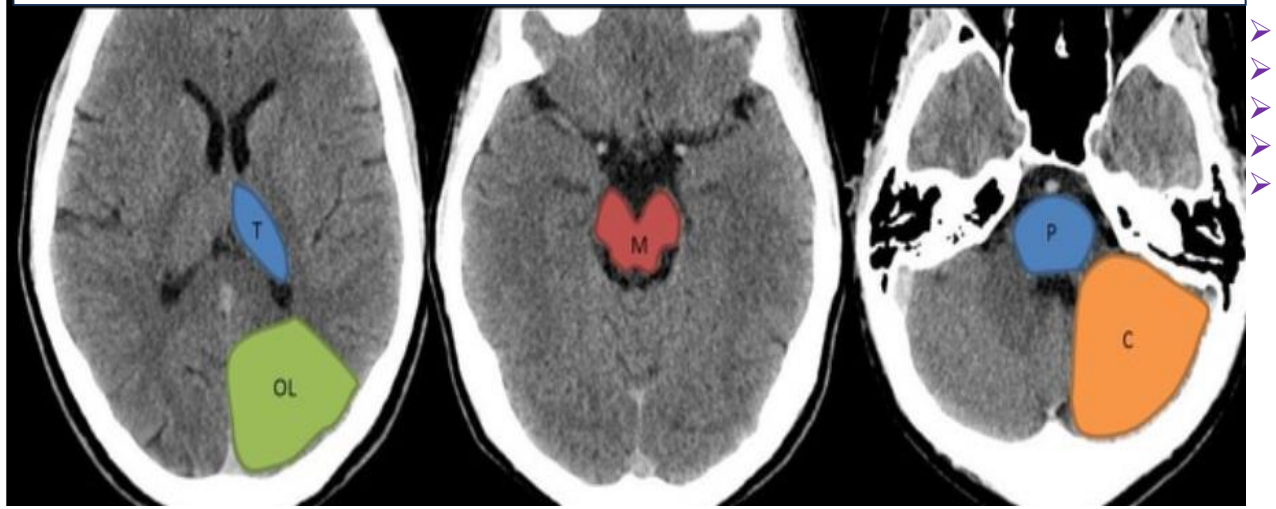

- **T**: θάλαμος,
- **OL**: ινιακός λοβός
- **M**:Μεσεγκεφαλος
- **P**: γέφυρα
- **C**: εγκεφαλικά σκέλη

ΑΠΟΦΡΑΚΤΙΚΗ ΝΟΣΟΣ ΑΠΟ ΜΕΓΑΛΑ ΑΓΓΕΙΑ- ΜΕΘΟΡΙΑΚΗ ΖΩΝΗ /ΣΥΣΧΕΤΙΣΗ ΜΕ ΠΙΘΑΝΟ ΑΙΤΙΟ

Ηλικία > 40 έτη, προδιαθεσικοί παράγοντες, προηγηθέντα TIAs

ΑΙΤΙΑ

- Αθηροσκλήρυνση
- Διαχωρισμός
- Αγγειίτιδα
- Έμβολα

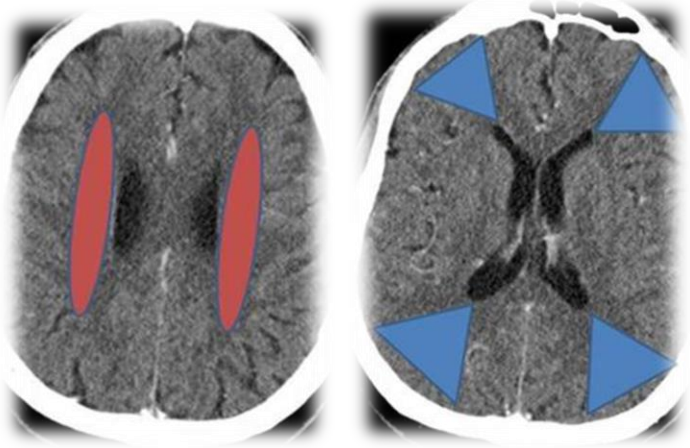

Εικόνα 3.
Μεθοριακές ζώνες αιμάτωσης

DOI: 10.1148/rg.315105014 • Corpus ID: 35835428

Border zone infarcts: pathophysiologic and imaging characteristics.

R. Mangla, B. Kolar, +1 author S. Ekholm • Published in Radiographics 6 September 2011 • Medicine

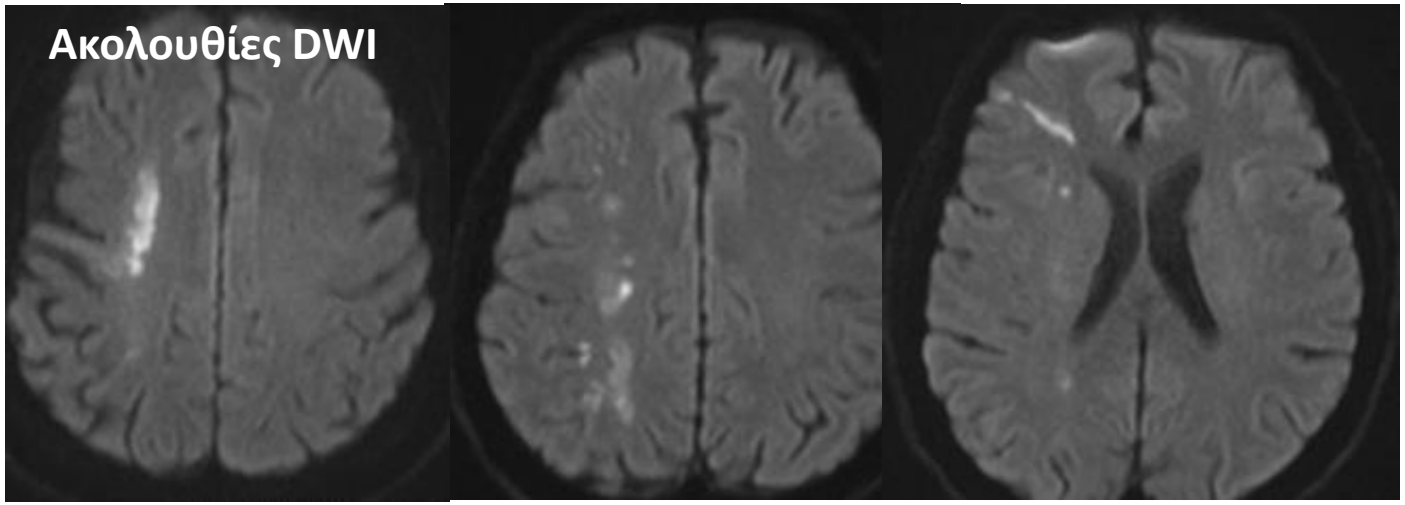

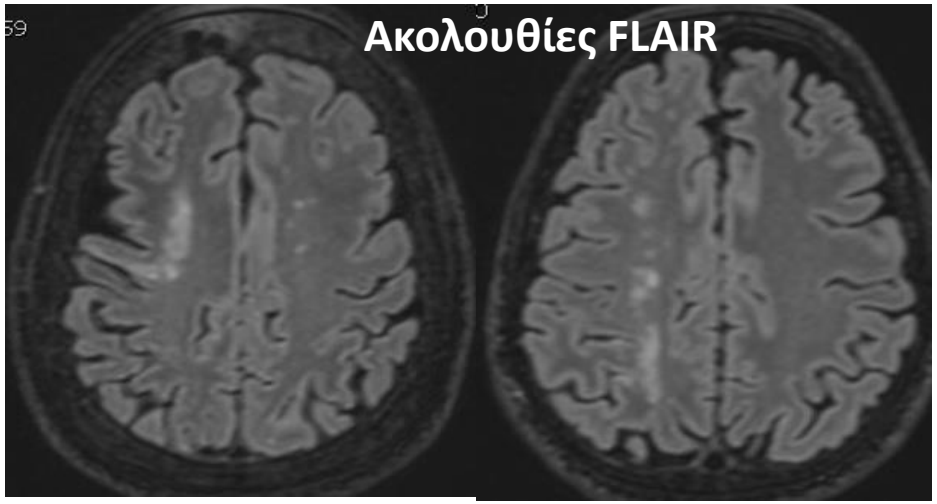

Εικόνα 4. ΜΤ - γυναίκα 59 ετών. Παθολογικού σήματος περιοχές στην εν τω βάθει λευκή ουσία, στην κατανομή της ζώνης οριακής αιμάτωσης μεταξύ της δεξιά πρόσθιας και μέσης εγκεφαλικής αρτηρίας – string of pearls sign.

ΕΦΡΑΚΤΑ ΟΡΙΑΚΗΣ ΑΙΜΑΤΩΣΗΣ (WATERSHED): ΥΠΟΑΕΡΔΕΥΣΗΣ Η ΜΙΚΡΟΕΜΒΟΛΩΝ STRING OF PEARLS SIGN:

- Τουλάχιστον 3 βλάβες,
- Μεγέθους >3χιλ. σε γραμμοειδή διάταξη παράλληλα με το σώμα της πλάγιας κοιλίας στον ακτινωτό στέφανο ή στο ημιωοειδές κέντρο.

- **Αθηροσκλήρυνση:** στένωση, απόφραξη ή ανάδειξη εμβόλου.
- **Διαχωρισμός:** στένωση, απόφραξη, μεταβολή διαμέτρου, ανάδειξη ιστίου ή εικόνα φλόγας.
- **Αγγειίτιδα:** στένωση, απόφραξη.

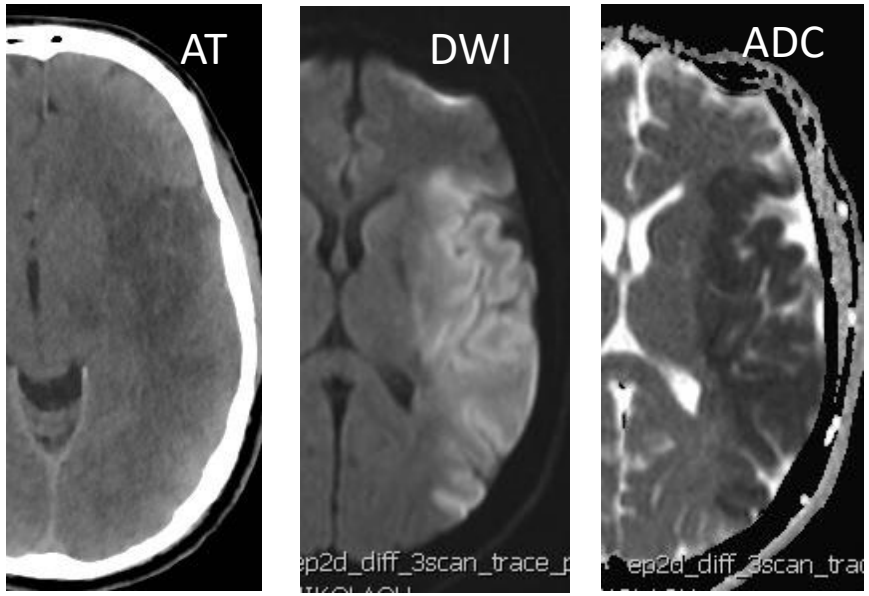

Εικόνα 5. Άνδρας 63 ετών, προσήλθε στα ΤΕΠ με δεξιά ημιπληγία.
AT - παρατηρείται υπόπυκνη απεικόνιση της νήσου του Reil (insular ribbon sign).
MRI, DWI/ADC - αναδεικνύεται περιορισμός της μοριακής διάχυσης του ύδατος στην κατανομή του M1 κλάδου της αριστερής μέσης εγκεφαλικής αρτηρίας

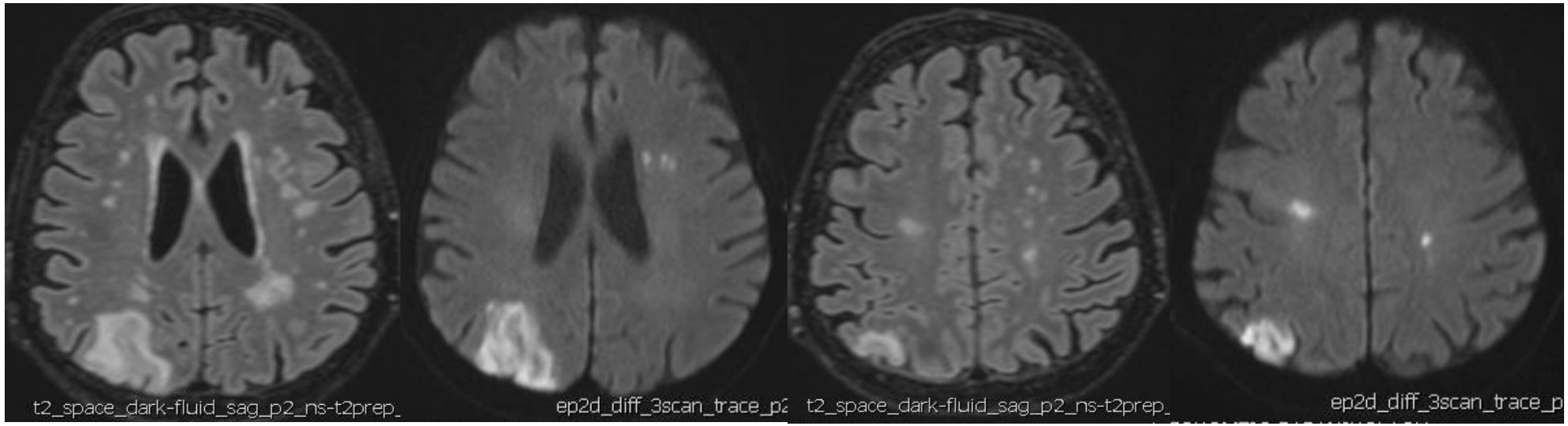

Εικόνα 6. Γυναίκα 74 ετών με κολπική μαρμαρυγή. Πολλαπλές περιοχές περιορισμού της μοριακής διάχυσης βρεγματικά δεξιά, στα ημιωοειδή κέντρα άμφω και στον ακτινωτό στέφανο αριστερά, ευρήματα οξέων ισχαιμικών εμφράκτων εμβολικής αιτιολογίας.

ΚΑΡΔΙΟΕΜΒΟΛΙΚΑ ΕΜΦΡΑΚΤΑ

Πολλαπλές περιοχές ταυτόχρονα, σφηνοειδούς σχήματος, προσβολής φαιάς και υποκείμενης λευκής ουσίας

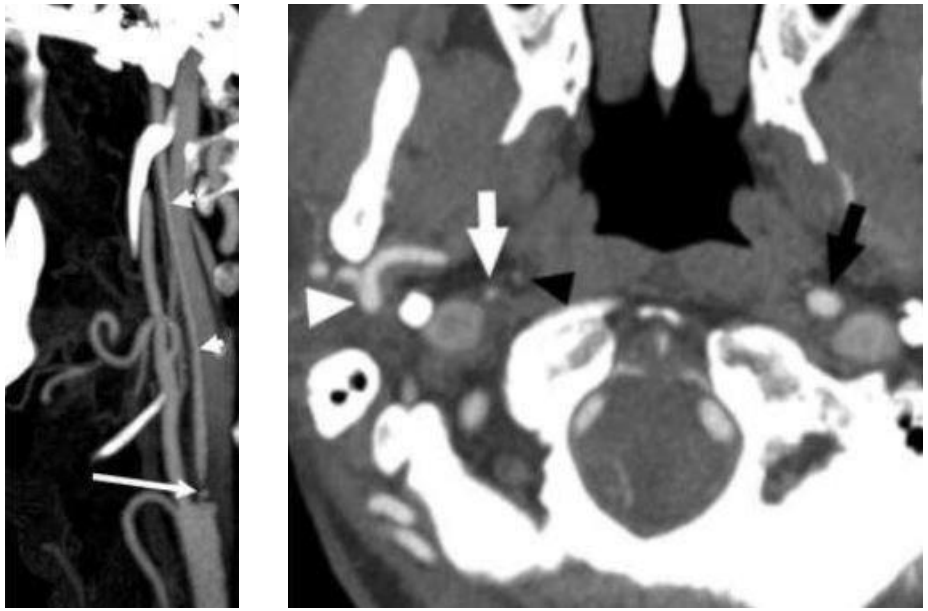

Εικόνα 7. Υφολική απόφραξη της δεξιάς έσω καρωτίδας αρτηρίας, με σημαντική μείωση της διαμέτρου συγκριτικά με την ετερόπλευρη – string sign

Ψευδοαπόφραξη της έσω καρωτίδας (near occlusion)

- Σοβαρή στένωση με μείωση της διαμέτρου περιφερικότερα λόγω μείωσης ροής (μερική ή πλήρης σύμπτωση των τοιχωμάτων)
- “String sign” δεν μπορεί να υπολογιστεί η στένωση με NASCET
- Χαμηλότερος ο κίνδυνος για ΑΕΕ, λιγότερο αποτελεσματικές οι παρεμβάσεις
- CTA: υπερέχει απεικονιστικά – απαιτούνται καθυστερημένες σαρώνεις για να τεθεί η διάγνωση της πλήρους απόφραξης

ΔΙΑΦΟΡΙΚΗ ΔΙΑΓΝΩΣΗ ΝΟΣΟΥ ΜΕΓΑΛΩΝ ΑΓΓΕΙΩΝ

Reversible cerebral vasoconstriction syndrome

- Έντονη κεφαλαλγία χωρίς υπαραχνοειδή αιμορραγία και φυσιολογική ΑΤ (συνήθως)
- Υπαραχνοειδής αιμορραγία στον θόλο (~20%)
- Έμφρακτο οριακής αιμάτωσης (watershed)
- DSA: στενώσεις των μεγάλων και μεσαίων αρτηριών με μεταστενωτικές διατάσεις (beaded appearance ή sausage-shaped)

- Η νόσος των μεγάλων αγγείων αποτελεί σημαντικό αιτιολογικό παράγοντα ισχαιμικών εγκεφαλικών εμφράκτων.
- Τα εγκεφαλικά έμφρακτα αυτής της κατηγορίας ενώ παρουσιάζουν κακή πρόγνωση, εάν διαγνωστούν έγκαιρα παρουσιάζουν τα καλύτερα αποτελέσματα μετά την θεραπεία.
- Η δομημένη αξιολόγηση των απεικονιστικών ευρημάτων συμβάλλει καθοριστικά στην ολοκληρωμένη αξιολόγηση για την ανάδειξη του εμφράκτου, της έκτασης, του σταδίου και του αιτίου της νόσου, προσφέροντας τις απαραίτητες πληροφορίες άμεσα για την διάγνωση και την αντιμετώπιση της νόσου.