ΑΓΓΕΙΑΚΗ ΚΑΤΑΝΟΜΗ ΤΩΝ ΙΣΧΑΙΜΙΚΩΝ ΕΓΚΕΦΑΛΙΚΩΝ ΕΠΕΙΣΟΔΕΙΩΝ

Σερεφίδου Δ[2]., Μίγγου Γ[1]., Καραντουμάνη Μ[1]., Χατζηιωάννου Α.[1], Μιχαηλίδου Ο.[1], Χατζηαγοράκη Μ[1]., Μπίσμπα Κ.[1], Βουλτσινού Δ.[1]

[1]Ακτινολογικό Εργαστήριο Νοσοκομείο Γ.Ν «Γεώργιος Παπανικολάου»

[2]Ακτινολογικό Εργαστήριο Γ.Ν Θεσσαλονίκης «ο Άγιος Δημήτριος»

Στόχος της συγκεκριμένης ανάρτησης είναι η ταξινόμηση των ισχαιμικών εμφράκτων ανάλογα με το αγγείο από το οποίο προέρχονται

12 ασθενείς με οξύ ισχαιμικό εγκεφαλικό επεισόδιο εξετάσθηκαν με Αξονική και Μαγνητική τομογραφία

✓Για όλους τους ασθενείς πραγματοποιήθηκε ανάλυση της τοπογραφίας και έκτασης της ισχαιμικής περιοχής.

✓Έγινε συνεκτίμηση με τα κλινικοεργαστηριακά ευρήματα

✓Τα έμφρακτα ταξινομήθηκαν με βάση την αρτηρία που αφορούσαν: έσω καρωτίδα (ICA), πρόσθια εγκεφαλική αρτηρία (ACA), αρτηρία του Heubner, μέση εγκεφαλική αρτηρία (MCA), πρόσθια χοριοειδής αρτηρία, οπίσθια εγκεφαλική αρτηρία (PCA), αρτηρία του Pecheron, άνω παρεγκεφαλιδική αρτηρία (SCA), πρόσθια κάτω παρεγκεφαλιδική αρτηρία (AICA), οπίσθια κάτω παρεγκεφαλιδική αρτηρία (PICA), οπίσθια αναστομωτική αρτηρία και διατιτρώσεις της βασικής αρτηρίας.

Η γνώση της αρτηριακής κατανομής του εγκεφαλικού εμφράκτου αποτελεί θεμέλιο λίθο στην διάγνωση, την άμεση αντιμετώπιση και διαχείριση του ασθενή με εγκεφαλικό επεισόδιο και κρίνεται επομένως απαραίτητη η εξοικείωση του ακτινολόγου με τα αντίστοιχα απεικονιστικά πρότυπα

ΚΑΤΑΝΟΜΗ ΣΤΑ ΠΕΡΙΣΤΑΤΙΚΑ ΠΟΥ ΜΕΛΕΤΗΘΗΚΑΝ

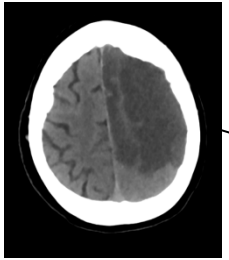

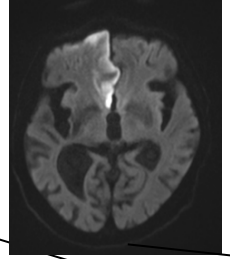

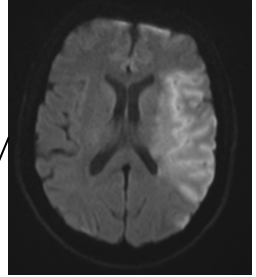

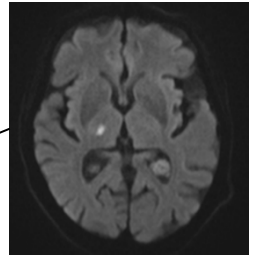

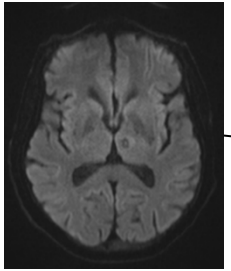

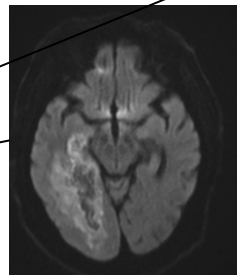

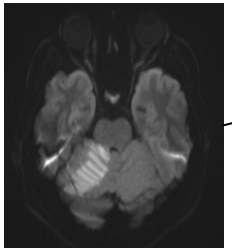

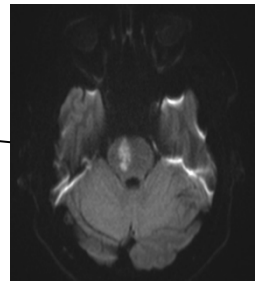

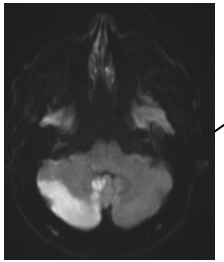

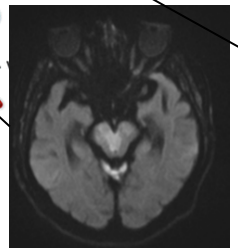

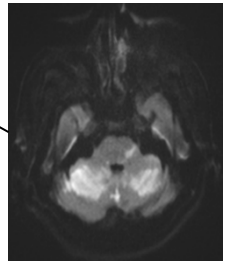

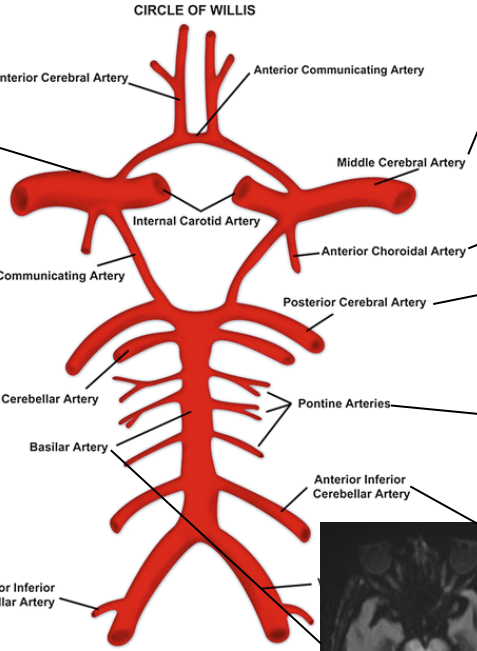

ΕΝΔΟΚΡΑΝΙΑ ΚΥΚΛΟΦΟΡΙΑ

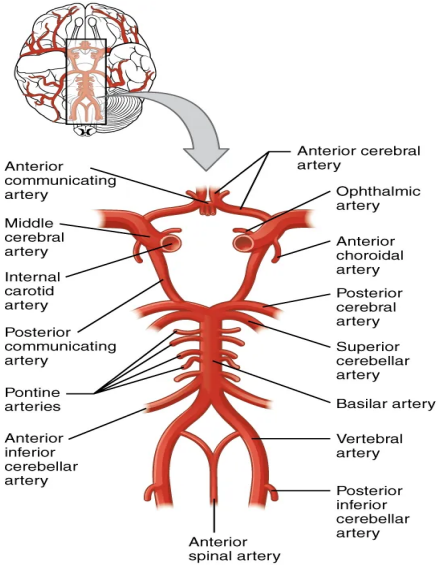

PENFIELD BRAIN – χαρτογράφηση του κινητικού και αισθητικού φλοιού

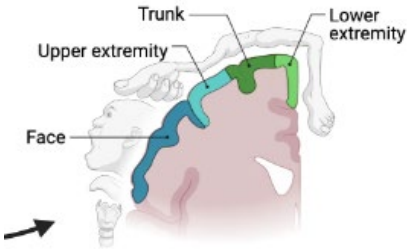

ΑΓΓΕΙΑΚΗ ΚΑΤΑΝΟΜΗ

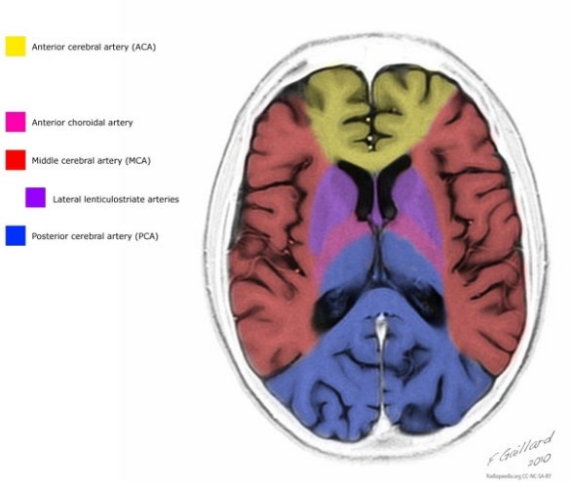

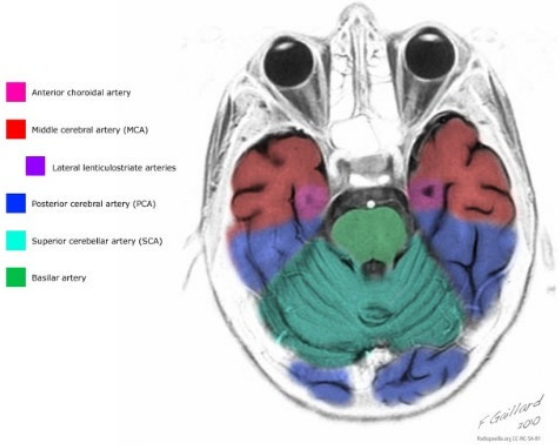

ΠΡΟΣΘΙΑ ΚΥΚΛΟΦΟΡΙΑ

Αρτηρία	Χώρος κατανομής	Ενδεικτική κλινική Εικόνα
Έσω καρωτίδα (ICA)	Τροφοδοτεί ACA & MCA	Ημιπάρεση, αισθητικές διαταραχές, amaurosis fugax
Πρόσθια εγκεφαλική αρτηρία (ACA)	Μετωπιαίος λοβός	Αδυναμία κάτω άκρου, διαταραχές συμπεριφοράς, ακράτεια
Μέση εγκεφαλική αρτηρία (MCA)	Εγκεφαλικά ημισφαίρια	Ημιπάρεση προσώπου & άνω άκρου, αφασία/αγνωσία,ημιανοψία
Φακοραβδωτές lenticulostriate (κλάδοι MCA)	Βασικά γάγγλια, θάλαμος, έσω κάψα	Κινητική ημιπάρεση, αισθητική διαταραχή, δυσαρθρία
Πρόσθια χοριοειδής αρτηρία	Βασικά γάγγλια	Ημιπάρεση, αισθητικές διαταραχές, ημιανοψία

ΟΠΙΣΘΙΑ ΚΥΚΛΟΦΟΡΙΑ

Αρτηρία	Χώρος κατανομής	Ενδεικτική κλινική Εικόνα
Άνω παρεγκεφαλιδική (SCA)	Σκηνίδιο παρεγκεφαλίδας	Αταξία, νυσταγμός, δυσφαγία
Οπίσθια εγκεφαλική (PCA)	Ινιακός λοβός, θάλαμος	Ημιανοψία, οπτικές δια/χες, νευροπαθητικός πόνος
Οπίσθια κάτω παρεγκεφαλιδική (PICA)	Κάτω επιφάνεια παρεγκεφαλίδας Προμήκης	Σύνδρομο Wallenberg – αταξία, δυσφαγία
Πρόσθια κάτω παρεγκεφαλιδική (AICA)	Κάτω επιφάνεια γέφυρας Πλάγια επιφάνεια παρεγκεφαλίδας	Πάρεση προσωπικού, ζάλη, απώλεια ακοής
Κλάδοι σπονδυλικής (VA)	Οπίσθια επιφάνεια προμήκη, παρεγκεφαλίδας	Ζάλη, αταξία
Κλάδοι βασικής (BA)	Γέφυρα, στέλεχος, παρεγκεφαλίδα	Δυσαρθρία, δυσφαγία, locked-in syndrome

ΒΙΒΛΙΟΓΡΑΦΙΑ

- Gaillard F. Case 10814. Radiopaedia.org. Accessed 24 November 2025. Licensed under CC BY-NC-SA 3.0.
- OpenStax. Anatomy & Physiology 2e, “Circulation and the Central Nervous System (Fig. 13.15)”, OpenStax, licensed under CC BY 4.0, https://openstax.org/books/anatomy-and-physiology-2e/pages/13-3-circulation-and-the-central-nervous-system
- OpenStax. Introduction to Behavioral Neuroscience, “Our Brain Gets Involved – Responsibilities of Upper Motor Systems (Fig. 10.13)”, OpenStax, licensed under CC BY-NC-SA 4.0, https://openstax.org/books/introduction-behavioral-neuroscience/pages/10-3-our-brain-gets-involved-responsibilities-of-upper-motor-systems
- https://radiologykey.com/territorial-strokes-as-a-tool-to-learn-vascular-territories/