24ο ΠΑΝΕΛΛΗΝΙΟ ΑΚΤΙΝΟΛΟΓΙΚΟ ΣΥΝΕΔΡΙΟ
ΕΛΛΗΝΙΚΗ ΑΚΤΙΝΟΛΟΓΙΚΗ ΕΤΑΙΡΕΙΑ

ΑΠΕΙΚΟΝΙΣΤΙΚΗ ΔΙΕΡΕΥΝΗΣΗ ΤΗΣ ΘΡΟΜΒΩΣΗΣ ΦΛΕΒΩΔΩΝ ΚΟΛΠΩΝ ΜΕ ΜΑΓΝΗΤΙΚΗ ΤΟΜΟΓΡΑΦΙΑ ΠΑΡΟΥΣΙΑΣΗ 4 ΠΕΡΙΣΤΑΤΙΚΩΝ

Σερεφίδου Δ 2 ., Χατζηιωάννου Α. 1 , Μυλωνάκη Μ. 1 , Μιχαηλίδου Ο. 1 , Μίγγου Γ. 1 ,
Καραντουμάνη Μ. 1 , Πετράς Μ. 1 , Βουλτσινού Δ. 1
1 Ακτινολογικό Εργαστήριο Νοσοκομείο Γ.Ν «Γεώργιος Παπανικολάου»
2 Ακτινολογικό Εργαστήριο Γ.Ν Θεσσαλονίκης «Ο Άγιος Δημήτριος»

Η θρόμβωση των φλεβωδών κόλπων του εγκεφάλου αποτελεί μία σπάνια, αλλά σημαντική αιτία εγκεφαλικού επεισοδίου. Λόγω της μη ειδικής κλινικής εικόνας η διάγνωση βασίζεται κυρίως στην απεικονιστική τεκμηρίωση. Στόχος της συγκεκριμένης ανάρτησης είναι η παρουσίαση 4 περιστατικών και η μελέτη των απεικονιστικών ευρημάτων της σπάνιας αυτής οντότητας.

ΑΙΤΙΟΛΟΓΙΑ

Θρομβοφιλικές διαταραχές
Λοιμώξεις (π.χ. ωτίτιδα)
Εγκυμοσύνη/λοχεία
Νεοπλασίες
Φλεγμονώδη νοσήματα
Φάρμακα (π.χ. αντισυλληπτικά)

ΚΛΙΝΙΚΗ ΕΙΚΟΝΑ

Κεφαλαλγία (συχνότερο σύμπτωμα)
Οίδημα θηλής, θάμβος όρασης
Εστιακά νευρολογικά ελλείμματα
Επιληπτικές κρίσεις
Διαταραχή επιπέδου συνείδησης

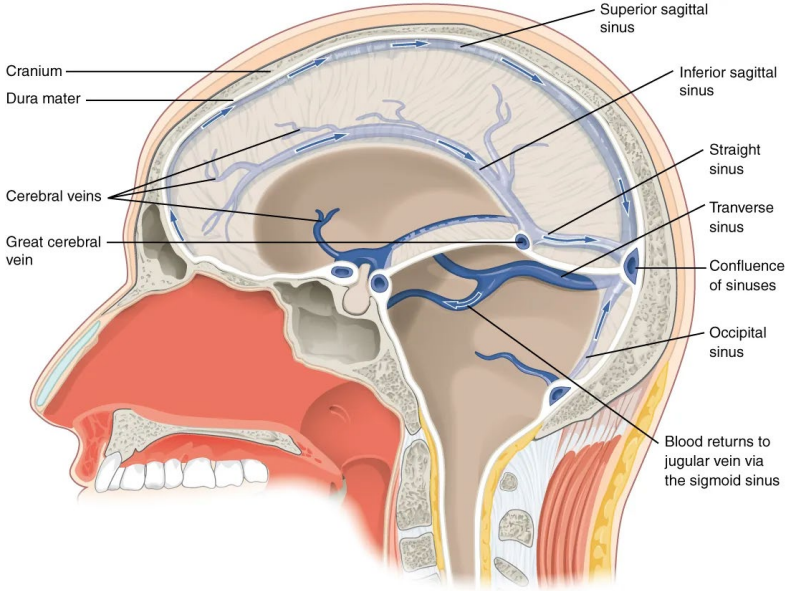

ΠΟΤΕ ΤΗΝ ΥΠΟΠΤΕΥΟΜΑΣΤΕ;

Άτυπη κατανομή εμφράκτου, που δεν ανταποκρίνεται σε αρτηριακό πρότυπο
Αμφοτερόπλευρα / αιμορραγικά έμφρακτα
Άμεσα απεικονιστικά σημεία θρόμβου
(dense clot sign, cord sign, empty delta sign)
Έμμεσα σημεία δευτεροπαθούς ενδοκράνιας υπέρτασης

ΑΠΕΙΚΟΝΙΣΤΙΚΗ ΔΙΕΡΕΥΝΗΣΗ

CT χωρίς σκιαγραφικό
- Υπέρπυκνη απεικόνιση κόλπου (dense vein / cord sign)
- Αγγειογενές οίδημα
- Φλεβική αιμορραγία (π.χ. “cashew nut sign”)

CT με σκιαγραφικό / CTV
- Filling defect εντός κόλπου
- Empty delta sign
- Gyral enhancement

* Προσοχή στη σωστή χρονική λήψη (αποφυγή ψευδώς θετικών)

MRI – Συμβατικές ακολουθίες
- Απουσία φυσιολογικού flow void
- Οξύ στάδιο: T1 isointense, T2 hypointense
- Υποξύ στάδιο: T1, T2 hyperinstense

* Τα ίδια ευρήματα με CT (οίδημα, αιμορραγία, έμφρακτα)

MRI – Ειδικές ακολουθίες
- SWI / GRE: πιο ευαίσθητες για ανίχνευση θρόμβου/αιμορραγίας
- MRV και Contrast-enhanced 3D T1 : ανάδειξη έλλειψης ροής – απουσίας σκιαγράφησης

ΠΑΡΟΥΣΙΑΣΗ ΠΕΡΙΣΤΑΤΙΚΟΥ

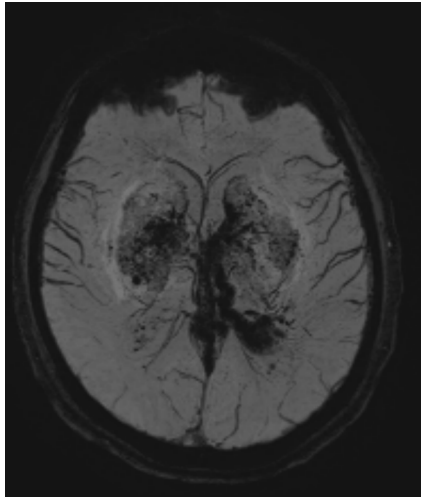

SWI ακολουθία
Εκτεταμένο Blooming artifact στα βασικά γάγγλια άμφω, στα πλαίσια αιμορραγίας

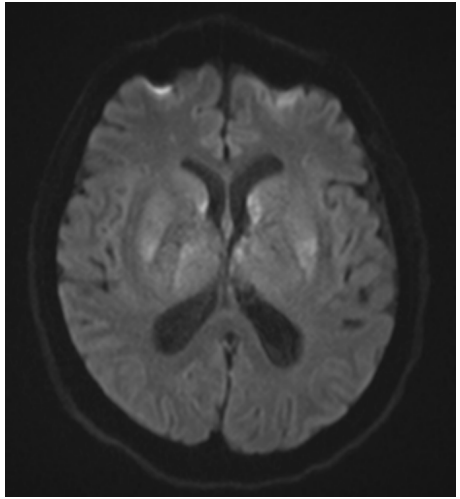

DWI ακολουθία
Περιορισμός της μοριακής διάχυσης του ύδατος (σημειούται χαμηλό σήμα σε ακολουθία ADC), ως επί οξέος ισχαιμικού εμφράκτου στα βασκά γάγγλια

3D MRV
Απουσία σκιαγράφησης στον αριστερό εγκάρσιο και σιγμοειδή κόλπο, στο σφαγιτιδικό βολβό και την έσω εγκεφαλική φλέβα

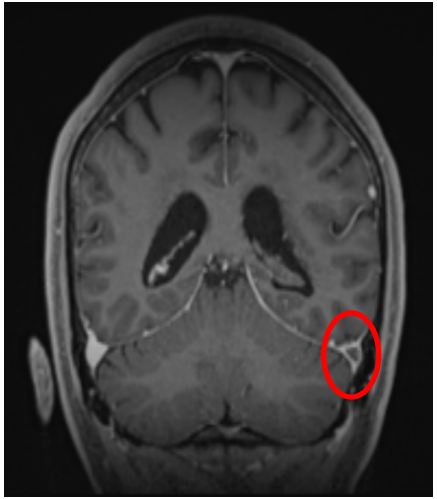

T1 + C ακολουθία
Έλλειμμα πλήρωσης στη συμβολή σιγμοειδούς εγκαρσίου κόλπου

- ✓ Σε <u>νέο ασθενή</u> (ηλικίας 54 ετών) με <u>αμφοτερόπλευρα αιμορραγικά έμφρακτα</u> τέθηκε η υποψία θρόμβωσης φλεβωδών κόλπων η οποία και επιβεβαιώθηκε απεικονιστικά μετά από τη διενέργεια Μαγνητικής Φλεβογραφίας (MRV)

ΠΑΡΟΥΣΙΑΣΗ ΠΕΡΙΣΤΑΤΙΚΟΥ

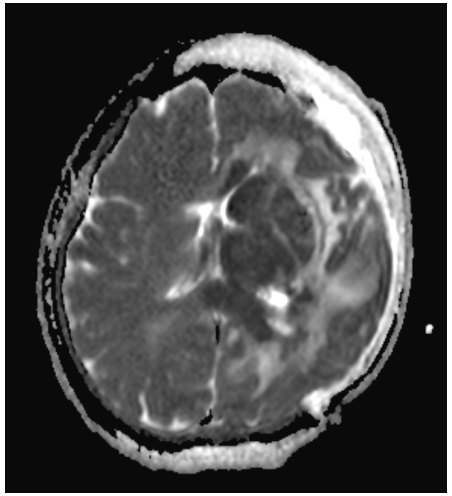

SWI ακολουθία
Εκτεταμένη αιμορραγική εστία στην περιοχή των βασικών γαγγλίων αριστερά και του μεσολοβίου

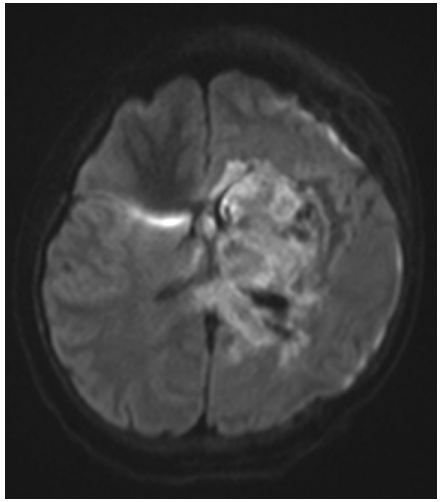

DWI ακολουθία
Περιορισμός της μοριακής διάχυσης του ύδατος (σημειούται χαμηλό σήμα σε ακολουθία ADC) στο εμβαδό της περιγραφείσας περιοχής ως επί οξέος ισχαιμικού εμφράκτου

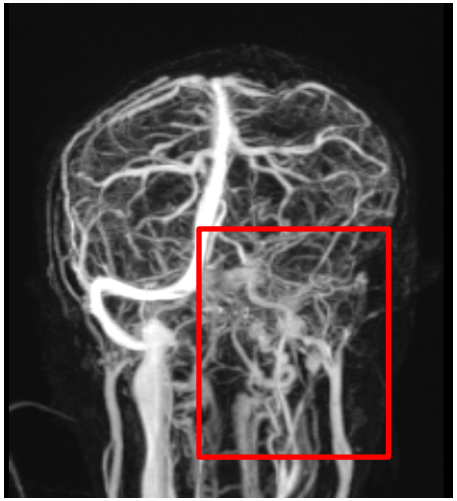

3D MRV
Απουσία σκιαγράφησης στον κάτω οβελιαίο κόλπο, στη φλέβα του γαληνού, στις έσω εγκεφαλικές φλέβες, στον αριστερό εγκάρσιο και σηραγγώδη κόλπο και στο εγγύς τμήμα της αριστερής σφαγίτιδας

T1 + C ακολουθία
Έλλειμμα πλήρωσης στη συμβολή σιγμοειδούς εγκαρσίου κόλπου και στην έσω σφαγίτιδα φλέβα

- ✓ Εκτεταμένο αιμορραγικό έμφρακτο σε νεαρή ασθενή (ηλικίας 38 ετών) θέτει την υπόνοια θρόμβωσης φλεβωδών κόλπων η οποία και επιβεβαιώνεται με τη διενέργεια Μαγνητικής Φλεβογραφίας (MRV)

ΠΑΡΟΥΣΙΑΣΗ ΠΕΡΙΣΤΑΤΙΚΟΥ

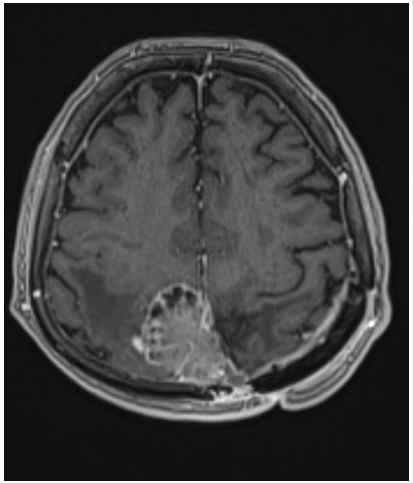

T1 + C ακολουθία
Εμπλουτιζόμενη εξωαξονική βλάβη (πιθανό μηνιγγίωμα)

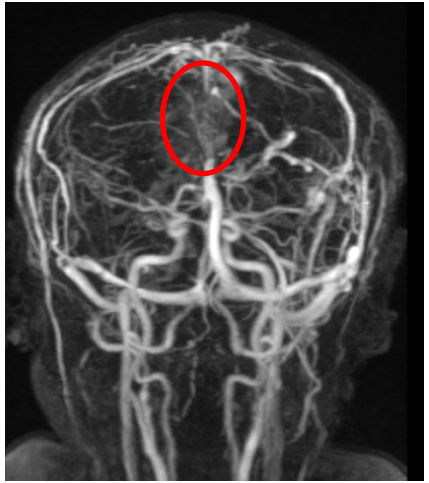

3D MRV
Απουσία σκιαγράφησης του άνω οβελιαίου κόλπου στο επίπεδο της βλάβης

✓ Μετεγχειρητική απεικόνιση χ/θείσας εξωαξονικής βλάβης με ανάδειξη θρόμβωσης στο επίπεδο του άνω οβελιαίου κόλπου

ΠΑΡΟΥΣΙΑΣΗ ΠΕΡΙΣΤΑΤΙΚΟΥ

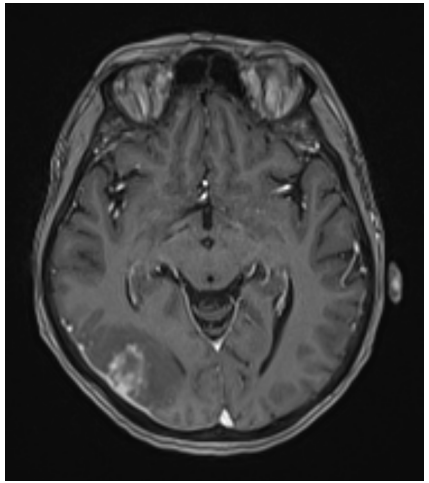

DWI ακολουθία
Περιφερικά εμπλουτιζόμενη εστία ΔΕ βρεγματικά με περιεστιακό οίδημα αποδίδεται σε υποξύ ισχαιμικό έμφρακτο

3D MRV
Νηματοειδής απεικόνιση του δεξιού εγκαρσίου κόλπου λόγω προηγηθείσας θρόμβωσης και επανασυραγγοποίησης

✓ Υποξύ ισχαιμικό έμφρακτο δεξιά βρεγματικά με συνοδό εύρημα την παλαιά θρόμβωση του σύστοιχου εγκαρσίου κόλπου

Βιβλιογραφία

- https://pubs.rsna.org/doi/abs/10.1148/rg.2019190015
- OpenStax. Anatomy & Physiology 2e, “Circulation and the Central Nervous System (Fig. 13.16)”, OpenStax, licensed under CC BY 4.0, https://openstax.org/books/anatomy-and-physiology-2e/pages/13-3-circulation-and-the-central-nervous-system