ΕΝΔΟΕΓΚΕΦΑΛΙΚΗ ΑΙΜΟΡΡΑΓΙΑ Ή ΕΞΑΓΓΕΙΩΣΗ ΣΚΙΑΓΡΑΦΙΚΟΥ; CT ΕΥΡΗΜΑΤΑ ΠΟΥ ΣΥΜΒΑΛΟΥΝ ΣΤΗΝ ΔΙΑΦΟΡΟΔΙΑΓΝΩΣΗ ΜΕΤΑ ΑΠΟ ΜΗΧΑΝΙΚΗ ΘΡΟΜΒΕΚΤΟΜΗ/ ΘΡΟΜΒΟΛΥΣΗ

Μαρία Καρασακαλίδου, Ελισάβετ Ψωμά, Στέφανος Φοινίτσης, Μιχάλης Μαντατζής, Ξανθίππη Μαυροπούλου, Βασιλική Ζυγούρη, Νικόλαος Γκουλιαβέρας, Παναγιώτης Πρασόπουλος

Κλινική Ακτινολογίας, ΑΧΕΠΑ- Πανεπιστημιακό Γενικό Νοσοκομείο Θεσσαλονίκης, Ελλάδα

Εκπαιδευτικός Σκοπός
Ανάδειξη της αξίας της αξονικής τομογραφίας (CT/CECT) στη διάκριση ενδοεγκεφαλικής αιμορραγίας από εξαγγείωση σκιαγραφικού μετά από θρομβεκτομή/θρομβόλυση, όταν πιο εξειδικευμένες τεχνικές (spectral CT, MRI) δεν είναι άμεσα διαθέσιμες.

Υλικό:
Η διάκριση μεταξύ οξείας αιμορραγίας και εξαγγείωσης σκιαγραφικού μετά από θρομβόλυση ή θρομβεκτομή αποτελεί συχνή πρόκληση στην αξονική τομογραφία. Η αιμορραγία εμφανίζεται ως σταθερά υπέρπυκνη περιοχή (≈50–90 HU), συνήθως με οίδημα και φαινόμενο μάζας, που επιμένει σε διαδοχικές CT για ημέρες. Αντίθετα, το σκιαγραφικό μέσο παρουσιάζεται ως υπέρπυκνη περιοχή πυκνοτήτων συνήθως <50 HU, ενώ μπορεί να εμφανιστεί και με πυκνότητες >90 HU, λόγω της ανάμιξής του με αίμα, χωρίς οίδημα ή πιεστικά φαινόμενα, και υποχωρεί μέσα σε 24–48 ώρες. Επειδή οι τιμές HU δεν επαρκούν για ασφαλή διάκριση, η πιο αξιόπιστη μέθοδος είναι η επαναληπτική CT 19–24 ώρες μετά τη θεραπεία, ώστε να εκτιμηθεί η εξέλιξη της υπέρπυκνης περιοχής.

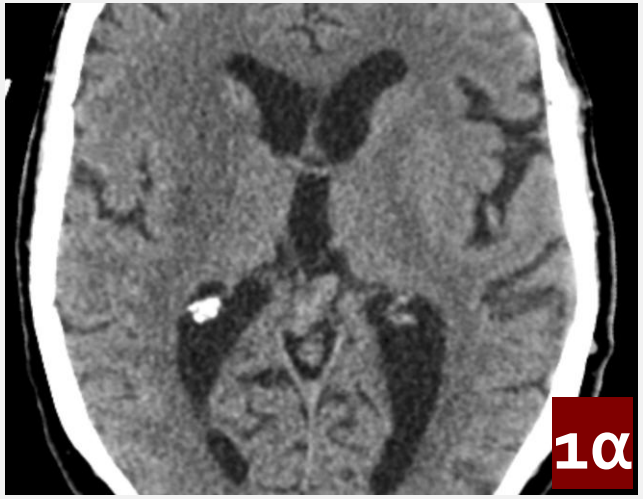

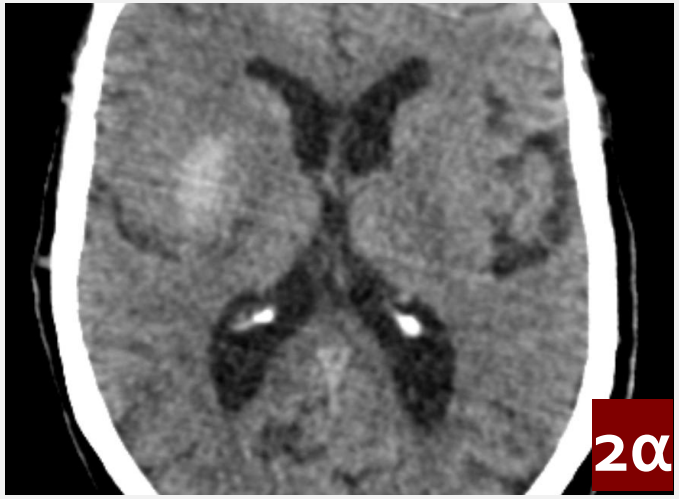

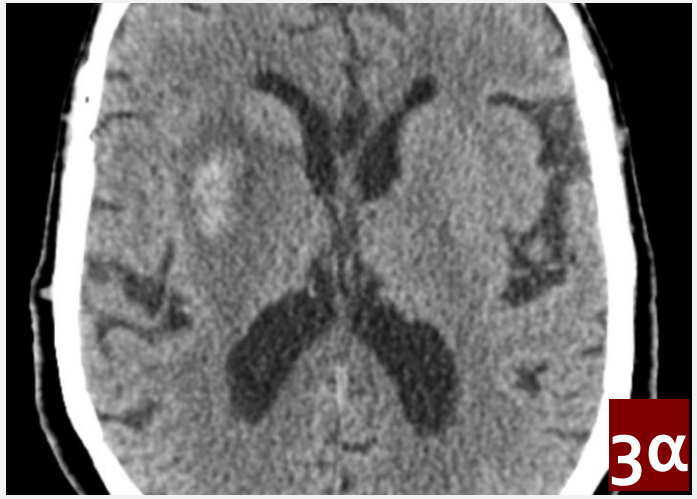

Ασθενής Νο1, με εικόνα ΙΑΕΕ, υποβλήθει σε CT, στην οποία αναδείχθηκαν αλλοιώσεις ισχαιμικού εμφράκτου στην κατανομή της ΔΕ MCA (εικ. 1α, 1β). Την ίδια ημέρα πραγματοποιήθηκε ενδοαγγειακή θρομβεκτομή. Μετεπεμβατικά, στον άμεσο CT έλεγχο καταγράφηκε υπέρπυκνο υλικό στον φακοειδή πυρήνα (εικ. 2α), μέσης πυκνότητας περίπου 60 HU, καθώς και στον κερκοφόρο πυρήνα (εικ. 2β), μέσης πυκνότητας περίπου 40 HU.Στον επανέλεγχο με CT το επόμενο 24ωρο, το υπέρπυκνο υλικό στον φακοειδή πυρήνα παρέμενε (εικ. 3α), συνοδευόμενο από περιεστιακό οίδημα. Αντίθετα, τα υπέρπυκνα στοιχεία στον κερκοφόρο πυρήνα ελαττώθηκαν σημαντικά. Η παρουσία υπέρπυκνου υλικού στον φακοειδή πυρήνα αποδόθηκε σε αιμορραγία, ενώ οι αλλοιώσεις στον κερκοφόρο πυρήνα θεωρήθηκαν συμβατές με εξαγγείωση σκιαγραφικού μέσου.

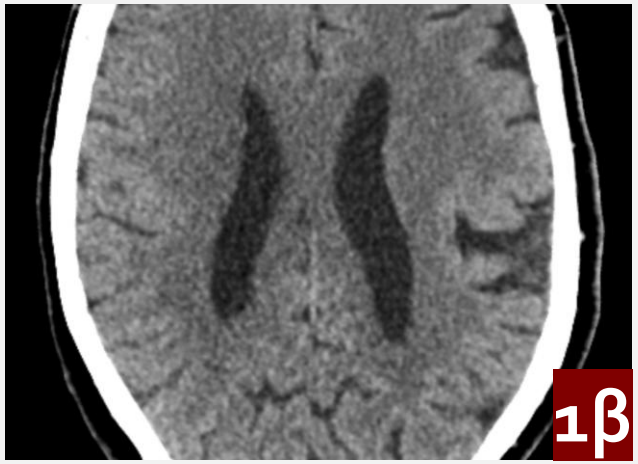

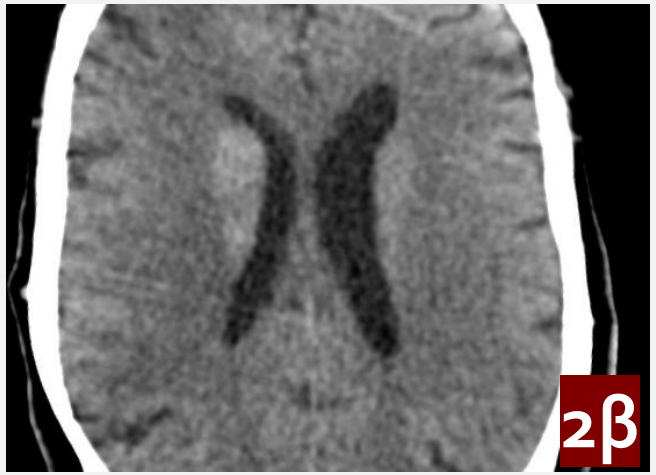

Ασθενής Νο 2, με ΙΑΕΕ, υποβλήθηκε σε ενδαγγειακή θρομβεκτομή.
Στην εικόνα Α παρατηρούνται έντονα υπέρπυκνα στοιχεία στο αριστερό εγκεφαλικό ημισφαίριο, με μέση τιμή πυκνότητας περίπου **110 HU**, καθώς και άλλα χαμηλότερης πυκνότητας στοιχεία.
Επαναληπτική CT εντός 24 ωρών έδειξε σημαντική **μείωση των υψηλά υπέρπυκνων περιοχών**, με παραμονή των χαμηλότερης πυκνότητας (~70 HU). Παράλληλα διαπιστώνεται **έντονο φαινόμενο μάζας** με **μετατόπιση των ΔΜΓ προς τα δεξιά**.
Τα ευρήματα αποδόθηκαν σε **συνύπαρξη εξαγγείωσης σκιαγραφικού και εκσεσημασμένης ενδοεγκεφαλικής αιμορραγίας**, σε έδαφος **σημαντικού τραυματισμού του αιματοεγκεφαλικού φραγμού λόγω του ισχαιμικού εμφράκτου.**

ΣΥΜΠΕΡΑΣΜΑ:

- Οι τιμές πυκνότητας είναι ενδεικτικές, αλλά όχι ειδικές — **ο πιο αξιόπιστος τρόπος διάκρισης είναι η επαναληπτική ΑΤ 19–24 ώρες** μετά και η παρακολούθηση σε διαδοχικές τομογραφίες.
- **Η σωστή διάγνωση είναι κρίσιμη για αποφυγή λανθασμένων και δυνητικά επικίνδυνων θεραπευτικών αποφάσεων.**

ΒΙΒΛΙΟΓΡΑΦΙΑ

- Gaillard F, Campos A, Knipe H, et al. Cerebral intraparenchymal hyperattenuation post thrombolysis. Reference article, Radiopaedia.org (Accessed on 09 Nov 2025) https://doi.org/10.53347/rID-48309
- MacDougall, N.J.J., McVerry, F., Baird, S., Baird, T., Teasdale, E. & Muir, K.W., 2011. Iodinated contrast media and cerebral hemorrhage after intravenous thrombolysis. *Stroke*, 42(8), pp. 2170–2174. DOI: 10.1161/STROKEAHA.111.618777.
- Abdalkader, M., Nguyen, T.N., Sahoo, A., Qureshi, M.M., Ong, C.J., Klein, P., Miller, M.I., Mian, A.Z., Kaesmacher, J., Mujanovic, A., Hu, W., Chen, H.-S. & Setty, B.N., 2024. *Contrast Staining in Noninfarcted Tissue after Endovascular Treatment of Acute Ischemic Stroke.* American Journal of Neuroradiology, 45(6), pp.701-707. DOI: 10.3174/ajnr.A8222.
- You, S.H., Kim, B., Kim, B.K. & Suh, S.I., 2018. *MR imaging for differentiating contrast staining from hemorrhagic transformation after endovascular thrombectomy in acute ischemic stroke: phantom and patient study.* American Journal of Neuroradiology, 39(12), pp. 2313-2319. DOI: 10.3174/ajnr.A5848
- Dekeyzer S, Nikoubashman O, Lutin B, De Groote J, Vancaester E, De Blauwe S, Hemelsoet D, Wiesmann M, Defreyne L. Distinction between contrast staining and hemorrhage after endovascular stroke treatment: one CT is not enough. J Neurointerv Surg. 2017 Apr;9(4):394-398. doi: 10.1136/neurintsurg-2016-012290
- Yedavalli, V. & Sammet, S., 2017. 'Contrast Extravasation versus Hemorrhage after Thrombectomy in Patients with Acute Stroke.' *Journal of Neuroimaging*, 27(6), pp. 570-576. DOI: 10.1111/jon.12446
- Phan, C. M., Yoo, A. J., Hirsch, J. A., Nogueira, R. G. & Gupta, R., 2012. Differentiation of hemorrhage from iodinated contrast in different intracranial compartments using dual-energy head CT. *American Journal of Neuroradiology*, 33(6), pp.1088-1094. DOI: 10.3174/ajnr.A2909
- Park, M-G., Kim, M-K., Kim, B-K., Baik, S K. & Park, K-P., 2017. *A case of contrast leakage mimicking intraventricular haemorrhage in a patient with intravenous thrombolysis.* Journal of Stroke & Cerebrovascular Diseases, 26(1), pp.e14-e17. DOI: 10.1016/j.jstrokecerebrovasdis.2016.09.041.
- Tang, J., Zhang, X., Yu, J. *et al.* Contrast extravasation mimicking intracerebral and intraventricular hemorrhage after intravenous thrombolytic treatment of ischemic stroke: a case report. *BMC Neurol* **24**, 134 (2024). https://doi.org/10.1186/s12883-024-03618-y