Γενικό Νοσοκομείο Ρεθύμνου

Ακτινοδιαγνωστικό τμήμα

ΘΥΡΕΟΕΙΔΙΤΙΔΑ DE QUERVAIN ΕΥΡΗΜΑΤΑ ΑΠΕΙΚΟΝΙΣΤΙΚΑ ΧΑΡΑΚΤΗΡΙΣΤΙΚΑ ΣΤΟ ΥΠΕΡΗΧΟΓΡΑΦΗΜΑ

ΒΚ. Usore, Π.Μυλωνά, Ε. Παπαδάκη, Σ.Γιάννου, Ρ.Μοσχονά

Εκπαιδευτικοί στόχοι

✓Η θυρεοειδίτιδα De Quervain είναι μια αυτοπεριοριζόμενη υποξεία κοκκιωματώδης θυρεοειδίτιδα και σχετίζεται με ιογενή λοίμωξη συχνά του τύπου της γρίπης. Ο ακτινοδιαγνώστης πρέπει να είναι εξοικειωμένος με τα απεικονιστικά χαρακτηριστικά και τα κλινικοεργαστηριακά ευρήματα των διαφορετικών αιτιών της θυρεοειδιτίδας όπως της θυρεοειδίτιδας De Quervain, της νόσου Graves, της Hashimoto (επί το πλείστον υποθυρεοειδισμός) και των λοιπών φλεγμονωδών διεργασιών του θυρεοειδούς αδένα

✓ Πολλοί ασθενείς προσέρχονται με συμπτώματα άλγους στο τράχηλο καθώς και συμπτώματα θυρεοτοξίκωσης, όπως ταχυκαρδία, δυσανεξία στη ζέστη. Ενώ μετέπειτα ακολουθεί ύφεση του άλγους και υποθυρεοειδισμός διάρκειας έως 6 μήνες και επακολουθεί επιστροφή σε ευθυρεοειδισμό στην πλειονότητα των ασθενών (90%).

✓Συνήθως προηγείται μια ιογενής λοίμωξη (ιός της γρίπης, αδενοϊός, coxsackie, sars-cov2 virus, EBV.

Υλικό

Πρόκειται για νεαρή ασθενή 45 ετών η οποία προσήλθε με άλγος στην περιοχή της πρόσθιας τραχηλικής χώρας, αίσθημα παλμών-ταχυκαρδίας και πρόσφατα συμπτώματα γριπώδους λοίμωξης προ εβδομάδας στην οποία ζητήθηκε υπερηχογράφημα τραχήλου-θυρεοειδούς στο πλαίσιο της διερεύνησης.

De Quervain –US ευρήματα

Ο θυρεοειδής αδένας αναγνωρίστηκε με αυξημένο μέγεθος και παρουσία ανομοιογενών επί το πλείστον υπόηχων ασαφών ορίων περιοχών (γαλάζια βέλη) με μειωμένη αιμάτωση (κόκκινα βέλη), τόσο στο δεξιό όσο και στον αριστερό λοβό , τριών στο δεξιό λοβό και μίας ευμεγέθους περιοχής στον αριστερό λοβό.

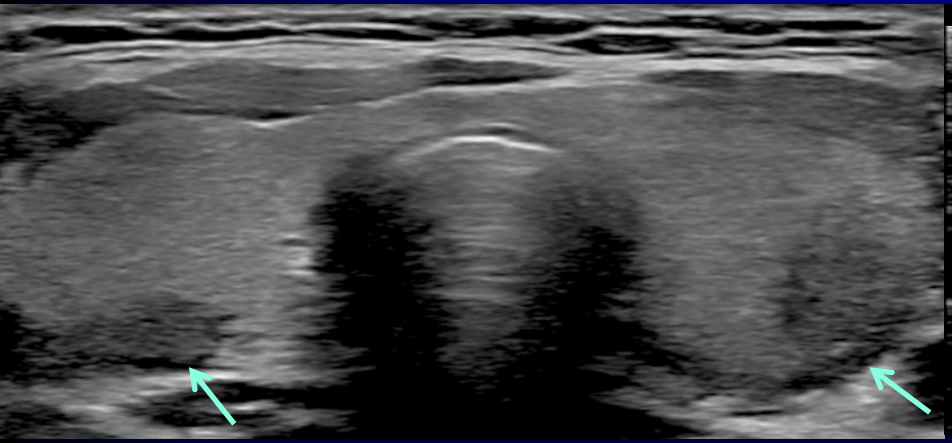

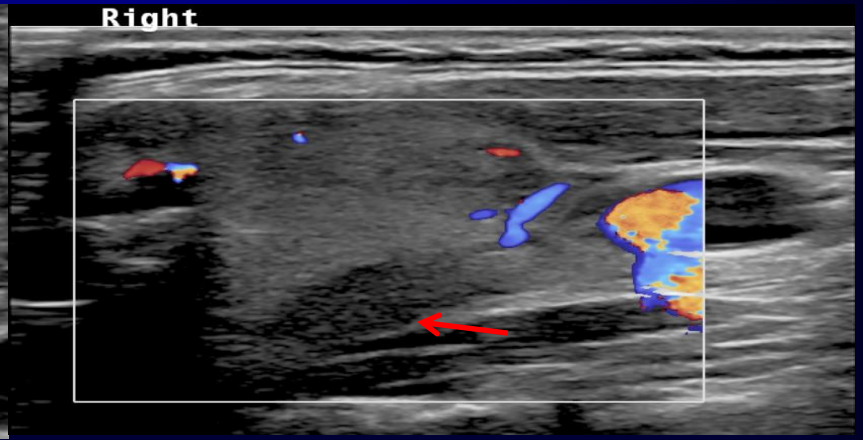

De Quervain –US ευρήματα

Ευμεγέθης ανομοιογενής επί το πλείστον υπόηχη περιοχή ασαφών ορίων στον αριστερό λοβό (γαλάζια βέλη) με μειωμένη αιμάτωση (κόκκινα βέλη).

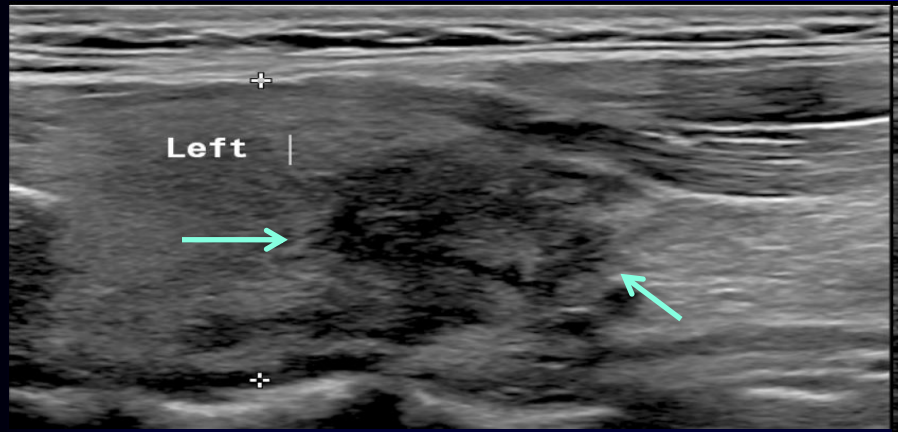

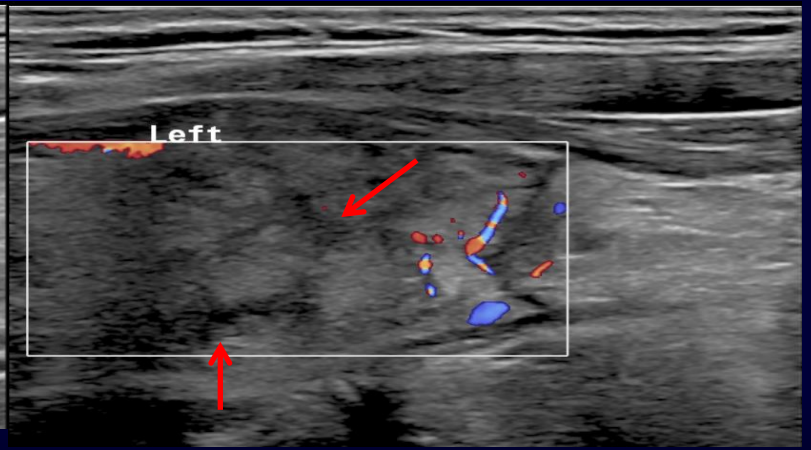

Βιβλιογραφία

1. Frates M, Marqusee E, Benson C, Alexander E. Subacute Granulomatous (De Quervain) Thyroiditis: Grayscale and Color Doppler Sonographic Characteristics. J Ultrasound Med. 2013;32(3):505-11.
2. Park S, Kim E, Kim M et al. Ultrasonographic Characteristics of Subacute Granulomatous Thyroiditis. Korean J Radiol. 2006;7(4):229-34.
3. Zacharia T, Perumpallichira J, Sindhwani V, Chavhan G. Gray-Scale and Color Doppler Sonographic Findings in a Case of Subacute Granulomatous Thyroiditis Mimicking Thyroid Carcinoma. J Clin Ultrasound. 2002;30(7):442-4.