Αντιδραστικός κοκκιωματώδης ιστός σε αιμοστατικό υλικό Surgicel (Oxidized Cellulose) κατόπιν θυρεοειδεκτομής, μιμούμενος ογκόμορφη αλλοίωση: Σπάνια περίπτωση

Σωκράτης Νικολόπουλος MD, BSc, MPA[1], Αγάπη Μπορονίλο MD[1], Γεώργιος Γαλάνης MD[1], Ουρανία Γιουγλή MD[1], Εμμανουήλ Κολλαϊτης MD[1],
Ορτανσία Δορυφόρου MD[2]

1 Ειδικευόμενος Ακτινολογίας 251 Γεν Νοσ Αεροπορίας ,Αθήνα
2 Δντρια Ακτινολογικού & Εργ.Υπερηχοτομογραφίας 251 Γεν Νοσ Αεροπορίας ,Αθήνα

Παρουσίαση Περιστατικού – Υπερηχογραφική εξέταση

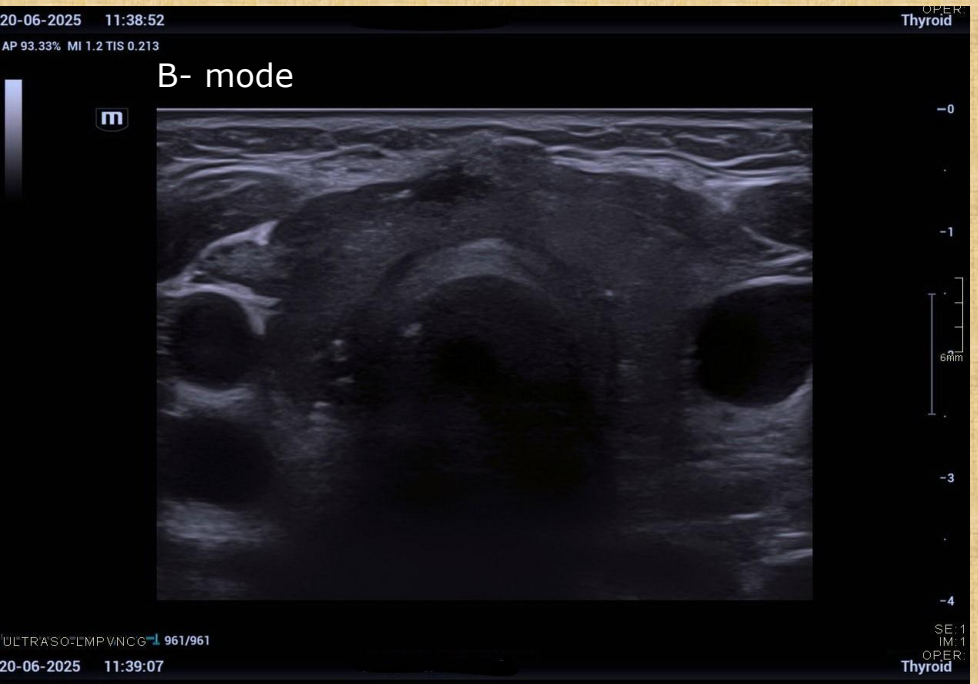

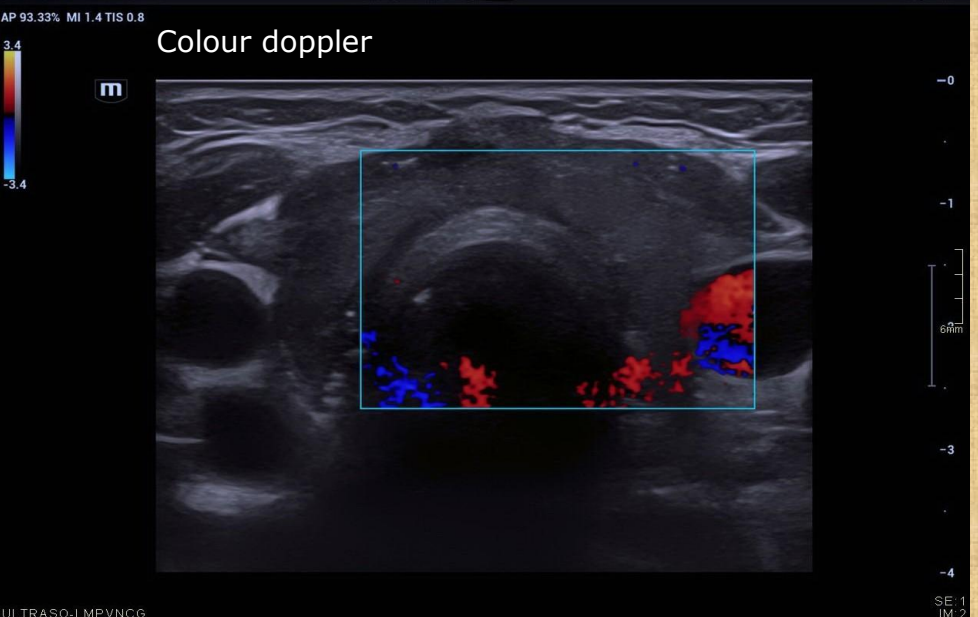

- Γυναίκα ασθενής **71 ετών** η οποία υποβλήθηκε σε ολική **θυρεοειδεκτομή**.
  Ένα μήνα μετά επέστρεψε στην κλινική με **νέα εμφάνιση βράγχους φωνής**.
  (Δεν υπήρχε βράγχος αμέσως μετά την επέμβαση)
  Ήταν **απύρετη** και δεν ανέφερε **συστηματικά συμπτώματα**.

  <u>Η ασθενής υποβλήθηκε σε υπερηχογράφημα θυρεοειδούς.</u>
  Ευρήματα:
  Υποηχογενής, ομοιογενής, καλά περιγεγραμμένη μάζα στην κοίτη του θυρεοειδούς, με διάσπαρτες εσωτερικές ηχογενείς εστίες που **μιμούνται υπολειμματικό θυρεοειδικό ιστό**.
  Δεν παρατηρείται αγγείωση στο **Colour Doppler**.
  Στην **SWE ελαστογραφία** ο ιστός παρουσιάζει μαλακούς χαρακτήρες.

Contrast-Enhanced Ultrasound (CEUS)

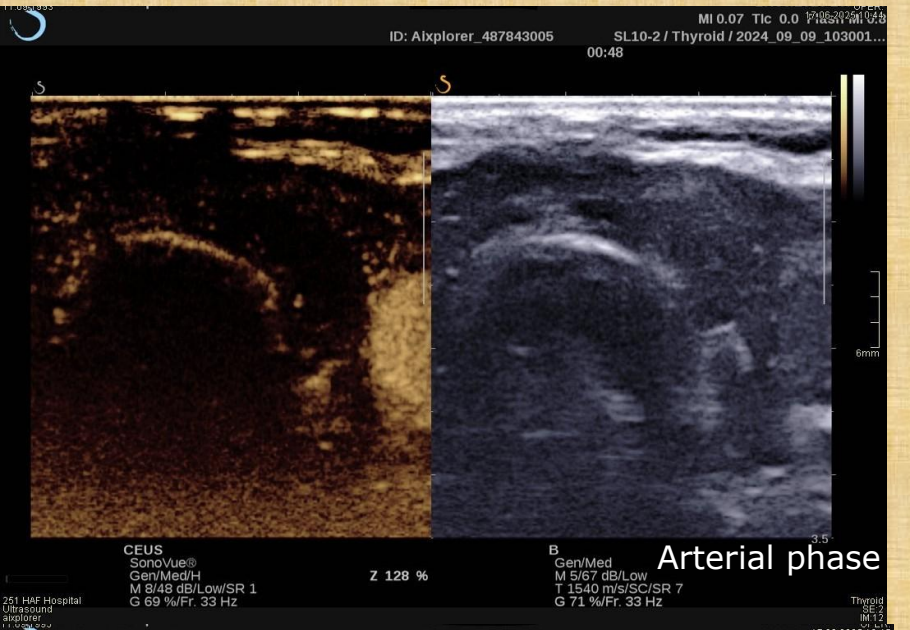

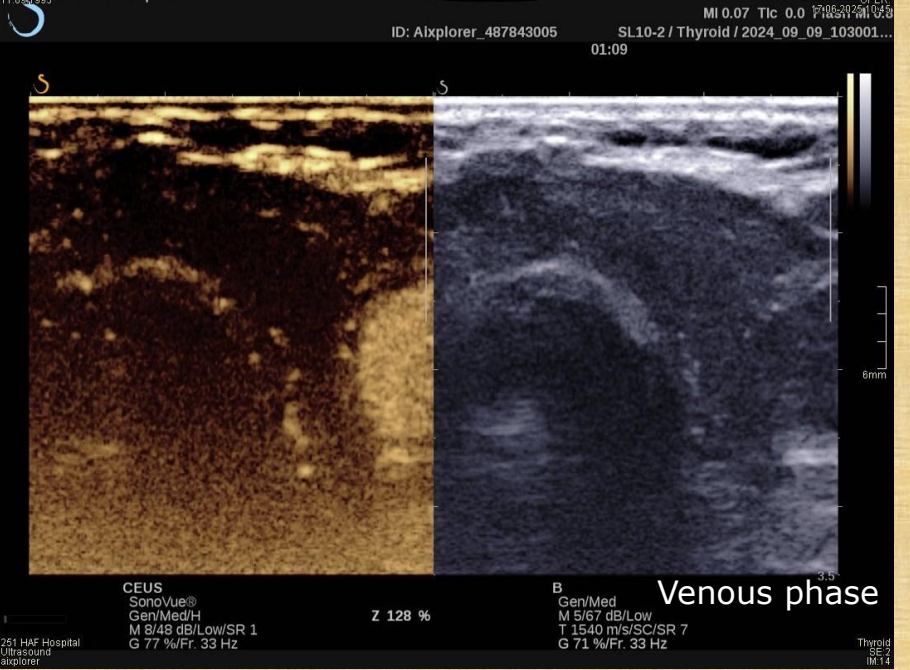

- Μετά τη χορήγηση του σκιαγραφικού μέσου **SonoVue (εξαφθοριούχο θείο)** η παθολογική περιοχή δεν παρουσίασε πρόσληψη σκιαγραφικού κατά την αρτηριακή, πυλαία ή παρεγχυματική φάση.
- Εικόνα που υποδηλώνει ανάγγειο ουλώδη ιστό δδ αντιδραστικός κοκκιωματώδης ιστός ως επί ξένου σώματος. Πιθανός υπολειμματικός θυρεοειδικός ιστός θα παρουσίαζε φυσιολογική αιμάτωση.
- Η χρήση του Sonovue ενισχύει την απεικόνιση του μικροαγγειακού δικτύου των ιστών.

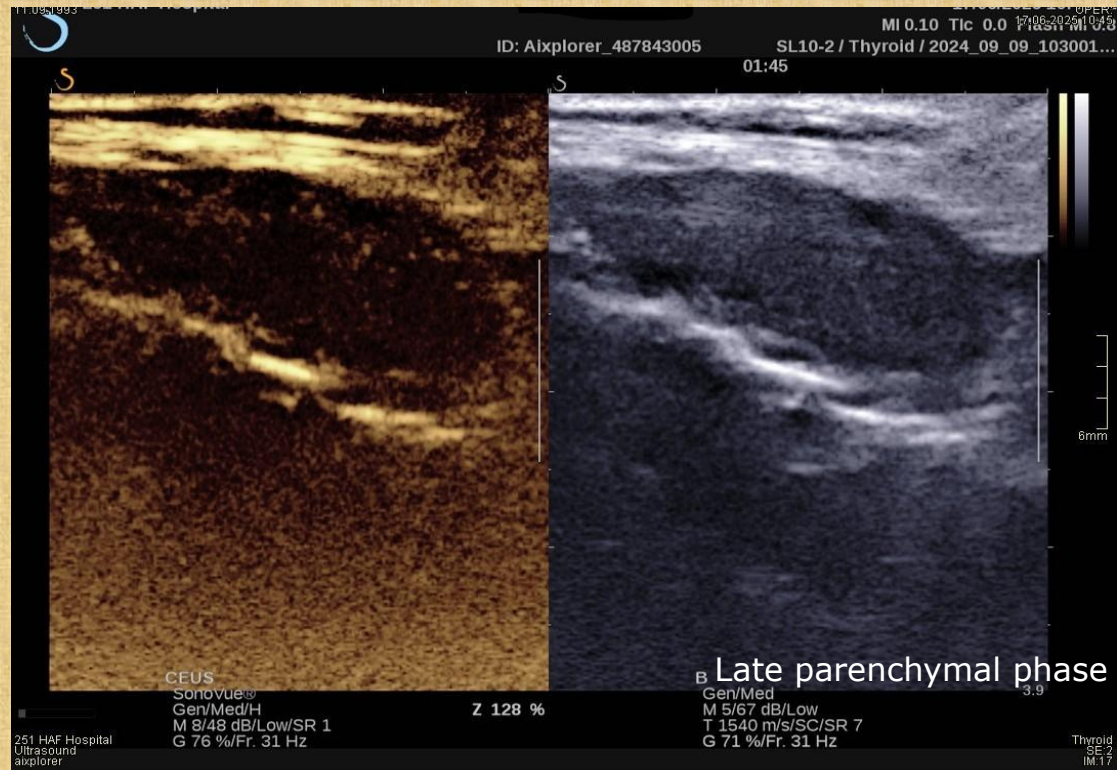

Διαδερμική Βιοψία

- Διενεργήθηκε **διαδερμική βιοψία** υπό τοπική αναισθησία με ημιαυτόματο πιστόλι Achieve 18G.
- Η παθολογοανατομική μελέτη ανέδειξε ιστοτεμάχια ινολιπώδους και γραμμωτού μυϊκού ιστού, με κύριο εύρημα την παρουσία κοκκιωματώδους αντίδρασης με συμμετοχή **πολυπύρηνων γιγαντοκυττάρων τύπου ξένου σώματος.** Δε παρατηρούνται στοιχεία κακοήθειας.
- Εικόνα συμβατή με **αντιδραστικό κοκκιωματώδη ιστό τύπου ξένου σώματος.**

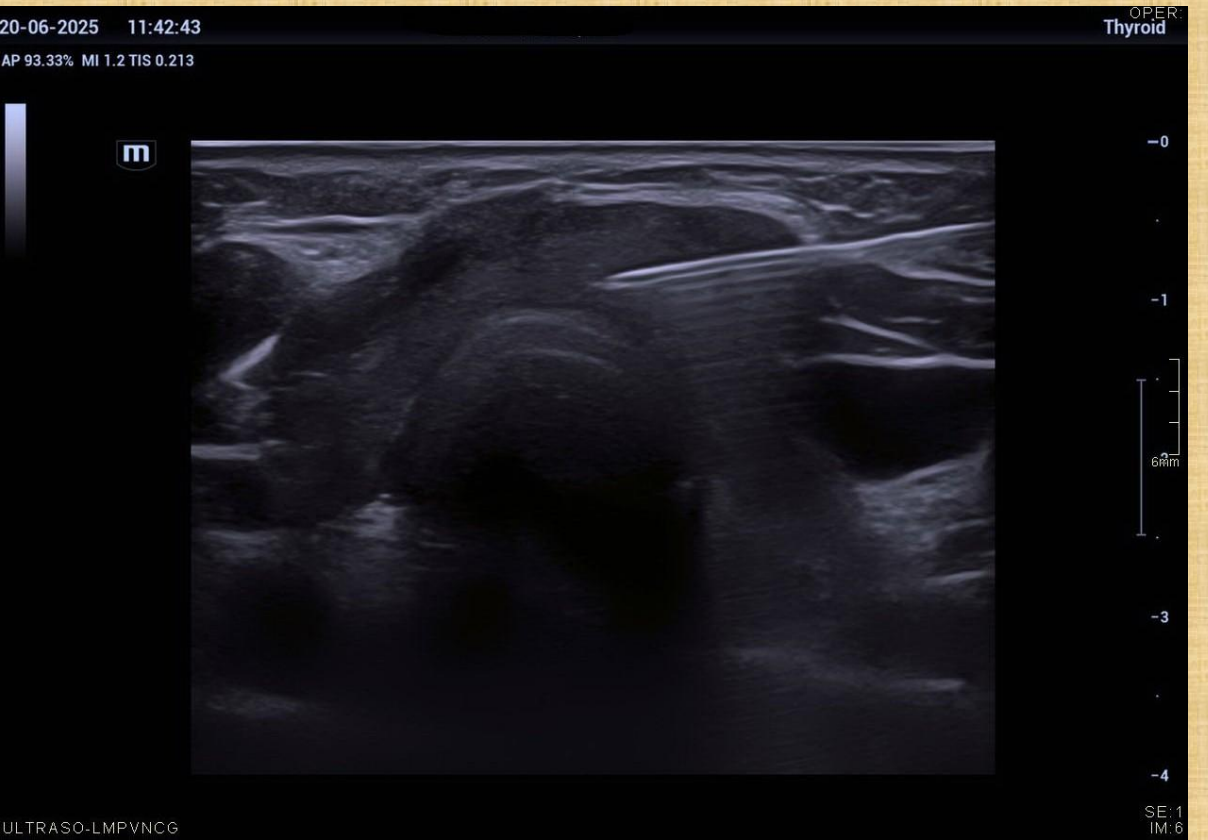

Τα βέλη δείχνουν την παρουσία γιγαντοκυττάρων

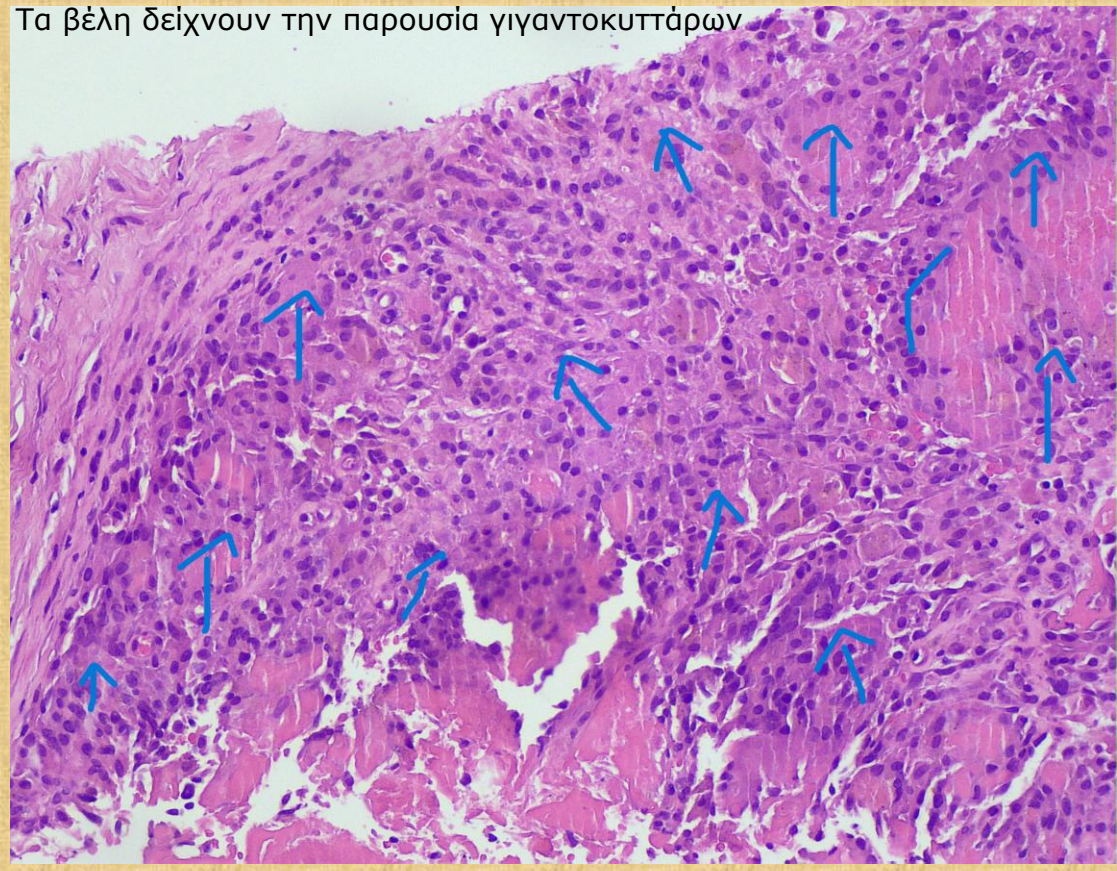

Συμπέρασμα

- Η διάγνωση που τέθηκε ήταν **παραμονή οξειδωμένης κυτταρίνης (oxidized cellulose-Surgicel) με τοπική φλεγμονώδη αντίδραση**, η οποία **μιμείται υποτροπή θυρεοειδικού ιστού** στις απεικονιστικές εξετάσεις.

- Η καθυστερημένη απορρόφηση (>2 εβδομάδες) της οξειδωμένης κυτταρίνης (Surgicel) αποτελεί ένα σπάνιο αλλά σημαντικό μετεγχειρητικό εύρημα.

- Η καθυστερημένη απορρόφηση του Surgicel δύναται να συμπεριλαμβάνεται στη διαφορική διάγνωση **υποηχογενών, μη αγγειούμενων μαζών στην κοίτη προηγούμενης θυρεοειδεκτομής**, ώστε να αποφευχθούν περιττές βιοψίες ή χειρουργικές παρεμβάσεις.

- Η **πολυπαραμετρική απεικόνιση** των υπερήχων (B-mode, Doppler, SWE, CEUS) σε συνδυασμό με το κλινικό ιστορικό, μπορεί να οδηγήσει στη σωστή διάγνωση.

Βιβλιογραφία

Puckett, Y., Doubleday, A., Olson, K. and Long, K., 2024. *Delayed absorption of oxidized cellulose (Surgicel®) mimicking residual tumor in post-thyroidectomy patients.* **ACS Case Reviews in Surgery**, 4(7), pp.33–38. Available at: https://www.facs.org/for-medical-professionals/news-publications/journals/case-reviews/issues/v4n7/07-doubleday-delayed-absorption-of-oxidized-cellulose/

Royds, J., Kieran, S. & Timon, C., 2012. Oxidized cellulose (Surgicel) based reaction post thyroidectomy mimicking an abscess: A case report. *International Journal of Surgery Case Reports*, 3(7), pp.338–339. doi:10.1016/j.ijscr.2012.03.034

Haugen, B.R., 2017. 2015 American Thyroid Association Management Guidelines for Adult Patients with Thyroid Nodules and Differentiated Thyroid Cancer: What is new and what has changed? *Cancer*, 123(3), pp.372–381. doi:10.1002/cncr.30360

Hernández-Bonilla, S., Rodríguez-García, A.M., Jiménez-Heffernan, J.A. et al., 2019. FNA cytology of postoperative pseudotumoral lesions induced by oxidized cellulose hemostatic agents. *Cancer Cytopathology*, 127(12), pp.765–770. doi:10.1002/cncy.22194